日消外会誌　15（10）：1608～1613，1982年

特　集　5

胆嚢癌の診断と治療
―各種検査所見よりみた手術々式の検討―

千葉大学医学部第２外科
渡辺　義二　竜　崇正　菊池　俊之
尾崎　正彦　山本　宏　山本　義一
浅野　武秀　渡辺　一男　平沢　博之
碓井　貞仁　小高　通夫　佐藤　博

THE STUDY ON THE DECISION OF OPERATIVE PROCEDURES FOR GALLBLADDER CARCINOMA WITH THE RESULTS OF VARIOUS DIAGNOSTIC MEASURES

Yoshiji WATANABE, Munemasa RYU, Toshiyuki KIKUCHI, Masahiko OZAKI, Hiroshi YAMAMOTO, Yoshikazu YAMAMOTO, Takehide ASANO, Kazuo WATANABE, Hiroyuki HIRASAWA, Sadahito USUI, Michio ODAKA and Hiroshi SATO
Second Department of Surgery, School of Medicine, Chiba University

索引用語：胆嚢癌，超音波穿刺術，CEA

I　はじめに

近年，胆嚢癌に対して超音波検査を初め，CT scan，血管造影などの検査法を適宜に選択施行することにより，早期診断および質的診断の向上が認められるようになってきた。特に超音波検査の導入後，診断成績は飛躍的に上昇してきたが比較的早期の胆嚢癌や慢性胆嚢炎との鑑別診断に対しては問題が残っている。我々はそれらの問題点を解決する検査法として，超音波ガイトに直接胆嚢を穿刺する超音波穿刺術による1）胆嚢直接造影，2）胆嚢壁および胆嚢胆汁の吸引細胞診，3）胆嚢胆汁CEA値の測定等を行い，良好な診断成績を挙げるように努めている。

今回は胆嚢穿刺術による診断成績および超音波検査，超音波穿刺術，血管造影，CT scanなどの検査所見よりみた手術々式の検討を行ったので報告する。

※第19回日消外会総会シンポＩ
胆嚢癌の診断，治療の進歩

II　自験例の概要

昭和54年１月より56年12月まで３年間に当科で経験した胆嚢疾患137例で内訳は胆嚢結石症93例，胆嚢癌26例，良性隆起性病変11例，無石胆嚢炎７例である。

III　成　績

1）胆嚢疾患の超音波断層像（**表１**）

超音波断層像を結石エコー，腫瘤エコーおよび胆嚢壁の肥厚の有無より５型に分けて各疾患を検討した。胆嚢結石症93例では76例が胆嚢内結石型を示していた。しかし胆嚢癌と類似のポリープ型，壁肥厚型，充実型を示したものが13例あった。胆嚢癌26例では充実型９例，ポリープ型８例，壁肥厚型７例で胆嚢癌と診断または強く疑うものが24例認められたが全く腫瘤エコーを認めない胆嚢内結石型が２例あった。良性隆起性病変11例では５例がポリープ型を示したが６例は結石エコーなどによってmaskされ，腫瘤エコーを的確に描出できなかった。無石胆嚢炎７例では胆嚢癌と類似の型を示したものが３例あった。すなわち超音波断層像のみでは胆嚢癌と他の胆嚢疾患との鑑別が困難な

症例があり，更に超音波ガイドの胆嚢穿刺術などの検査の必要性が認められる。

2）吸引細胞診の診断成績

超音波検査などにて胆嚢癌と診断したものや疑診例に対して胆嚢穿刺術を施行し，胆嚢壁病変部および胆嚢胆汁の吸引細胞診を行った。fase positive は1例も認めなかった。胆嚢癌25例の超音波断層像別の吸引細胞診の成績（**表2**）は胆嚢内結石型1例中1例（100%），ポリープ型8例中5例（62.5%），壁肥厚型7例中6例（85.7%）充実型9例中9例（100%）に悪性細胞陽性であり，全体では25例中21例（84.0%）と非常に高い診断率であった。

手術を施行した胆嚢癌23例に対して，外科胆道癌取扱い規約の肉眼的進行度分類試案に従って stage 分類を行った。stage 別の吸引細胞診の成績（**表3**）は stage I 2例中0例（0%），stage II 2例中2例（100%），stage III 3例中3例（100%），stage IV 16例中14例（87.5%）に悪性細胞陽性で全体では23例中19例（82.6%）であった。吸引細胞診が false negative の4例について肉眼的形態を検討すると，stage I の2例は乳頭型を示した比較的小さな癌腫であった。stage IV の2例は1例は結節型，他の1例は浸潤型でともに大きな癌腫であったが，壊死物質などを吸引したために陰性になったと考えている。

表1　胆嚢疾患の超音波断層像（137例）S54.1～56.12 千大2外

疾患＼超音波断層像	正常型	胆嚢内結石型	ポリープ型		壁肥厚型		充実型	
胆嚢結石症 93例	4	76	1	2	3	6		1
胆嚢癌 26		2	4	4	4	3	7	2
良性隆起性病変 11	1	5	3	2				
胆嚢炎 7	2	2			2		1	
計 137	7	85	8	8	9	9	8	3

表2　胆嚢癌に対する吸引細胞診の成績（超音波断層別25例）S54.1.～56.12. 千大2外

超音波断層像		例数	悪性細胞陽性例（率）
I 胆嚢内結石型	1例	1	1（100%）
II ポリープ型	4	8	5（62.5）
	4		
III 壁肥厚型	4	7	6（85.7）
	3		
IV 充実型	7	9	9（100）
	2		
計		25	21（84.0）

表3　胆嚢癌に対する吸引細胞診の成績（Stage 別23例）S54.1.～56.12. 千大2外

肉眼的進行度	例数	悪性細胞陽性例（率）
Stage I	2	0（0%）
〃 II	2	2（100）
〃 III	3	3（100）
〃 IV	16	14（87.5）
計	23	19（82.6）

表4　胆嚢疾患の胆嚢粘胆汁 CEA 濃度（検索54例）S54.1.～56.12. 千大2外

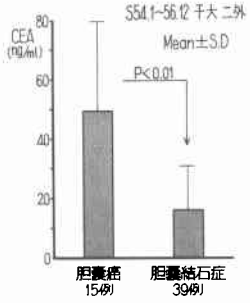

3）胆嚢胆汁 CEA 値の検討（**表4**）

胆嚢穿刺の際採取した胆汁 CEA 濃度を Sandwich 法にて測定した。高値を示した症例に関しては検量線を作製し再検した。胆嚢癌15例，胆嚢結石症（無石胆嚢分を含む）39例について検討した。胆嚢癌15例の CEA 濃度は15.4～100ng/ml（Mean±S.D 47.8±30.3）胆嚢結石症39例は1.5～60.2ng/ml（Mean±S.D 16.2±15.6）であり，胆嚢癌は統計学的有意をもって胆嚢結石症よりも高値を示している。つまり吸引細胞診が（－）でも胆嚢胆汁 CEA 濃度が高値を示せば胆嚢癌を強く疑うことができ，1つの補助診断として有用である。

症例を呈示する。

症例。74歳，♀

主訴：右季肋部痛

現病歴：1年前より時々右季肋部症出現。最近同症状増強し，近医にて検査を施行し，胆石症および胆嚢

内腫瘍の疑いにて当科紹介される。

超音波および胆嚢直接造影像(図1)。超音波像にて胆嚢腹腔側に3 cm大の腫瘤エコー(←)を認め，胆嚢穿刺造影にて胆嚢頚部に2 cm大の結石像と底部の矢印の部に腫瘤陰影を認める。胆嚢胆汁CEAは97.9ng/mlと高値を示した。超音波像，胆嚢像，胆汁CEA値などより胆嚢癌と診断し，胆摘＋肝床切除術を施行。切除標本にて胆嚢底部に2.5×2.5×1.4cmの乳頭型の癌腫を認めた。

4) 胆嚢胆管造影所見と胆管浸潤との関係

胆嚢穿刺造影に加えて，胆嚢頚部や胆嚢管に癌腫が浸潤しているために胆嚢と総胆管との交通が認められない症例に対して胆管穿刺を合わせ行い鮮明な胆嚢胆管像を得ている。胆嚢胆管造影所見を図2のごとく4つに分けた。I型は胆嚢底部，体部のみ異常所見を認めるもの。II型はさらに頚部から胆嚢管に異常所見を

図1　超音波および胆嚢直接造影像

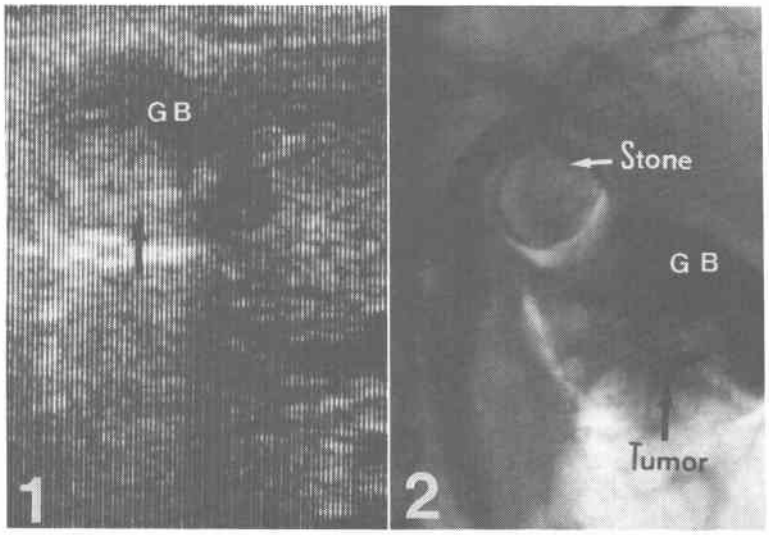

図2　胆管浸潤の程度別の胆嚢管造影像

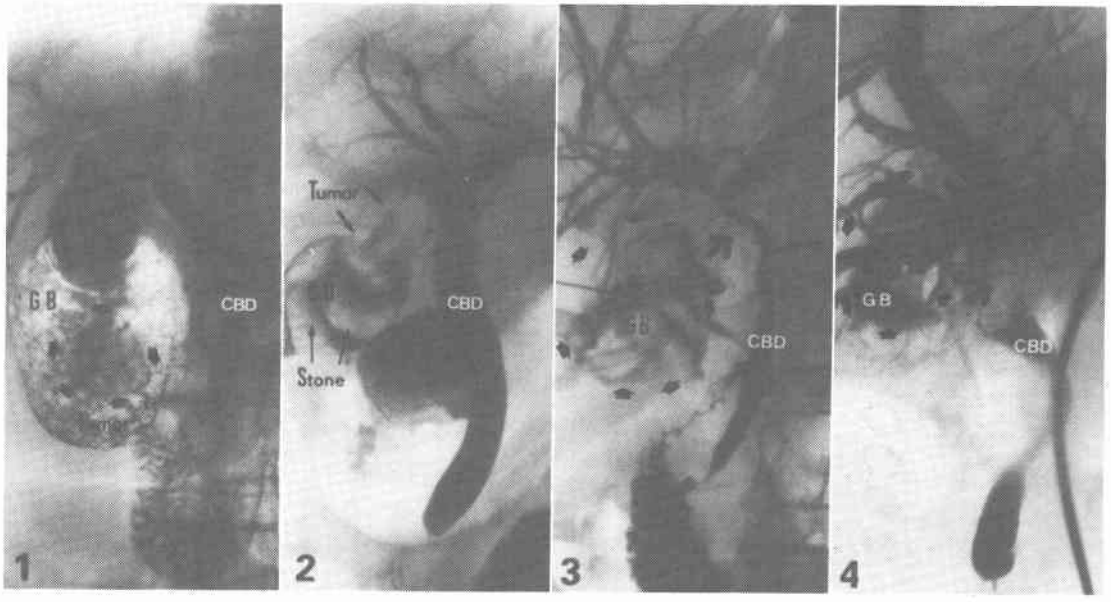

認めるが，総胆管には全く異常所見を認めないもの。III型は胆嚢に異常所見を認め，さらに総胆管に狭窄を認めるもの。IV型は高度黄疸症例で胆嚢に異常所見を認め，さらに総胆管が肝門部にて閉塞しているものに分けた。

前述の胆嚢胆管造影所見と，組織学的胆管浸潤との関係(**表5**)を検討すると，I型8例中7例はb_0であったが，b_1を1例認めた。II型3例はb_0, b_1, b_2それぞれ1例ずつであった。III, IV型は大部分がb_3であった。組織学的胆管浸潤は造影所見および手術所見よりも一層浸潤している傾向が認めるので，II型では胆管切除を，III，IV型は広範囲な胆管切除が適応と考える。

5）超音波所見と肝内直接浸潤との関係（**図3**）

超音波像にて腫瘍の占居部位および腫瘍と肝臓との位置関係が明確に描出されることより，超音波所見よりみた肝内直接浸潤（Hinf）の程度との関係を検討した。$Hinf_0$は腫瘤エコーが腹腔側にあり，しかも胆嚢壁が明らかに描出できるもの。$Hinf_1$は腫瘤エコーが肝側にあるも胆嚢壁が描出できるもの。$Hinf_2$は腫瘤エコーが肝側にあり，肝側の胆嚢壁の一部が不明瞭なもの。$Hinf_3$は腫瘤エコーが胆嚢全体にあり腫瘤エコーと肝との境界が全く不明瞭なものとして肝内直接浸潤の程度を検討した。しかし超音波のみでは肝内直接浸潤に関して困難な症例があり，血管造影，CT scanなどの所見を加味して検討している。

6）胆嚢癌の進展形式と手術々式（**表6**）

胆嚢癌の浸潤状態を各種検査所見より術前に十分に検討し手術方針を決定している。特に我々は胆管浸潤，肝内直接浸潤を重視し**表6**のごとき手術々式を選択施行している。癌腫の占居部位が腹腔側で胆嚢底部または体部で$Hinf_0$ B_0なら胆摘＋肝床切除術。癌腫の占居部位が腹腔側で胆嚢頚部または胆嚢管で$Hinf_0$, B_0～$_3$なら胆摘＋肝床切除＋胆管切除術。癌腫の占居部位が肝側で，胆嚢底部または体部で$Hinf_{1\sim3}$ B_0なら拡大肝右葉切除術。癌腫の占居部位が肝側で，胆嚢頚部または胆嚢管で$Hinf_{1\sim3}$, $B_{0\sim3}$なら拡大肝右葉切除＋胆管切除術。癌腫の占居部位が胆嚢頚部，胆嚢管で明らかな胆管浸潤が認められるものは肝門部胆管癌と同様に考え，拡大肝右葉切除＋胆管切除術。すなわち肝切除，胆管切除などを積極的に施行し，より高い根治性を得るようにしている。

7）胆嚢癌の手術々式（**表7**）

表5　胆嚢胆管造影所見と胆管浸潤（b）との関係（切除例21例）S.54.1.～56.12. 千大二外

組織学的胆管浸潤 / 胆嚢胆管造影所見		b_0	b_1	b_2	b_3
I	8例	7	1		
II	3	1	1	1	
III	1				1
IV	9			1	8
計	21				

図3　肝内直接浸潤の程度別の超音波像

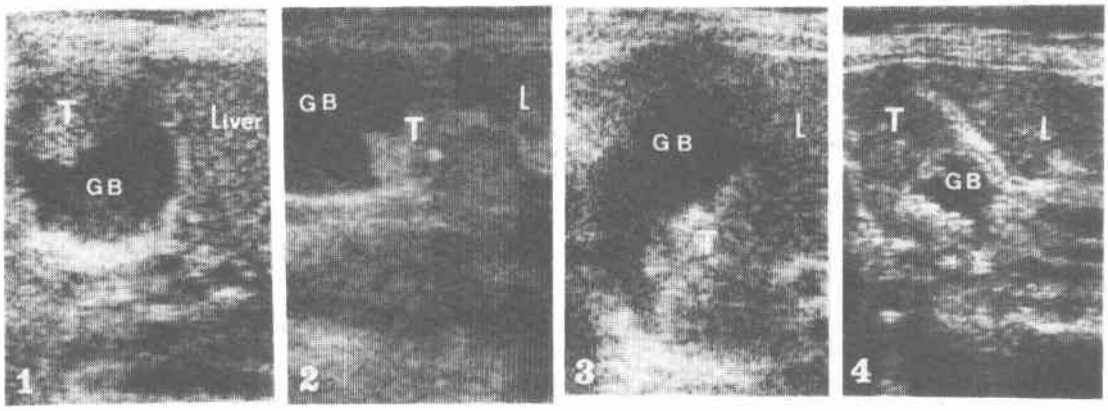

Hinf 0　　Hinf 1　　Hinf 2　　Hinf 3

表6　胆嚢癌の進展形式と手術々式

占居部位	Hinf	B	手術々式
Gfb	0	0	胆嚢摘出術 肝床切除術
Gnc (Bm)	0	0~3	胆摘・肝床切除術 胆管切除術
Gfb	1~3	0	拡大肝右葉 切除術
Gnc (Bm)	1~3	0~3	拡大肝右葉切除術 胆管切除術
Gnc Bm	0	3	〃

表7　胆嚢癌の手術々式（49例）S40.1.～56.12.
千大2外

		S40~53	S54~56	計
胆嚢摘出術		4	1	5
胆摘術兼	肝床切除術		2	2
	胆管切除術	2	7	9
	胆管・肝床切除術		5	5
	拡大肝右葉切除術		4	4
	拡大肝右葉+合併切除術		4	4
黄疸軽減手術		12	2	14
消化管吻合術		5		5
その他		2	1	3
計		25	24	49
切除率		6/25 (24.0%)	21/24 (85.7)	27/49 (55.1)

超音波穿刺術を導入した昭和54年前後に分けて，胆嚢癌の手術々式を検討すると**表7**のごとく，導入前は切除率25例中6例（24%）と低率で，切除術式の内訳は胆摘4例，胆摘＋胆管切除2例であった。導入後は24例中21例85.7%と飛躍的に上昇し，切除術式の内訳は胆摘1例，胆摘＋肝床切除2例，胆摘＋胆管切除5例，胆摘＋胆管切除＋肝床切除5例，拡大肝右葉切除4例，拡大肝右葉切除＋胆管切除＋他臓器合併切除4例であり，術式の拡大が認められる。

IV　考　　案

胆嚢癌の診断率を検討すると超音波検査導入前は Beltz & Cordon[1] 117例中11例（9.4%），Piehlex & Crichlow[2] 48例中7例14.6%，永川[3] 65例中22例（33.9%）野呂[4] 41例中9例（22.0%）と非常に低率であり，しかも大部分が周囲臓器に浸潤した進行胆嚢癌であった。超音波検査が胆嚢癌診断の First choice となった最近の診断率は飛躍的に上昇し Hsu-Chong-Yeh[5] 13例中11例（86.4%），渡辺[6] 19例中18例（94.7%）に胆嚢内に壁肥厚，腫瘤エコーなどの異常所見を認め，胆嚢癌と診断している。我々も胆嚢癌26例中24例（92.3%）に異常所見を認めている。しかし胆嚢結石症や胆嚢ポリープ様病変には胆嚢癌と類似の超音波パターンをとり，超音波像のみでは鑑別診断が困難な症例がある。武藤[7] は胆嚢炎の臨床病理学的検討により摘出胆嚢331例中35例に胆嚢壁内に組織球性肉芽腫を認め，うち8例は進行胆嚢癌を強く疑う所見であったと述べている。胆嚢癌と胆嚢炎の鑑別診断は病理学的検討でも困難な症例があり，術前に吸引細胞診などを含む詳細な検討が必要である。また結石合併胆嚢癌特に胆嚢内に結石が充満している場合に結石エコーに腫瘤エコーが mask される事により診断困難な症例がある。それらの問題を解決するために，諸家による種々の検査法が行われたが，満足すべき成績は得られなかった。胆嚢癌の診断として選択的胆嚢穿刺の必要性を強調したのは永川[3](1976)である。それ以後，超音波装置の開発により，安全かつ確実な超音波バイドの胆嚢穿刺の報告が土屋[8]によって報告されて以来，盛んに行われるようになってきた。我々も胆嚢癌の診断に対して1）胆嚢壁および胆嚢胆汁の吸引細胞診，2）胆嚢直接造影，3）胆嚢胆汁 CEA 値の測定を行う超音波ガイドの胆嚢穿刺術の有効性を報告した[9]。吸引細胞診に加えて胆嚢胆汁 CEA の測定を行うことにより，胆嚢癌と胆嚢炎の鑑別診断および早期診断の1つの手掛りとなると考えている。

胆嚢癌の治療成績は診断成績が向上した現在でも満足すべき状況ではない。その原因は早期診断が困難なこと，および進行した胆嚢癌に対する手術々式が一定していないことが主たる原因と考える。我々は胆嚢癌の質的診断，特に胆管浸潤，肝内直接浸潤に対する適切なる術前の把握により，胆管切除，肝切除を付加して，より根治性の高い手術々式を選択施行し，治療成績の向上をめざしている。手術々式を闇雲に拡大するのでなく術前の癌腫の浸潤状態を適確に把握した上で，適切なる手術々式を選択するべきと考える。

V　おわりに

胆嚢癌の診断に対しての我々の超音波穿刺術の有効性を述べるとともに各種検査所見を十分に検討し適切なる手術々式を選択すべき事を強調した。

文　　献

1) Beltz, W.R. and Cordon, R.E.: Primary carcinoma of the gallbladder. Ann Surg 180:

180—184, 1974
2) Piehler, J.M. and Crichlow, R.W.: Primary carcinoma of the gallbladder. Arch Surg 112: 26—30, 1977
3) 永川宅和, 浅野栄一, 薬袋俊次ほか：胆嚢癌の診断と治療. 日消外会誌 9：157—162, 1976
4) 野呂俊夫, 黒田 慧：肉眼的進展様式からみた胆嚢癌の診断と治療についての検討. 日消外会誌 9：178—185, 1976
5) Hsu-Chong-Yoh: Ultrasonography and computed tomography of carcinoma of the gallbladder. Radiology 133：167—173, 1979
6) 渡辺栄一, 本郷弘昭, 村田悦男ほか：胆嚢癌の超音波断層像について. 日超医論文集 36：115—116, 1980
7) 武藤良弘, 内村正幸, 脇 慎治ほか：胆嚢癌に類似する胆嚢炎の臨床的検討. 日消外会誌 12：245—252, 1979
8) 土屋幸治, 大藤正雄, 江原正明ほか：超音波映像下の経皮的胆嚢吸引細胞診. 日消病会誌 77：1985, 1980
9) 渡辺義二, 植松貞夫, 竜 崇正ほか：胆嚢癌に対する超音波穿刺術の意義. 日消外会誌 14：1300—1307, 1981