日消外会誌　15（11）：1812～1816，1982年

成人にみられた膵管胆道合流異常症

大阪大学第1外科，同小児外科*
大口　善郎　　岡田　　正*　　宮田　正彦
池田　義和*　　北川陽一郎　　中尾　量保
川島　康生
大阪府済生会富田林病院外科
藤　田　宗　行　　白　井　忠　義

AN ADULT CASE WITH AN ANOMALOUS JUNCTION OF THE PANCREATICO-BILIARY DUCTAL SYSTEM

Yoshiro OGUCHI, Akira OKADA, Masahiko MIYATA, Yoshikazu IKEDA, Yoichiro KITAGAWA, Kazuyasu NAKAO and Yasunaru KAWASHIMA
First Department of Surgery and Pediatric Surgery, Osaka University Medical School
Muneyuki FUJITA and Tadayoshi SHIRAI
Department of Surgery, Tondabayashi Hospital

索引用語：膵管胆道合流異常

はじめに

近年，先天性胆道拡張症の病因・病態に関連して膵管胆道合流異常に関する多くの研究がなされつつある．われわれも小児先天性胆道拡張症経験例の分析結果より，膵管胆道合流異常の存在がその病態に重要な役割を果していることを指摘してきた[1]．また胆道の拡張形態に関係なく一定の腹部症状，検査所見を呈するものがあり，これが合流異常の存在と密に関係することに注目し，膵管胆道合流異常症として発表してきた[2)~4)]．とくに，このような症状を呈するもののうち胆道拡張の程度が極めて軽微であるものがあることが注目されつつある．最近われわれは28歳女子においてこのような病態を呈する例を経験した．本症例は膵管胆道合流異常の形態ならびにその病態を考える上でいくつかの示唆を与えた興味ある症例と考えられたので報告する．

症　例

症例：28歳，女性．

主訴：心窩部痛．

家族歴，既往歴：特記すべきことなし．

現病歴：7～8歳頃より時折，夜間に半日位続く心窩部の激痛を訴えていた．中学，高校時代はこのような腹痛な全くなかったが，27歳時，過食後急に心窩部激痛，呕気，呕吐があり，2～3日で軽快した．以後しばしば同様の症状があったので28歳時某院受診した．この時，軽度の発熱(37.1℃)，急性腹症としての理学的所見，白血球数場多（12600/mm^3）などより，急性虫垂炎の疑いにて即日入院し，虫垂切除術をうけた．摘出した虫垂は著明な炎症性変化を示さず，カタル性虫垂炎の所見であった．また術当日の生化学的検査所見にてGPT 240KAU, GOT 290KAU, LDH 550 U, γ-GTP 80U/Lなどの肝機能異常ならびにアミラーゼ値の上昇（血中7620IU/L，尿中41300IU/L）が認められた．このため術後は肝機能障害を伴った急性膵炎として保存的治療をうけ，40日目に軽快退院した．なお入院後7日目に施行されたdrip infusion cholangiography（DIC）では総胆管は径10mmで，結石像は認められなかった．3カ月後再び同様の発作が出現したため30日間にわたる入院治療をうけた．症状改善後内視鏡的胆管膵管造影（ERCP）により，膵管胆道合流異常の存在を指摘された．手術治療の目的にて当科を紹介され入院した．

現症ならびに検査所見：体格，栄養中等度．貧血，黄疸認めず．胸部異常なし．腹部平坦，軟．圧痛認め

ず．肝脾解知せず．腫瘤触知せず．白血球増多や肝機能異常を認めず．血清アミラーゼ値も正常であった．

ERCP所見（図1）：総胆管は径12mmと軽度の拡張を認めた．肝内胆管には明らかな異常所見を認めず，膵管にも拡張，狭窄，蛇行などの異常所見を認めなかった．また副膵管が十二指腸に開口している像が認められた．膵管と胆管は高位で合流しており，共通管の長さはフィルム上で最長26mmであった．また乳頭括約筋収縮期相においても膵管胆道合流部には括約筋の作用が及んでいないものと考えられた．

図1　ERCP

乳頭括約筋の収縮期相においても膵管と胆管の合流部に括約筋作用は及んでいない．総胆管径は12mm，共通管の長さは26mmである．

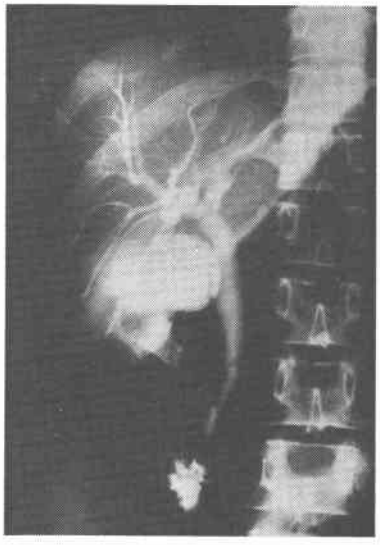

経過まとめ（表1）：臨床症状は7～8歳頃より間歇的に発症する心窩部痛，呕吐，軽度の発熱である．検査所見では症状増悪時にはGPT，GOTの中等度上昇，アルカリフォスファターゼ値の軽度上昇，血中尿中アミラーゼ値の著明な上昇などがみられ，これらの異常値は症状改善とともにすみやかに正常値に復している．すなわち臨床的には肝機能異常を伴った間歇性急性膵炎であった．

ERCPにおいて膵管胆道合流異常が証明されたことから，本症例の病態は合流異常の存在が原因となって膵管側症状として膵炎が，胆道側症状として肝機能異常が同時に惹起されているものと考えられた．

手術：肝外胆管ならびに胆嚢は軽度拡張し，肉眼的に炎症所見は軽度であった．膵には異常所見を認めず，胆道系，膵のいずれにも結石は認められなかった．胆道内圧は8cmH_2Oと正常であった．術中に採取した胆管胆汁中アミラーゼ値は27778IU/Lときわめて高値を示した．胆嚢，総胆管を切除し，有茎空腸移植肝管十二指腸吻合術を施行した．

術中胆道造影所見（図2）：胆道末端は十二指腸開口部から長さ約11mmの狭小部があり，膵管と胆管の合流部はこれよりさらに約4mm肝側にある．肝内，肝外胆管ならびに膵管にはERCPとほぼ同様の所見を認めた．

表1　経過

小学校 低学年	← 中学－高校 →	27才	28才（5月11日）	（8月）	（12月）	12月19日	29才	（8月）
心窩部激痛(+)　黄疸(−)　しばしばあり 半日続く	腹痛(−)	嘔吐(+)　しばしばあり　心窩部激痛(+)	同症状　40日間入院 → DIC → 総胆管10mm	同症状　30日間入院 → ERCP → 膵管胆道合流異常	手術のため入院	総胆管切除　有茎空腸移植肝管　十二指腸吻合術	無症状にて経過	

	5/12	7/5	8/29	9/29	12/15	6/15
WBC	12600（軽快）		（軽快）		5400	
S-Amylase (100-400 IU/L)	7620	269	2450	364	221	253
U-Amylase (1500 IU/L)	41300		57600			
GPT	240	7	159	8	16	14
GOT	290	10	124	13	12	19
ALP	9.4	3.6	12.1	4.6	6.6	6.2
II	10	5	6.	5		
T.Bil			1.0		0.5	0.6

胆汁アミラーゼ 27778 IU/L

図2　術中胆道造影
右は膵管と胆管の合流部附近の拡大像である．

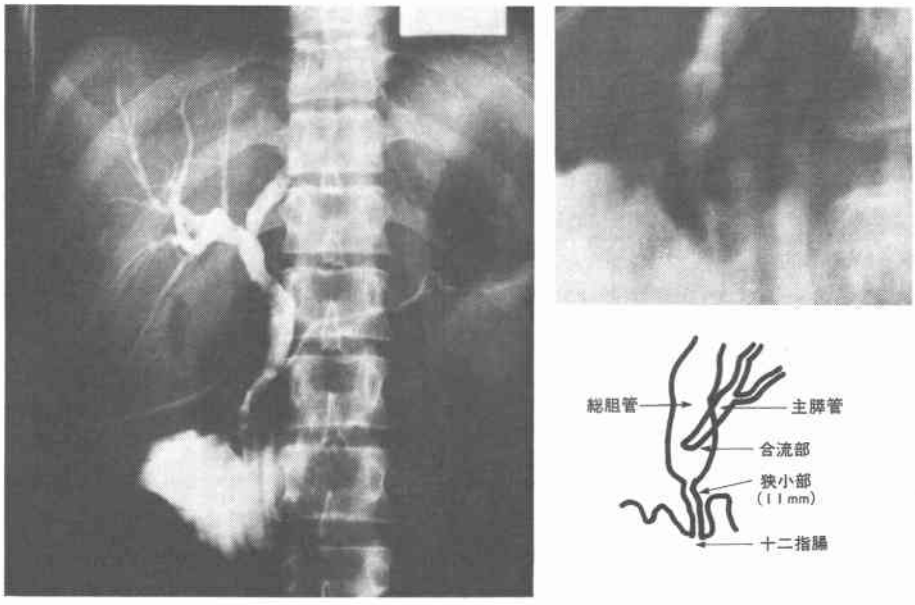

病理組織学的所見：総胆管（図3上）は壁の肥厚が著明であった．上皮は一部剝脱し，残存上皮には増殖性変化が認められた．またリンパ球を主体とした炎症性細胞浸潤が中等度認められた．結合織内には腺構造が数多く認められ，これらの一部はPeriodic acid Schiff（PAS）やAlcian blue染色陽性であった（図3下）．以上の所見より慢性胆管炎と考えられた．なお，肝，膵はほぼ正常組織像であり，胆嚢も軽度の細胞浸潤を認めたのみであった．

術後経過：経過良好にて術後12日目に退院した．以後1年3カ月目の現在まで全く無症症に経過している．

考　察

本症例にはいくつかの興味ある所見が認められた．その第1点は膵管胆道合流異常が存在しながら胆管の拡張がきわめて軽度であったことである．本症例は術中採取した胆汁中アミラーゼの異常高値や膵管胆道合流異常が存在していることから考えて，28歳に至るまでの長期にわたり膵液が胆道内へ流入していたことは想像に難くない．ところが総胆管壁に慢性胆管炎の所見は明らかに認められるものの胆道の拡張はわずかであり，所謂胆道拡張症の範疇には包含せしめ得ないものである．このことは膵液の胆道内への長期にわたる流入のみでは，必ずしも胆管は拡張するとは限らないことを示すものである．すなわち，膵液の胆道内流入以外に何らかの他の因子が加わらない限り胆道拡張症は形成されにくいとは考えられないであろうか．またわれわれのイヌを使った胆道内膵液持続流入モデルによる実験結果をみても，胆道内に約1カ月にわたり膵液を持続的に流入させると，程度の差はあれ全例に慢性胆管炎の所見を示すが，全例が必ずしも明らかな胆管拡張を示すわけではなく，17%の症例では明確なる胆管の拡張像を認め得なかった[5]．

また本症例では臨床症状においても7－8歳時の初発時以後，十数年間の無症状期があったのち激しい発作をくり返している．われわれが過去に経験した膵管胆道合流異常症はいずれも小児期に顕著な特徴的臨床症状の発現をみているが[2)~4)]，本症例のように長い無症状期間をもつ症例がみられることから，臨床症状の発現においても合流異常の存在に加えて何らかの他の因子が関与する必要性が示唆される．

第2点として本症例では膵管胆道合流部の異常な形態が明瞭に描出されたことが注目される．膵管は胆管に高位で合流して共通管を形成している．共通管の長さはフィルム上での計測で最長26mmであった．また共通管の十二指腸側は11mmにわたり狭小部を形成しており，Kune[6]の言うnarrow segmentに一致する像と考えられる．膵管と胆管の合流部はこれより肝側に

図3　総胆管
（上：HE ×20）壁は著明に肥厚．上皮は一部剝脱し，残存上皮には増殖像を認める．細胞浸潤が中等度認められ，小形の腺構造が数多く認められる．（下：PAS ×100）腺細胞の一部はPAS陽性（写真では黒色）である．

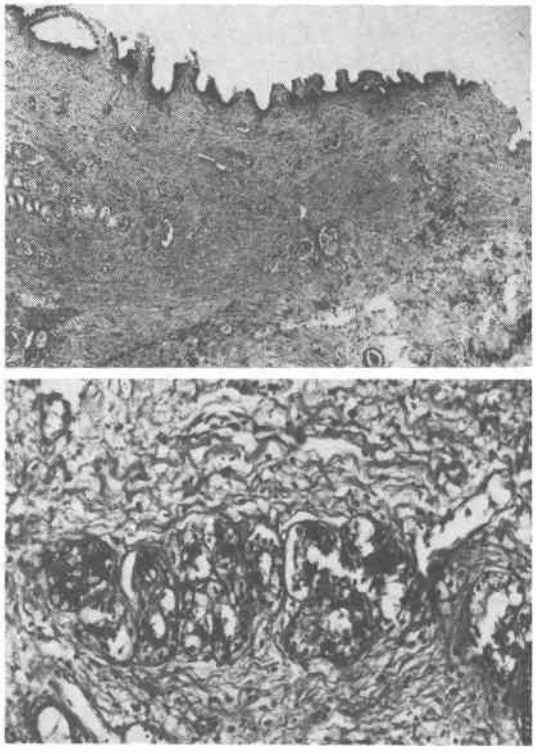

ある．彼によればnarrow segrentはOddi括約筋の像である．本症例にもこれがあてはまるならば本症例の膵管と胆管の合流部は括約筋より高位にあることになる．事実ERCPでは括約筋の収縮期相においても膵管と胆管の合流部に括約筋作用が及んでいない像が描出されている．

次に本症例の臨床像は肝機能異常を伴った再発性急性膵炎の像を呈しており，急性膵炎の一因として膵管胆道合流異常を考慮すべきことを示したものとして注目される．合流異常に基づく膵炎では症状の増悪と同期してトランスアミナーゼの上昇をはじめとする肝機能障害を伴うのが特徴である．しかし症状寛快と共に血中尿中アミラーゼ値やトランスアミナーゼ値などはすみやかに正常値に復する[7]．本症例においては術中採取した肝，膵の組織像はほぼ正常であった．このことに関しては，通常手術は症状寛快期におこなわれているためこのような所見を呈したもので，増悪期には何らかの病的所見を有しているという可能性もある．

このように膵管胆道合流異常症における膵炎は，少なくともわれわれが経験した症例においてはいずれも手術時の肉眼的或いは組織学的においても明らかな異常所見はみられない．しかし最近急性膵壊死を来した症例[8]や慢必膵炎を合併した症例[9]も報告されており，膵管胆道合流異常の存在が膵炎の発生あるいは増悪に何らかの影響を与えていることが強く示唆される．今後さらに検討されるべき課題である．

膵管胆道合流異常症の臨床症状は外科的に胆管と膵管を分離することにより寛快する．本症例では総胆管を切除の上，有茎空腸移植肝管十二指腸吻合術を行い，1年3ヵ月後の現在まできわめて良好な経過を得ている．

近年膵管胆道異常を伴った胆道癌症例の報告が相次ぎ，合流異常症例の胆道癌発生率が一般の胆道癌のそれに比べ著しく高く，癌化年齢も若いという報告[10]もみられる．膵管胆道合流異常症に対して膵管と胆管の分離手術を施した場合，胆道壁は大量の膵液と常に接触することはもはやないであろう．しかし膵液との接触による胆道癌発生機構の全貌が未だ解明されていない現状では，手術時すでにmalignant potentialをもっている可能性も否定できない胆道壁は可及的に切除するのが妥当と考えられる．この意味から現時点では膵管胆道合流異常症に対する基本術式は肝外胆管切除，胆道再建術とすべきであると考えたい．

まとめ

成人にみられた膵管胆道合流異常症の一例を報告した．本症例は肝機能異常を伴う間歇性急性膵炎の臨床像を呈し，膵管胆道合流部の形態異常が明瞭に描出された．膵管胆道合流異常症の病態，治療につき若干の考察を行った．

なお本症例は第17回胆道疾患研究会（金沢，1981年）において報告した．

文　献

1）大口善郎，岡田　正，池田義和ほか：小児先天性胆道拡張症に関する臨床的研究―膵管胆道合流異常との関連について―．日小児外会誌　17：227―236，1981
2）岡田　正，池田義和，亀頭正樹ほか：膵管胆道合流異常症に対する外科治療―術前ERCPにより診断し得た症例を中心に―．外科治療　41：133―138，1979
3）岡田　正，大口善郎，鎌田振吉ほか：膵管胆道合流異常症―ERCPによる診断および外科治療．医の

あゆみ　116：1007—1016，1981
4）岡田　正，大口善郎，鎌田振吉ほか：膵管胆道合流異常症—その病態・診断・治療—．小児外科　14：53—60，1982
5）大口善郎，岡田　正，池田義和ほか：膵管胆道合流異常に関する実験的研究—胆道内膵液持続流入モデル犬による胆道系病変の検討—．医のあゆみ　120：735—737，1982
6）Kune, G.A.: Surgical anatomy of common bile duct. Arch Surg 89：995—1004，1964
7）大口善郎，岡田　正，鎌田振吉ほか：膵管胆道合流異常症—ERCPによる診断及び外科治療の意義—．日消外会誌　15：319，1982
8）重松恭祐ほか：急性膵壊死の合併を確認し得た先天性総胆管嚢腫の2例．日小児外会誌　17：367，1981
9）大林明彦，馬越正通，渋谷哲男ほか：膵管胆道合流異常と膵結石．日消外会誌　15：317，1982
10）大橋正樹，容崎典子，鈴木　衛ほか：膵胆管合流異常と胆道癌．日消外会誌　15：214，1982