日消外会誌　16（1）：8～16，1983年

高位胃潰瘍に対する選択的近位迷走神経切離兼分節的胃切除術の遠隔成績
―とくにドレナージ術付加の問題点と関連して―

東京大学医学部第3外科
上西紀夫　島津　亮
大原　毅　近藤芳夫
公立昭和病院外科
高野征夫　荒木駿二　瀬戸律治

LONG-TERM RESULTS OF SELECTIVE PROXIMAL VAGOTOMY AND SEGMENTAL GASTRECTOMY FOR HIGH-LYING GASTRIC ULCERS
—WITH SPECIAL REFERENCE TO AN ADDITIONAL DRAINAGE PROCEDURE—

Michio KAMINISHI, Ryo SHIMAZU, Takeshi OOHARA and Yoshio KONDO
The 3rd Department of Surgery, Faculty of Medicine, Tokyo University
Masao TAKANO, Shunji ARAKI and Ritsuji SETO
Department of surgery, Showa Public Hospital

最近3年間に高位胃潰瘍23例に対し選近迷切十分節胃切土幽成術を施行し，その遠隔成績およびドレナージ術付加の問題点について検討を加えた．全体として，Visickの分類でI＋IIが87.5%と良好な結果であった．この中で，H.-M.型幽成術を付加した症例では術後胃内視鏡，胃粘膜生検による組織学的検索にて胃炎性変化が増強する傾向を認め，また臨床的にもダンピング症候群の発現，体重の減少などを認めた．高位胃潰瘍に対する本術式は，手術侵襲が少なく残胃は大きく消化吸収機能も十分保たれ，合理的な手術術式と考える．そして，原則的には，本術式にドレナージ術付加は不必要であり，とくにH.-M.型幽成術は避けた方が良いという結果を得た．

索引用語：高位胃潰瘍，選択的近位迷走神経切離術，分節的胃切除術，Heineke-Mikulicz型幽門成形術，Pyrolomyotomy

I. はじめに

消化性潰瘍に対する外科治療として，わが国では，いわゆる広範囲胃切除術が標準術式として行われ，すぐれた成績をあげてきた．しかしながら，術後の問題点として，小胃症状，ダンピング症候群などのマイナス面が少なからず認められる．とくに高位胃潰瘍においては，全摘術あるいは亜全摘術を行うことが必要となり，胃切除範囲も増大するため侵襲が大きく，術後障害も増強され，一般状態の回復が遅れる．したがって，高位胃潰瘍の外科治療に関しては，より保存的な術式の開発が必要となってくる．

以上の観点より，我々は高位胃潰瘍に対し選択的近位迷走神経切離兼分節的胃切除術を施行し，良好な結果を得ている．今回，これらの症例の遠隔成績について検討を加え，さらに，ドレナージ術付加の問題点について考察した．

II. 対象と方法

昭和53年6月より昭和56年8月までの3年3カ月間に，高位胃潰瘍23例に対し選択的近位迷走神経切離兼分節的胃切除術（以下，選近迷切兼分節胃切）を施行した．この内8例にHeineke-Mikulicz型幽門成形術（以下，H.-M.型幽成術），4例にpyrolomyotomy（以下myotomy）のドレナージ術を付加し，11例にはドレナージ術を付加しなかった（以下，ドレナージ術（－））

表 1　選近迷切兼分節的胃切除術症例

1）付加術式		
ドレナージ術（—）		11例
Pyloro myotomy		4例
Heineke-Mikulicz型幽成術		8例
		23例
2）性　別		平均年齢
男：14例		53.2歳
女：9例		58.4歳
23例		55.2歳
3）出血の既往		
あ　り	10例	
な　し	13例	

図 1　高位胃潰瘍の定義

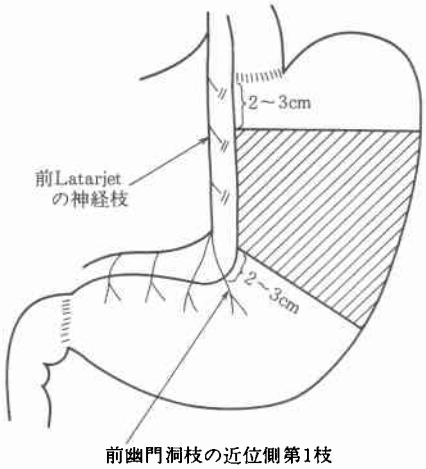

前幽門洞枝の近位側第1枝

高位胃潰瘍—斜線部内に存在する潰瘍

（**表 1**）.

なお，高位胃潰瘍の定義として，① 噴門部小弯近傍のきわめて高い位置にあるもの，② レ線上，胃角部より上にあるもの，③ 胃癌取扱い規約によるCの位置にあるもの，などがあるが，我々は手術手技上の点から**図 1** のごとき範囲内にあるものを高位胃潰瘍として本術式の適応とした．すなわち，分節胃切の際，潰瘍が胃体上部にある場合は噴門機能を温存する目的で図の近位の線を設定し，潰瘍が胃体下部にある場合はLatarjet の幽門洞枝を損傷しない目的で図の遠位の線の決定した．そして，胃切除量としては全胃の約30%前後になるようにした．ただし，潰瘍が小弯近傍にあり，胼胝性変化が強いため Latarjet 枝の確認，温存が不可能な場合は本術式の適応外とした．

術後観察期間は平均2年（最低6カ月，最長3年3カ月）である．

検査項目は以下のごとくである．

① 胃液検査：手術前後にインスリン0.2単位/Kg静注刺激による胃液検査を施行し，酸度は pH7 を中和点として pH メーター（Radiometer, Copenhagen, Sweden）にて測定した．

② 血中ガストリン値：手術前後の胃液検査時，空腹時およびインスリン刺激後30分毎に120分まで採血を行い，ダイナボット・キットにより測定した．

③ 術後胃透視

④ 手術前後の胃内視鏡検査

⑤ 組織学的検査：胃切除標本および術後残胃粘膜7カ所生検材料を用いH.E.染色にて組織学的検討を行った．

⑥ 面接および電話による術後食生活を中心としたアンケート調査

III. 結　　果

1）症例の一般的事項

症例は男14例，女9例，男女比は1.6対1と一般の胃潰瘍にくらべ女性の占める割合が大きかった．

平均年齢は55.2歳，（男53.2歳，女58.4歳）と比較的高齢であった．

臨床症状としては，心窩部痛・呕気・食欲不振など潰瘍難治によるものが大多数であった．また，主訴および既往に吐下血を有する例が23例中10例（43%）と多かった（**表 1**）．

なお，同期間における消化性潰瘍手術症例は279例（胃潰瘍96例，十二指腸潰瘍150例，胃・十二指腸共存潰瘍33例）であり，高位胃潰瘍手術症例の占める割合は，8.2%であった．

2）潰瘍，潰瘍瘢痕の深さとその数

術前，胃内視鏡検査，および胃切除標本による潰瘍，潰瘍瘢痕の深さとその数とをまとめたのが**表 2** であ

表 2　潰瘍，潰瘍瘢痕の深さと数

症例数	単発例		多発例	
	9		14 (8)*	
潰瘍の深さと数	UI-II	0	UI-II	15
	UI-III	2	UI-III	10
	UI-IV	7	UI-IV	5
出血（+）	3		7	

*（　）内は Kissing ulcer 症例数

図2　手術前後・胃液酸度（インスリン0.2単位/kg 静注刺激）

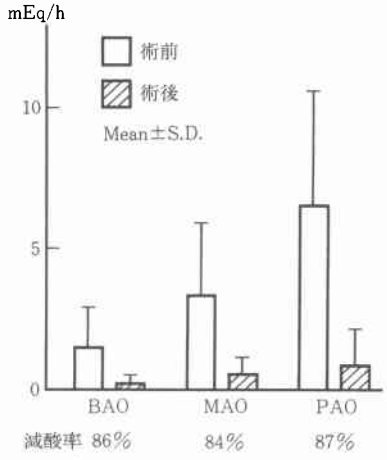

る．単発が9例，多発が14例であったが，前者では深い潰瘍を，後者では比較的残い潰瘍を生ずる傾向が認められ，また多発症例中8例がkissing ulcerであった．

3）手術前後の胃酸分泌

術前および術後4週目に胃液検査を施行し得たのは15例であった．これらの症例の手術前後の胃液酸度BAO, MAO, PAOおよび減酸率をまとめたのが**図2**である．

全体として，術前の胃液酸度は正～低酸例が多かった．また，減酸率は80%以上と良好な結果であった．

Hollander testでは，Ross & Kayの判定規準によれば，negative 13例，late positive 2例であり，術後4週目ではearly positive例はなかった．

これをドレナージ術式別にみてみると，H.-M.型幽成術群およびmyotomy群は全例negativeであったが，ドレナージ術（－）群では2例にlate positiveを認めた．

4）手術前後のガストリン分泌動態

血中ガストリン値測定を術前21例，術後11例に施行した．

術前は刺激前108±49，刺激後各30分143±97，60分196±111，90分187±128，120分179±115（Mean±S.D. pg/ml）であり，刺激後60分で平均82%の増加を認めた．

術後は刺激前167±74，刺激後各30分128±75，60分157±90，90分158±91，120分151±95（Mean±S.D. pg/ml）であり，空腹時の値は術前に比べ有意に増加していたが，刺激後は抑制されていた（**図3**）．

図3　手術前後の血中ガストリン分泌動態（インスリン0.2単位/kg 静注刺激）

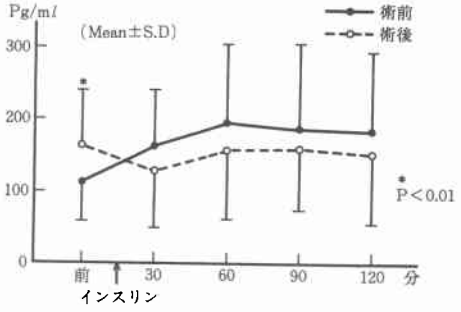

図4　ドレナージ術式別の血中ガストリン分泌動態（インスリン0.2単位/kg 静注刺激）

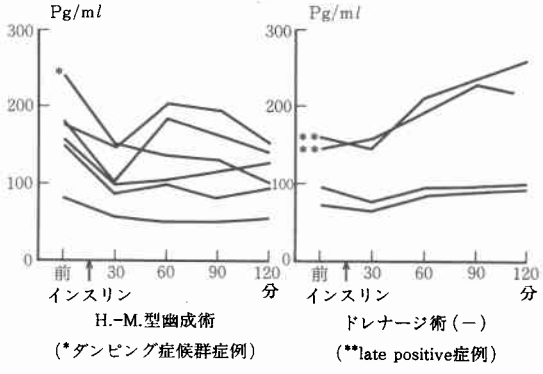

また，術後のガストリン分泌動態をH.-M.型幽成術群6例とドレナージ術（－）群4例とに分けてみたのが**図4**である．

前者では刺激後181±72，刺激後各30分138±89，60分164±106，90分148±103，120分142±105（Mean ± S.D. Pg/ml）と全例刺激後分泌は抑制され，とくにダンピング症候群を呈した例はその傾向が顕著であった．

後者では刺激前115±39，刺激後各30分111±49，60分145±64，90分163±81，120分167±85（Mean±S.D. Pg/ml）と全例刺激後漸増するパターンを示し，とくに，Hollander testにてlate positive例では分泌増加が大であった．

5）術後胃透視

術後1カ月目の胃透視にて，ドレナージ術（＋）群では，antrumは余り拡がらず，大部分のバリウムは直ちに十二指腸および空腸へ流出した（**図5a**）．一方，ドレナージ術（－）群では，antrum大弯のperistalsisに

図 5a 術後1カ月目のH.-M.型幽成術症例 K.H. ♂, 55歳

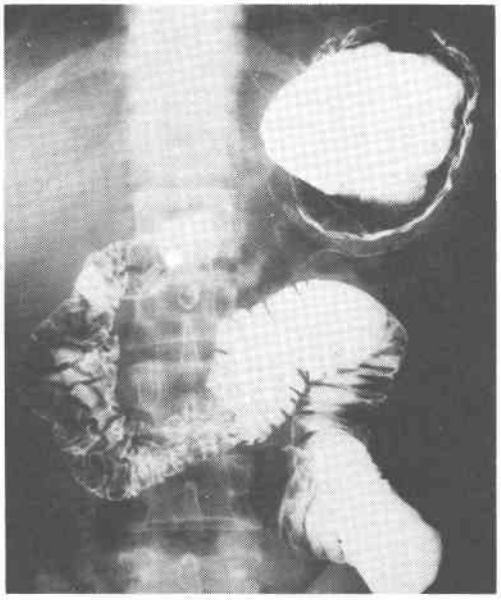

図 5b 術後1カ月目のドレナージ術(−)症例 T.H. ♂, 56歳

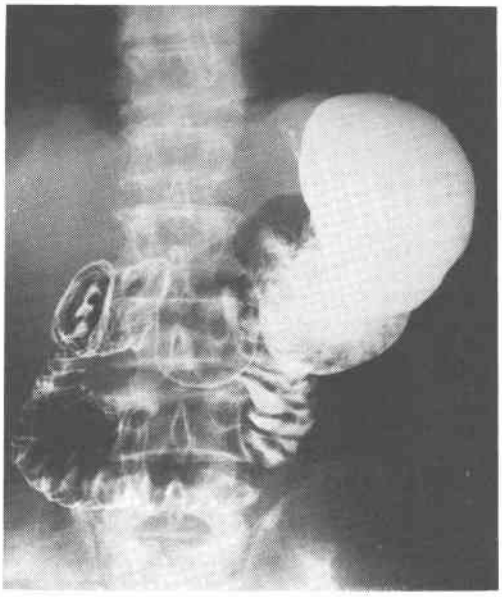

図 6a 術後6カ月目のH.-M.型幽成症例 S.Y. ♂, 52歳

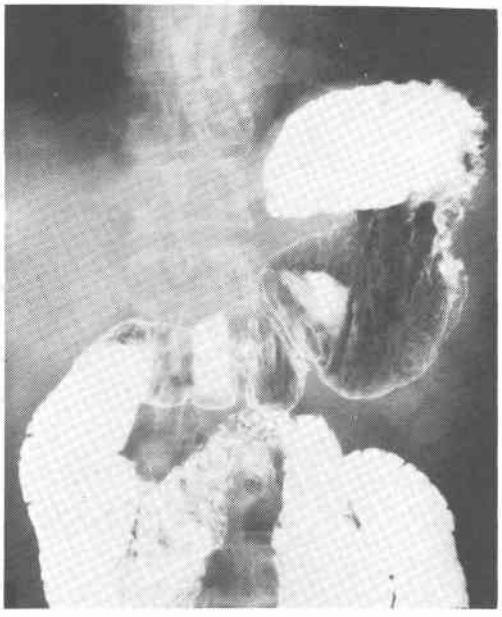

図 6b 術後6カ月目のドレナージ術(−)症例 I.Y. ♀, 55歳

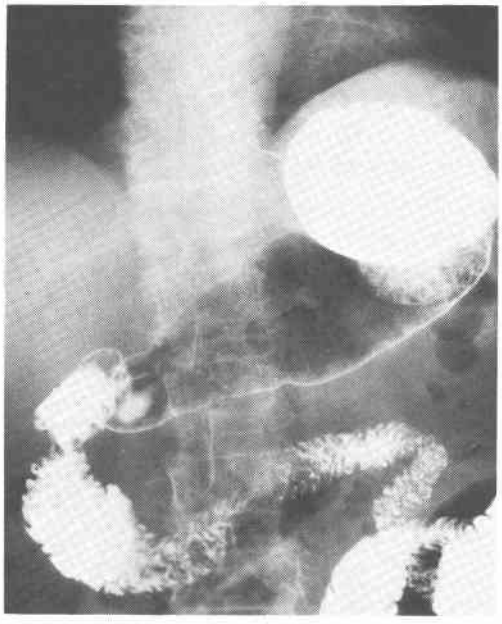

よる大きな弯入が認められ，バリウムの流出は比較的良好であるが，粘液，食物残渣の軽度残留を認めた(**図5b**).

術後6カ月以上経過時の胃透視にて，H.-M.型幽成術群では，幽成術によるantrumの変形を認めるが，バリウムの排出は良好であり(**図6a**)，ドレナージ術(−)群も残渣は認められず，ほぼ正常の胃に近似した形を示した(**図6b**).

表 3　Hollander test の結果（Ross と Kay の規準による判定）

術式 / 判定	H.-M.型幽成術	Myotomy	ドレナージ術(−)	計
negative	8	3	2	13
early positive	0	0	0	0
late positive	0	0	2	2
計	8	3	4	15

表 4　術後残胃内視鏡検査結果―粘膜の発赤，粘液の付着を示標とした観察―

示標 / 術式	発赤付着(＋)	発赤付着(−)	計
ドレナージ術(−)	1	5	6
myotomy	1	4	5
H.-M.型幽成術	5	1	6
計	7	10	17

6）術後胃内視鏡検査結果

術後6ヵ月以上経過症例中17例に内視鏡検査を施行し，この内7例に胃粘膜全体の発赤，粘膜の付着を認めた．これをドレナージ術式別に分けてみると，H.-M.型成術群では6例中5例に発赤・付着を認めたが，ドレナージ術(−)群，myotomy 群では1例ずつであり，術式による差を認めた(**表4**)．また，1例に吻合部に潰瘍の再発を認めた．

7）術後残胃粘膜の組織学的変化

16例について内視鏡下7ヵ所生検を行い，腸上皮化生，萎縮性変化，粘膜固有層の細胞浸潤に関し，手術切除標本と比較・検討した（**図7**）．

表 5　手術前後における胃粘膜の変化胃炎性変化増強症例数/検索症例数

Oral (16例)

術式 / 変化	ドレナージ(−)	myotomy	H.-M.型幽成術	計
腸上皮化生	1/7	0/3	1/6	2/16
萎縮性変化	2/7	0/3	2/6	4/16
細胞浸潤	2/7	1/3	3/6	6/16

Anal (15例)

術式 / 変化	ドレナージ(−)	myotomy	H.-M.型幽成術	計
腸上皮化生	1/7	0/3	2/5	3/15
萎縮性変化	2/7	0/3	3/5	5/15
細胞浸潤	3/7	2/3	2/5	7/15

□ 変化傾向の強いもの

表5は，その結果を吻合線の上下別，および，ドレナージ術式別にまとめたものである．すなわち，吻合線の oral では腸上皮化生，萎縮性変化は余り進行せず，細胞浸潤が H.-M.型幽成術群で増強する例が多かった．吻合線の anal では，細胞浸潤が，ドレナージ術(−)群，myotomy 群で oral に比べ増強し，H.-M.型幽成術群では，これに加えて，萎縮性変化，腸上皮化生も進行する傾向が認められた．

8）アンケート調査結果

表6のごとき項目についてアンケート調査を21例に施行し，16例に回答を得た（回収率76%）．

①　勤労状況：有職業者は全例3ヵ月以内に術前と

図 7　胃切除標本と残胃粘膜生検との比較

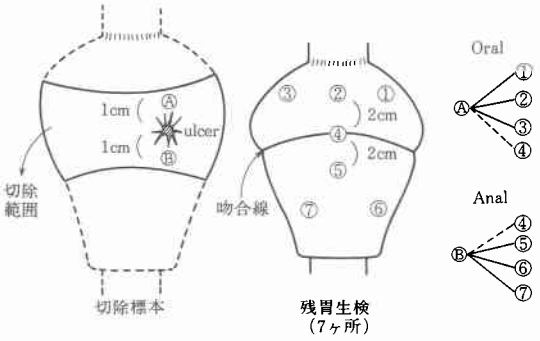

表 6　アンケート調査項目

1. 勤労状況
   職場復帰，手術後　年　カ月
   就労内容，仕事量の変化
2. 食事の回数/日
3. 一回食事量の増減
4. 食欲の増減
5. 食事後の症状（ダンピング症候群を中心として）
   動悸，冷汗，熱感，小巻怠感，腹部膨満，腹鳴，
   腹痛，呕気，胸やけ
6. 使通回数/日．下痢の有無，排ガスの増減
7. 現在の体重
8. 全体としての評価
   非常に満足，まあ満足，不変，悪くなった

同じ仕事に復帰していた．

② 食事の回数：1日3回が14例，4回が2例で，5回以上に分けて食事をとっている症例はいなかった．

③ 一回食事量：全体では，術前に比べ，増加4例，不変6例，減少6例であった．ドレナージ術式別に食事量の減少した例をみてみると，ドレナージ術（－）群では8例中2例，myotomy群では3例中1例であったが，H.-M.型幽成術群では5例中3例と減少例が多い傾向が認められた．

④ 食欲：増加5例，不変9例，減少2例であり，術式による差は認められなかった．

⑤ 便通：便通に関しては，ダンピング症候群の強い1例が時々下痢を呈する以外，ほとんどが普通便1～2回/日であった．また，排ガスに関しては，とくに増加するような傾向はなかった．

⑥ 食事後の症状：ダンピング症候群[1]を中心に検討した．H.-M.型幽成術群の1例に食事直後よりの動悸，倦怠感の全身症状と，腹鳴，呕気，膨満の腹部症状とを認めた．また，同じく，H.-M.型幽成術群の1例が食事後腹鳴，膨満の腹部症状を呈したが，徐々に軽減した．

⑦ 体重の変化：アンケート調査にて返答のあった16例と，外来カルテの記録により判明した3例，計19例の術後1年以上経過症例について体重の変化を検討した．術前に比べ，2kg以上増加を増，±2kg以内の変化を不変，2kg以上減少を減とすると，全体では，増・7例，不変・6例，減・6例であった．これをドレナージ術式別にみてみると，ドレナージ術（－）群，myotomy群では増加例が多く，中には9kgも増加した例があったが，H.-M.型幽成術群では減少例が多かった（図8）．

図8 手術前後の体重の変化（術後1年以上経過例19例について）

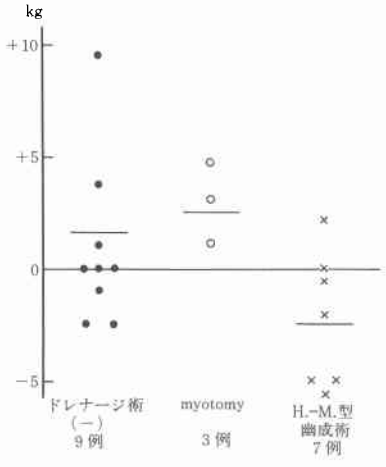

表7 Visickの分類による判定

Grade ＼ 術式	ドレナージ術(−)	myotomy	H.-M.型幽成術	計
I	4	3	2	9
II	4	0	1	5
III	0	0	1	1
IV	0	0	1	1
計	8	3	5	16

Grade I＋II：14/16 (87.5%)

9）Visick[2]の分類による判定

アンケート調査および術後胃内視鏡検査を施行した16例をVisickの判定規準に従いgradingを行ってみると，grade I，9例，grade II・5例，grade III・1例，grade IV・1例であった．これをドレナージ術式別に分けてみたのが**表7**である．grade IIIの1例は前述の典型的なダンピング症候群を呈した例であり，grade IVの1例は再発例である．

IV. 考　察

消化性潰瘍に対し，分節的に胃体部を切除するという術式は，1897年，Mikulicz[3]に始まり，Payr（1909年[4][5]），Ridel（1909年[6]，1912年[7]）らが施行したが，術後再発と残胃の吻合部狭窄，胃内容排出遅延などの機能不全のため，すたれてしまった．

1952年，Wangensteen[8]は，主に十二指腸潰瘍に対し，壁細胞領域の拡大切除と幽門成形術を加えた改良術式を施行し，ある程度の成果をおさめたが，10%前後の潰瘍再発を認めた．しかし，同時に，胃潰瘍に対しての結果は良好で再発は1例のみであった．

わが国では，大井（1957年[9]）が消化性潰瘍32例に対し胃体部横切術を施行し，胃潰瘍症例では再発はなかったが，十二指腸潰瘍14例中6例に吻合部潰瘍の発生を認めている．また，真鍋ら[10]も9例にWangensteenの術式を施行し，幽門成形術の必要性を強調した．

その後，槇（1967年[11]）は分節的胃切除の適応を胃体中部の潰瘍に限定して行い，ドレナージ術を付加し，良好な結果を得ている．

一方，選択迷切の臨床への応用を始めたHolle（1968年[12][13]）は胃体中部の胃潰瘍に対し選択迷切兼幽成術

表 8　胃潰瘍に対する手術々式

発生部位	手術々式
噴門部	→胃上部切除＋選近迷切＋空腸有茎移殖（＋幽成術）
体下部より上位	→分節的胃切除＋選近迷切（＋幽成術）
胃角部以下 幽門洞部	→広範囲胃切除（緊急手術時） →幽門洞部切除＋選迷切

選近迷切：選択的近位迷走神経切離術
選迷切：選択的胃迷走神経切離術

を施行し，わが国でも，武藤[14]，蔵田[15]らが同様の術式を施行し，非常に良好な成績を得ている．

以上の歴史的変遷，最近の成績を踏まえ，高位胃潰瘍に対する選近迷切兼分節胃切は，消化性潰瘍の外科治療として，対象はある程度限定されるが，一応確立した一つの術式であり，我々も，昭和53年より**表 8** のごとき規準を設けて昭和56年 8 月までの間に23例の手術症例を経験した．

さて，一般に，高位胃潰瘍症例の特色として，比較的高齢者に多いこと，女性の占める割合が多いこと，既往に出血する例が多いことなどが挙げられており，我々の症例も，平均年齢が55.2歳，女性の占める割合が40%，出血の既往を有するものが43%と同様の傾向であった．

また，潰瘍の性状として多発性のことが多く（23例中14例）かつ，Kissing ulcer が多かった（14例中 8 例）．したがって，高位胃潰瘍に対し，潰瘍部の楔状切除を施行する方法[16)17)]もあるが，この意味で，また，術後，癌の発生をみたという報告[18)]もあり，胃体部の潰瘍好発部位を帯状に切除することは合理的と思われる．

胃液酸度に関し，我々の症例は正～低酸例が多く，分節胃切に加え迷切を行うことにより，術後，低酸傾向が強く，中にはほぼ無酸状態になったものが 5 例あった．これらの症例は術前でも低酸を呈しており，過度の減酸については，消化吸収の問題，あるいは発癌の問題[19)~21)]と関連し，今後も検討する余地があると思われる．なお，白鳥ら[22)]は迷切を付加せず，蔵田ら[15)]は原則として迷切を付加し，武藤ら[14)]は術前の酸分泌の程度により迷切の付加の有無を決めているなど，まだ一定の結論は出ていないのが現状であり，我々は，prospective な意味を含めて，全例に迷切術を施行した．

迷切後の空腹時の血中ガストリン値に関し，我々の症例も一般にいわれているごとく，術前に比べ高値であった．しかし，インスリム刺激後は，ドレナージ術の有無により差が認められ，とくに，H.-M.型幽成術群は，Jaffè[23)]らの報告と異なり，全例刺激前より低値となった．この理由として，幽門輪の破壊により vagus の幽門洞枝を刺激しても胃内圧の変化が少ないため，ガストリン分泌促進が起らず，一方で，インスリン刺激による低血糖が大内臓神経を介するガストリン分泌抑制効果を強く現わした結果なのか，ガストリン分泌促進効果を有する血中エピネフリン反応の低下が起ったのか[24)25)]，あるいは，幽成時，vagus の幽門洞枝を予想以上に損傷した結果なのか，などが考えられるが，今回の検索では不明であった．また，迷切後のガストリン分泌に関する報告は，ほとんどが十二指腸潰瘍症例や動物実験に関して[26)~27)]であり，胃潰瘍症例に関する報告は少ない．他方，幽門洞粘膜内の G 細胞，D 細胞の分布状態によって差があること[28)]などにより，我々の症例のような結果が得られたとも考えられる．

次に，術後胃内視鏡検査結果にて，H.-M.型幽成術群に残胃粘膜の発赤，粘液の付着を多く認めたことが特徴的であった．これは幽門輪破壊のため，胆汁，十二指腸液の胃内逆流による結果と考えられる．

なお，1 例に，術後 6 カ月目，吻合部に潰瘍の再発を認めた．この症例は，術後 1 カ月目の Hollander test では negative であったが，術後 1 年目の検査にて early positive となり，また，術後胃透視にて，H.-M.型幽成術部位の変形，軽度の狭窄が認められた．したがって，不適切な迷切と，ドレナージ効果不良による胃内容停滞とが潰瘍再発の原因と考えられる．治療としては，制酸剤投与および内視鏡による狭窄のブジー，拡張を行い，現在では再発潰瘍は瘢痕，治癒している．

残胃生検による術後胃粘膜の変化に関し，我々の用いた 3 つの指標の意味は，① 胃炎性変化の初期像としての粘膜固有層の細胞浸潤，② 中期像としての萎縮性変化，③ 末期像としての腸上皮化生，ということである．そして，術後の胃粘膜の変化としては，腸上皮化生はほとんど進行せず，幽門洞部を中心に軽度ないし中等度の胃炎性変化を認める程度であった．

また，ドレナージ術式別にみると，H.-M.型幽成術群は他の群に比べ，吻合線より oral にて細胞浸潤が，anal にて萎縮性変化が増強している傾向が認められ，前述の内視鏡の所見とほぼ一致する結果が得られた．

アンケート調査では，全体として食事の回数を増やさざるを得なかったり，一回食事量が減少したりする例は少なく，残胃が大きいことによる効果が認められた．また，便通，排ガスの異常を来した例はほとんど

なかった．そして，これらの点を総合した結果としての体重の変化では，検索19例中13例が増加あるいは不変であり，術後の残胃機能，消化吸収機能は十分に保たれていると考えられる．しかし，ドレナージ術式別に検討してみると，H.-M.型幽成術群では，術後経過期間が長い症例が多いにもかかわらず，一回食事量もやや少ない傾向もあって，体重の減少例が多かった．

最後にVisickの分類による判定では，grade I＋IIで87.5%(14/16)と良好な結果であった．しかし，H.-M.型幽成術の2例にダンピング症候群を認めた．1例は，軽い腹部症状を呈し，術後6カ月頃までには漸次軽快したが，他の1例は術後3年を経過した現在でも典型的な症状を呈している．

以上より，高位胃潰瘍に対する選近迷切兼分節的胃切除術は手術侵襲が少なく，残胃は大きく，消化吸収機能も十分に保たれて，遠隔成績からみても，合理的な手術々式と考えられる．

ドレナージ術は加の問題については，H.-M.型幽成術を付加した場合は，内視鏡検査，残胃粘膜生検の組織学的検査結果のごとく，幽門輪破壊による胆汁・十二指腸液の胃内逆流による胃粘膜障害が少なからず認められ，選近迷切による，すなわち幽門管温存による腸液の胃内逆流防止効果[29]を阻害している．また，体重の増加も少なく，ダンピング症候群を呈した例が2例あり，むしろ，ドレナージ術付加によるマイナス面が認められた．

一方，ドレナージ術（－），あるいは，せいぜいmyotomy程度による軽いドレナージ術付加でも，胃内容停滞を来したりすることはなく，残胃粘膜の変化，食事，体重の面で，より良好な結果が得られている．

したがって，我々は最近の症例では，H.-M.型幽成術は施行しない方針をとっており，むしろ，ドレナージ術付加は不必要と考えている．

V．まとめ

① 高位胃潰瘍23例に対し，選択的近位迷走神経切離兼分節的胃切除術を施行し，その遠隔成績につき検討を加えた．

② 全体として，Visickの分類でI＋IIが87.5%と良好な結果であり，本術式は，手術侵襲が少なく，残胃は大きく，消化吸収機能も十分に保たれ，合理的な手術々式と考える．

③ この中で，H.-M.型幽成術を付加した場合，術後内視鏡および残胃粘膜の組織学的検討の結果で，胃炎性変化が増強する傾向を認めた．また，臨床的にも，ダンピング症候群の発現，体重の回復の遅れなどを認めた．

④ 本術式に，原則として，ドレナージ術付加は不必要である．付加する場合でもmyotomy程度で十分であり，H.-M.型幽門成術は避けた方が良いという結果を得た．

本論文の要旨の一部は，第19回日本消化器外科総会および第82回日本外科学会総会にて発表した．

文　献

1) 木本誠二監修：現代外科学大系35-C. 胃・十二指腸 III，東京，中山書店，1973，p334—341
2) Visick AH: Study of failure after gastrectomy. Ann Roy Surg 3：266—284，1948
3) Mikulicz T: Die chirurgische Behandlung des chronischen Magengeschwürs. Verhandl deutsch Gesellsch Chir 26：16—51，1897
4) Payr E: Erfahrungen über Excision und Resektion bei Magengeschwür. I. Teil. Arch Klin Chir 90：989—1024，1909
5) Payr E: Erfahrungen über Excision und Resektion bei Magengeschwüren. II. Teil. Arch klin Chir 92：199—254，1910
6) Riedel B: Eie Entfernung des mittleren Abschnittes vom Magen wegen Geschwür. Deutsch Med Wchr 35：54—57，1909
7) Riedel B: Das jetzige Verhalten con 18 wegen Ulcus Curvat. min. Mit Entfernung des mittleren Teils vom Magen behalten Kranken. Verhandl deutsch Gesellsch Chir 41：62—75，1912
8) Wangensteen OH: Segmental gastric resection for peptic ulcers. Method permitting restoration of anatomic continuity. JAMA 49：18—23，1952
9) 大井　実：胃潰瘍症．東京，南江堂，1975
10) 真鍋欣良，梶谷　勤：胃・十二指腸潰瘍に対する胃体部帯状切除の小経験．臨外　15：899—904，1960
11) 槇　哲夫：難治性胃潰瘍に対する生理的胃切除法．胃と腸　2：50—57，1967
12) Holle F: Spezielle Magenchirurgie. Berlin, Spinger, 1968
13) Holle F: Vagotomy-Latest Advances. Berlin, Spinger, 1974
14) 武藤輝一，佐藤　巌，松木　久ほか：高位胃潰瘍に対する分節的胃切除について．外科　32：1000—1006，1970
15) 蔵田裕彦，児玉　求，江崎治人ほか：胃体部潰瘍に対するSegmental Gasterctomyの検討．—迷走神経切断術を併用した症例について—．広島医学 30：57—62，1977
16) 江崎治人，児玉　求：迷切兼潰瘍切除術．胃迷切の臨床，東京，金原出版，1977，p173—205

17) Duthie HL, Bransom CJ: Highly selective vagotomy with excision of tne ulcer compared with gastrectomy for gastric ulcer in a randomized trial. Br J Surg 66: 43—45, 1979
18) Haukland H, Johnson JA: Gastric cancer after vagotomy and excision for gastric ulcer. Eur Surg Res 13: 371—375, 1981
19) Morgenstern L: Vagotomy, gastroenterostomy and experimental gastric cancer. Arch Surg 96: 920—923, 1968
20) Kowalewski K: Relationship between vagotomy, peptic ulcer and gastric adenocarcinoma in rats fed 2,7-Diacetylaminofluorene. Can J Surg 16: 210—215, 1973
21) Fujita M, Takami M, Usugane M et al.: Enhancement of gastric carcinogenesis in dogs given N-metyl-N-nitrosoguanidine. Gann 60: 107—108, 1975
22) 白鳥常男, 桑田博文, 村田省吾ほか：分節的胃切除術. 外科治療 44: 61—69, 1981
23) Jaffé BM, Clendinnen BG, Clarke RJ et al.: Effect of selective vagotomy and proximal gastric vagotomy on serum gastrin. Gastroent 66: 944—953, 1974
24) 渡郎洋三, 近藤慶一郎, 城所　仂ほか：消化性潰瘍に対するインシュリン刺激試験後のガストリン放出機序ならびに迷切の影響について. 日消病会誌 74: 164—173, 1977
25) 若林厚夫：インスリン低血糖刺激によるガストリン放出機序におけるカテコールアミンの役割に関する研究. 日消病会誌 78: 1568—1576, 1981
26) Korman MG, Soveny C, Handky J: Extragastric gastrin. Gut 13: 346—348, 1982
27) 星　和夫：迷切と消化管ホルモン. A. ガストリン. 胃迷切の臨床, 東京, 金原出版, 1977, p237—256
28) Polak JM, Bloom SR, Mccrossan M et al.: Studies on gastric D cells pathology. Gut 17: 400—401, 1976
29) Witt TR, Roseman DL, Banner BF: The role of the gastric antrum in the pathogenesis of reflux gastritis. J Surg Res 26: 220—232, 1979