日消外会誌　16（1）：45～52，1983年

原発性肝癌における超音波誘導下経皮経肝門脈造影像

大阪市立大学第2外科

井川　澄人　木下　博明　井上　直
松岡　修二　長田　栄一　鈴木　範男
李　東雨　村松　秀幸　街　保敏
広橋　一裕　成山多喜男　酒井　克治

ULTRASONDCALLY GUIDED PERCUTANEOUS TRANSHEPATIC PORTOGRAM IN PRIMARY CARCINOMA OF THE LIVER

Sumito IGAWA, Hiroaki KINOSHITA, Tadashi INOUE, Shuji MATSUOKA
Eiichi NAGATA, Norio SUZUKI, Tou RYE, Hideyuki MURAMATSU
Yasutoshi TUJI, Kazuhiro HIROHASHI, Takio NARUYAMA and Katsuji SAKAI

The 2nd Department of Surgery, Osaka City University Medical School

原発性肝癌12例（肝細胞癌11例，胆管細胞癌1例）の術前に超音波誘導下経皮経肝門脈造影（以下超音波下PTP）を施行し，その造影所見について検討した．その結果右後枝分岐異常3例，尾状葉枝が10例で確認された．肝内門脈枝の先細り閉塞像7例，陰影欠損像3例，肝内門脈枝の圧排像5例，側副血行路2例が観察された．また切除標本から門脈枝の先細り閉塞像は腫瘍による単なる圧迫閉塞であり，陰影欠損像は門脈内腫瘍塞栓であることが判明した．

PTPは肝内門脈枝を鮮明に描出するため腫瘍塞栓の診断，亜区域切除における切除門脈枝の決定，さらには肝門部剝離操作に有力な情報を提供すると考えられる．

索引用語：原発性肝癌，超音波下経皮経肝門脈造影，門脈分岐異常，門脈塞栓の診断，肝区域切除

緒　言

近年各種画像診断装置の開発・普及や生化学的検査の励行により，原発性肝癌の診断技術は著しく向上し，細小肝癌もかなり発見されるようになった[1]．しかし，その治療成績は他の消化器癌に比べてきわめて不良で，たとえ切除しえても再発によって死亡するものが多い[2]．その原因として原発性肝癌は肝硬変を高頻度に合併することのほかに，早期から肝内門脈枝に腫瘍塞栓を形成するためであるといわれている[3]．したがって肝癌症例の術前に腫瘍の肝内門脈枝への影響や門脈分岐状態を正確に把握しておくことは切除範囲の決定とその手術操作にきわめて重要である．そこで原発性肝癌例に対して超音波下PTPを施行し，それらの所見を肝切除標本と対比し，肝切除時における超音波下PTPの有用性について検討を加えた．

I　対象症例

対象症例は昭和55年7月から昭和57年1月までに当科に入院した肝細胞癌11例，胆管細胞癌1例の計12例である．その性別は男女ともに各6例．年齢は46歳～68歳，平均年齢は57.3歳であった．なお腫瘍の占拠部位を動脈造影所見およびCT像から判断すると**表1**に示すとおりであった．

II　方　法

1．超音波下PTP法

リニア型電子スキャン東芝製SAL—30Aを用いてあらかじめ肝癌の局在部位，門脈臍部，肝静脈および

表1　PTPが施行された原発性肝癌症例

肝細胞癌		11
右後上亜区域	3	
右後下亜区域	2	
右前上亜区域	2	
右前上亜区域と内側区域	2	
左外側下亜区域	1	
右後下亜区域と後上亜区域	1	
胆管細胞癌　左三区域		1

数字は症例数

図1　超音波下PTP用器具とカテーテルの挿入法
図左：超音波下PTP用器具
図中：左門脈臍部（上）と同部より挿入されたカテーテル
図右：右門脈枝（上）と同部より挿入されたカテーテル

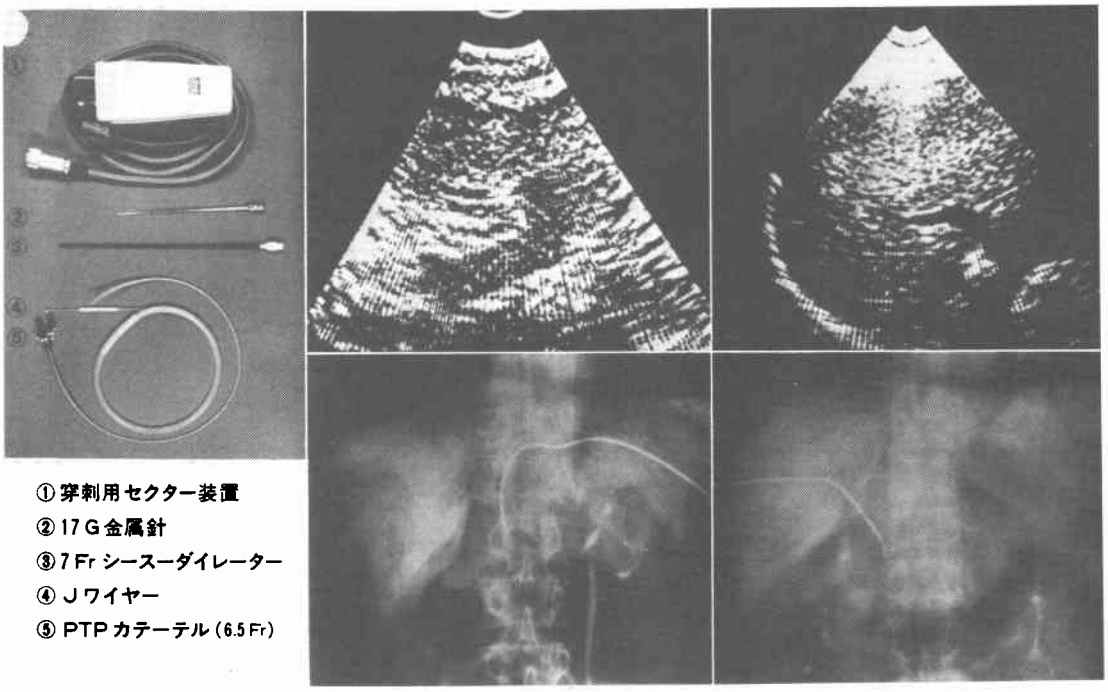

門脈第1分枝の腫瘍塞栓の有無について検索し，穿刺門脈枝を決定しておく．PTP施行当日は，約6時間前から絶食させ，1時間前に鎮静剤と硫酸アトロピンを筋注する．まずメカニカルセクター式アロカ社製SSD—115誘導下に八光社製17G金属針を用いて門脈左枝臍部あるいは右枝を穿刺する．ついでSeldinger法に準じてCook社製カテーテル（6.5Fr）を門脈本幹内にすすめて76%ウログラフィン40mlを15ml/秒で圧入，秒3枚を正側面で交互に連続撮影し，必要に応じて第1斜位の撮影を追加した(**図1**)．PTP終了後，カテーテルの先端を肝実質内に15分間留置したのちカテーテルを抜去する．なお症例によってはカテーテル抜去に際して肝実質内にゼラチンスポンジを留置し，肝穿刺孔からの腹腔内出血を防止した[4]．

2．経皮経肝門脈造影像の読影

PTPの読影には門脈本幹からの門脈枝の分岐状態，尾状葉枝の確認，肝内門脈第1～4分枝の閉塞，圧排および陰影欠損像の有無，sinusoidal phaseでの陰影欠損および門脈側副血行路の有無について検討した．

III．結　　果

門脈の穿刺部位は門脈左枝臍部が9例，門脈右枝が3例で，穿刺回数は1～3回，平均1.4回で，超音波下PTP施行の全例に肝内門脈枝の分岐状態が経動脈性門脈造影に比べて明瞭に描出した．12例中3例(25%)には門脈幹から直接分岐する右後枝の分岐異常が明らかになり，10例（83%）に左右の門脈第1分枝から分岐する尾状葉枝が確認された．また門脈1次，3次，4次分枝の閉塞がそれぞれ1例，4例および2例にみられ，肝切除の行われた5例ではこれらはいずれも腫瘍による単なる圧迫閉塞であることが確認された．さらにこれら症例のsinusoidal phaseでは腫瘍部は陰影欠損となっていた．また肝内門脈枝の陰影欠損像が3例（左1次分枝と2次分枝1例，右2次分枝1例，右3次分枝1例）に認められ，そのうちの2例は切除標本から同部における門脈内腫瘍塞栓であることが確認された．次いで腫瘍による1次，2次，3次分枝の圧排像がそれぞれ1例，3例，3例に，側副血行路の発達が2例に認められた（**表2**）．

なお本法の合併症として腹腔内出血・胆汁漏出など

表2　原発性肝癌12例のPTP所見

右後枝の分岐異常		3
尾状葉枝の分岐		10
肝内門脈枝の閉塞		7
1次分枝	1	
2次分枝	0	
3次分枝	4	
4次分枝	2	
肝内門脈枝の圧排		5
1次分枝	1	
2次分枝	3	
3次分枝	3	
門脈内陰影欠損像		3
1次分枝	1	
2次分枝	2	
3次分枝	1	
側副血行路の発達		2

数字は症例数

が危惧されるが，これまで2例に一過性の疼痛・発熱を認めたほかに特別な処置を要する合併症は認められなかった．

症例1．60歳，女，主婦．

慢性肝炎の加療中にα-Fetoprotein値の軽度上昇と肝シンチで右葉のSpace occupying lesion（SOL）が指摘された．入院時理学的には右鎖骨中線で肝を2横指触知する以外異常を認めなかったが，血液生化学検査で，Prothrombin time 68%, Hepaplastin test 52%, TP 6.0g/dl（alb 2.7g/dl, γ-gl 27.8%），TTT 5.9U, ZTT 20.0U, T-Bil 0.8mg/dl, GOT 93IU, GPT 65IU, Che 0.23△ ph, 50g OGTT正常型，AFP 28.4ng/ml, ICG Rmax 0.19mg/kg/min.であった．また動脈造影上で右葉後区域に腫瘍血管とtumor stainがあり，左葉内側区域への肝内転移が疑われた．PTPでは尾状葉

図2　症例1の血管造影像

A．腹腔動脈造影像：右肝動脈が著明に拡張し，その末梢に腫瘍血管とtumor stainが認められる．

B．経動脈性門脈像

C, D．PTP：尾状葉枝（cの矢印）と側副血行路（Dの矢印）が描出されている．

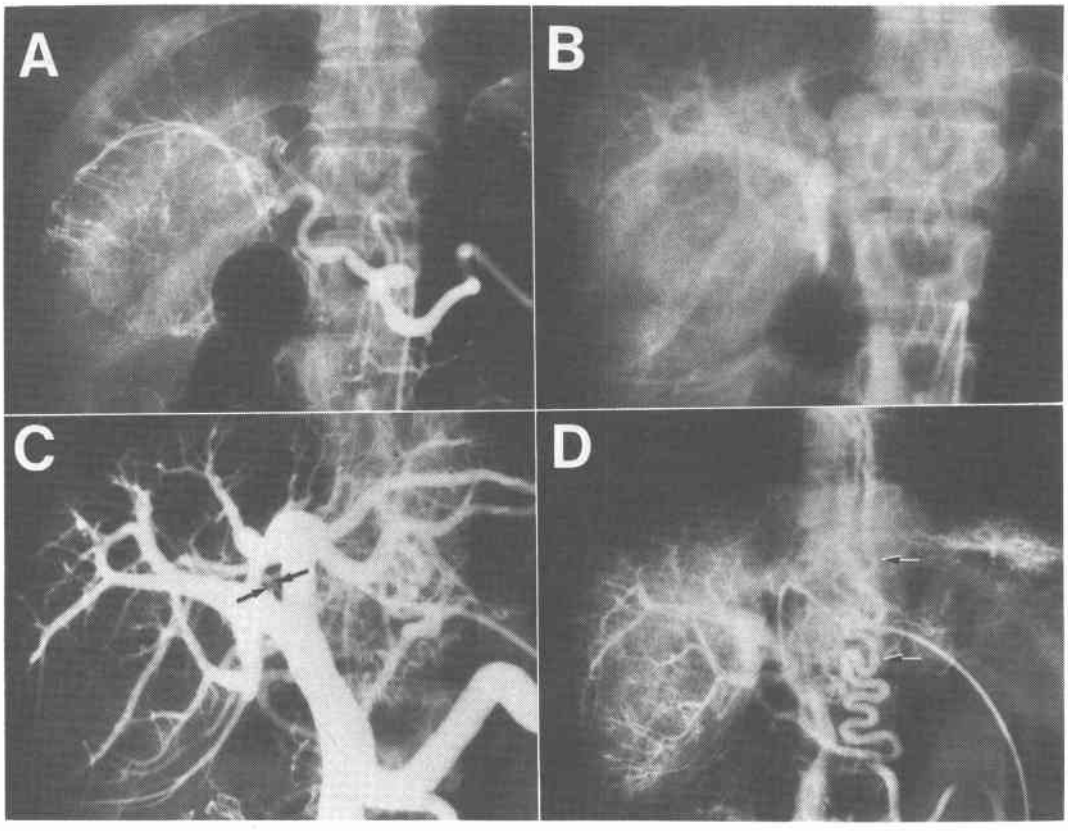

枝の分岐状態と側副血行路の発達が経動脈性門脈造影に比べて鮮明に造影された(図2)．以上の検査所見から手術不能と判断された．

症例2．57歳，男，タクシー運転手．

昭和54年4月の健康診断で高血圧と慢性肝炎を指摘された．昭和56年初旬より右季肋部痛が出現し，AFP値の上昇と肝シンチおよび超音波検査の結果，左内側区域，右前区域のHepatomaが疑われた．入院時検査では，WBC 2,600/mm³, RBC 394×10⁴/mm³, Hb 13.2 g/dl, Ht 40.7%, 血小板6.8×10⁴/mm³, 出血時間3分，凝固時間8分30秒，Prothrombin time 98%, Hepaplastin test 60%, TP 7.1g/dl（alb 3.2g/dl, γ-gl 31.3%），TTT 5.8U, ZTT 20.0U, T-Bil 0.9mg/dl, GOT 195IU, GPT 161IU, Che 0.33△ph, Alp 18.8 KAU, AFP 36,440ng/ml, ICG Rmax 2.5mg/kg/min であった．

肝動脈造影像で中央二区域にまたがる腫瘍濃染像があり，thread and streaks signを認めた．経動脈性門脈造影像では左第1分枝内のfilling defectが疑われ，PTPを行うと左第1分枝内に明らかな腫瘍塞栓像と内側枝・尾状葉枝の圧排像が明瞭に認められ（図3），肝切除の適応外と判断された．

症例3．68歳，男，無職．

約6カ月前より食後心窩部痛があり，超音波検査，肝シンチ像から右葉後区域のSOLを指摘され当院第3内科から当科へ転入した．理学的に右鎖骨中線で肝を3横指触知する以外異常が認められなかった．入院時検査では，WBC 5,400/mm³, RBC 391×10⁴/mm³, Hb 13.2g/dl, Ht 38.9%, 血小板21.9×10⁴/mm³, 出血時間5分，凝固時間8分，Prothrombin time 150%,

図3　症例2の血管造影像

A．腹腔動脈造影像：右前区域，左内側区域の腫瘍濃染像とthread and streaks sign（矢印）を認める．

B．経動脈性門脈造影像：矢印にfilling defectが疑われる．

C, D. PTP：左1，2次分枝にfilling defect（大矢印）と，尾状葉枝（小矢印），内側枝の圧排像を認める．

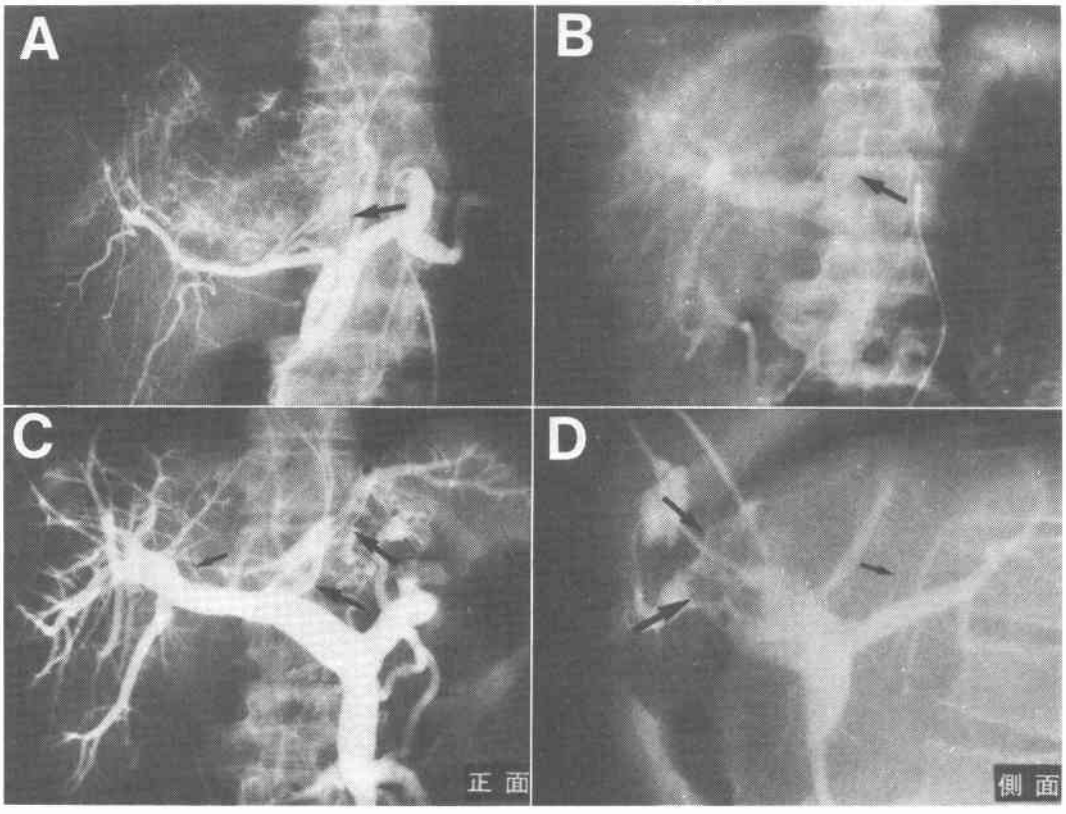

図4　症例3の血管造影像
上：総肝動脈造影像：右後下亜区域に腫瘍血管とtumor stainを認め，右後上亜区域枝の末梢にもtumor stainを認める．
下；動脈性門脈造影像：門脈右後枝の描出が不明瞭である．

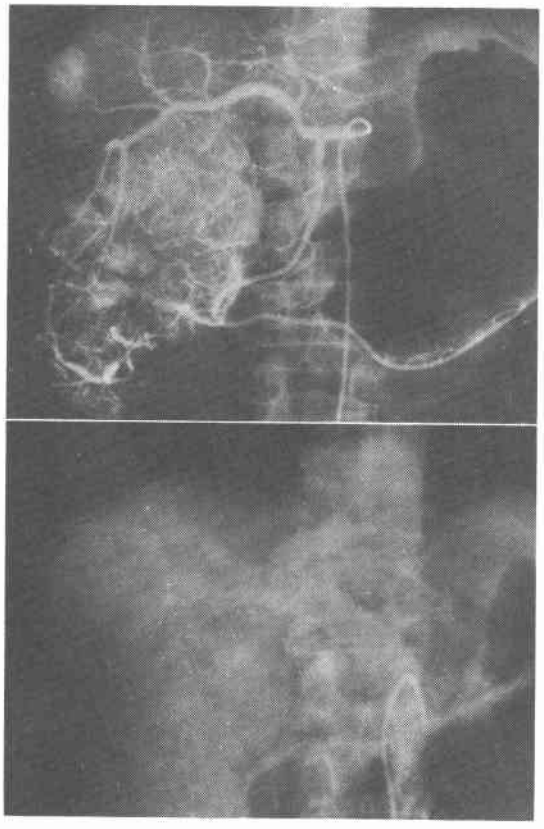

Hepaplastin test 117%, TP 7.0g/dl（Alb 3.2g/dl, γ-gl 31.8%），TTT 1.6U, ZTT 19.2U, T-Bil 0.4mg/dl, GOT 27IU, GPT 13IU, Che 0.66k △ ph, Alp 6.8 KAU, γ-GTP 19mu/ml, LDH 337WU, FBS 90mg/dl, 50g OGTT 正常型，HB ag（−），HBab（−），AFP 58.4ng/ml, CEA 3.1ng/ml, ICG Rmax 2mg/kg/min, であった．

総肝動脈造影像上，右後区域枝の末梢に血管の増生と腫瘍濃染像があり，右後上亜区域にも娘結節が認められ，経動脈性門脈造影像では門脈右後枝の描出が不明瞭であった(図4)．PTPを行うと，右後下枝はその血流量の減少のためか遅れて造影され，その分枝に先細りの閉塞像があり，sinusoidal phaseでは腫瘍に一致して陰影欠損が認められた．右2区域切除が施行されたところ，門脈右後下枝の閉塞は腫瘍塞栓ではなく，腫瘍の圧迫によることが明らかとなった（図5）．

症例4．46歳，男，材木業，

慢性肝炎で加療中，肝シンチ検査で肝右葉にfocal defectを指摘され，精査目的で当科に入院した．肝を正中線上3横指，右鎖骨中線上で4横指触知した．入院時の血液化学検査では，WBC 7.900/mm³, RBC 490×10⁴/mm³, Hb 16g/dl, Ht 48.4%, 血小板16.4×10⁴/mm³, 出血時間3分，凝固時間9分，Prothrombin time 61%, Hepaplastin test 76%, TP 6.7g/dl（Alb 3.9g/dl, γ-gl 17.5%），TTT 5.3U, ZTT 8.3U, T-Bil 0.7mg/dl, GOT 125IU, GPT 131IU, Che 0.61△ ph, HBag（−），HBab（−），AFP 151ng/ml, ICG Rmax 2.0mg/kg/min であった．

腹腔動脈造影像では右後区域枝の末梢に腫瘍血管と腫瘍濃染像を認め，経動脈性門脈造影像では右後枝の分岐異常が疑われ，腫瘍付近の門脈像は不鮮明であった．PTPを行ったところ，右後枝の分岐異常と右尾状葉枝が確認されたのみならず右後上枝内に陰影欠損が認められた．右2区域切除を施したところ，右後上枝は腫瘍塞栓で閉塞されていた（図6）．

IV 考　察

最近における各種画像診断の開発・普及により原発性肝癌は比較的早期に診断され，これに対して肝切除が積極的に行われるようになり，今後治療成績の向上が期待される．しかし，細小肝癌でも術後早期に再発を来たしたり，また逆に比較的大きな肝癌でも予後の良好なものがあるなど，癌の大きさだけでその予後を推定するのは困難である．

ところで肝癌が門脈内腫瘍塞栓を形成することはよく知られた事実であり，その頻度についてEdmondson[5]は33.8%と報告している．一方，最近の報告によると奥田[6]は77.2%，桑尾[7]90.2%，岡崎[8]74%とのべ，肝癌では門脈内腫瘍塞栓が高頻度に発生することを裏書きしている．もちろんこれらの頻度は剖検時あるいは進行した肝癌におけるものであり，外科臨床で取り扱う比較的小さな肝癌ではその頻度が当然低いと考えられる．しかし岡崎ら[8]は，肝内門脈枝の1次，2次分枝の腫瘍塞栓の存在が予後ときわめて密接に関係することを示し，門脈内腫瘍塞栓が肝内転移へと進展する一つの仮説を想定している．肝癌におけるこの肝内発育様式を考慮すると，門脈内腫瘍塞栓の存在は肝癌の手術適応の決定や予後の推定にきわめて重要な因子になると考えられる．

さて，原発性肝癌における門脈内腫瘍塞栓の診断方

図5　症例3の血管造影像と切除標本
A．造影剤注入1秒後のPTP：右後下亜区域枝の造影が不充分である．
B．2秒後のPTP：後下亜区域枝の末梢に先細りの閉塞像（矢印）がみられる．
C．PTP sinusoidal phase：腫瘍部に一致してfilling defect（矢印）を認める．
D．切除標本：右後下枝の閉塞は腫瘍による単なる圧迫閉塞であった．

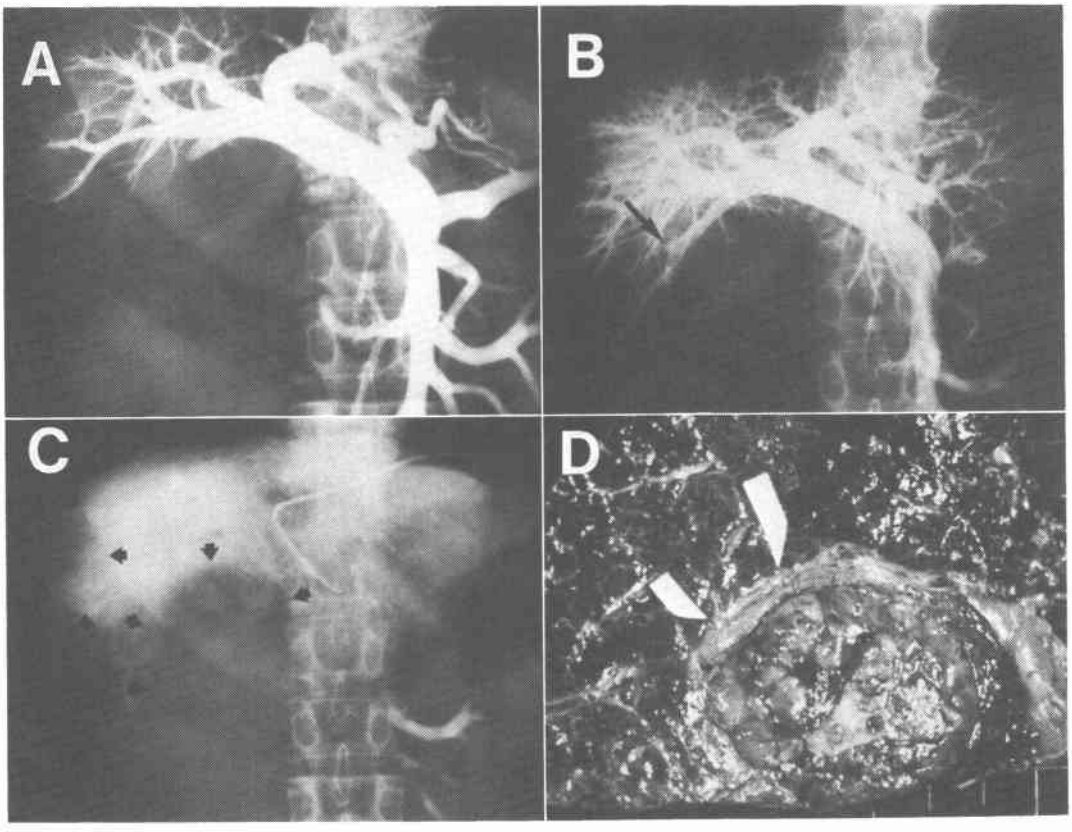

法には現在血管造影法[9]，CT[10]，超音波検査[11]などがある．奥田ら[6]は肝細胞癌門脈内腫瘍塞栓の診断にceliac angiogram上のthread and streaks signsに注目すべきであると述べているが，このsignがみられた9症例はすでに腹水の貯留した進行肝癌例であった．また最近開発されたCT angiography[12]は閉塞門脈枝の有無を発見するのに有用であるが，腫瘍塞栓のある門脈枝を含めた脈管構築全体を把握するのは困難である．したがって，外科治療の対象となる比較的早期の肝癌における閉塞門脈枝の存在とその部位診断を行うには，門脈造影か術中超音波検査[13]を行う以外に方法はないと考える．しかしこれまでの経動脈性門脈造影法では自験例のように門脈幹および1次分枝の読影がその限界であり，肝内門脈枝の読影は不可能なことが多い．最近岡崎ら[8]は，カテーテルの先端を下膵十二指腸動脈の起始部より更に末梢側の上腸間膜動脈内に挿入し，門脈内に流入する造影剤を増量，造影して門脈像のコントラストを増加させるよう工夫しているが，門脈右枝では2次分枝，左枝では1次分枝がその読影の限界と考えられる．そこで著者らは膵胆道系悪性腫瘍に対してPTPを行った経験[14]をもとに，肝癌症例にも超音波誘導下に門脈臍部あるいは門脈右枝を穿刺し，PTPを試みたわけである．もちろん経肝的門脈穿刺はすでにBiermann[15]によって，また経肝的にカテーテルを門脈内に挿入する手技はLunderquist[16]らによってそれぞれ報告され，さらにAransen[17]，Hoevels[18]はすでに肝癌例に対してもPTPを行っている．しかしHoevelsの目的はPTPの診断的意義を肝動脈造影法と比較したにすぎず，PTPの診断的意義に関してむしろ否定的な見解を述べている．しかし，

図6　症例4の血管造影像と切除標本
A．腹腔動脈造影像：右後枝の末梢に腫瘍血管を認める．
B．動脈性門脈造影像：門脈右枝の分岐異常（矢印）が疑われる．
C．PTP：門脈右後枝の分岐異常が明らかになり，右尾状葉枝（小矢印）と右3次分枝内の陰影欠損（大矢印）が認められる．
D．切除標本：右後枝3次分枝内に腫瘍塞栓（矢印）が認められる．

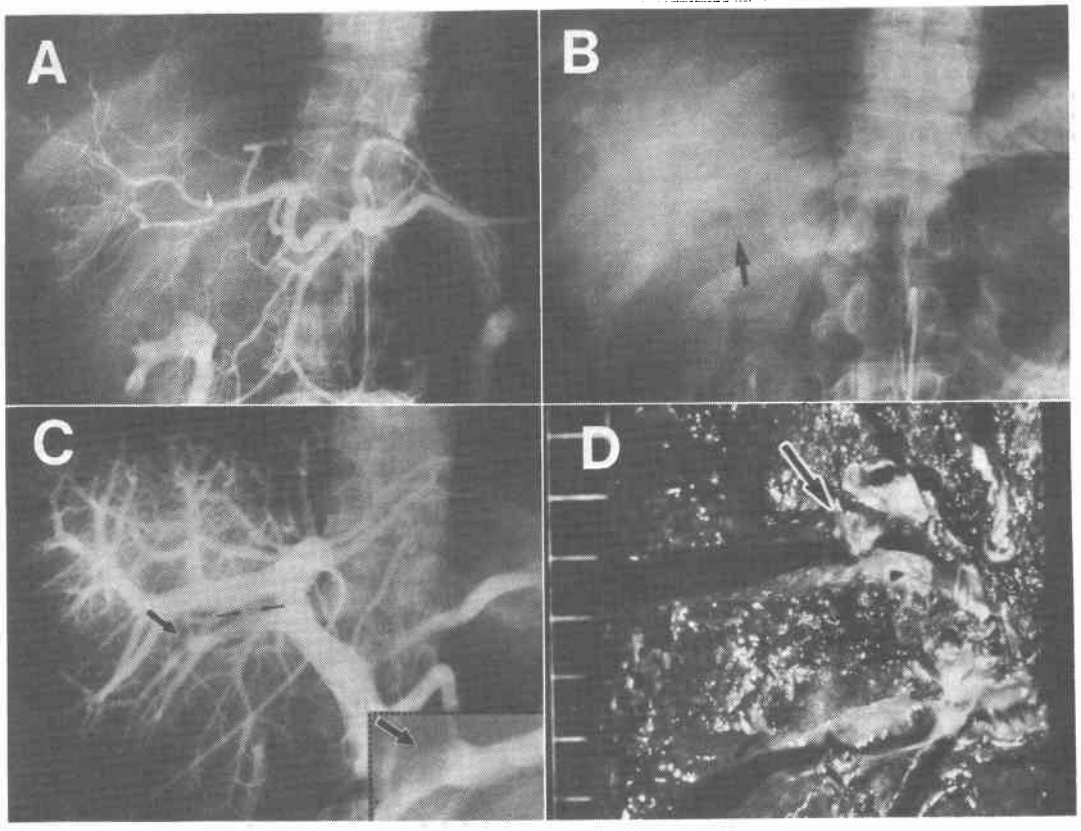

著者らがPTPを行った主目的は肝癌の存在診断ではなく，担癌門脈枝の同定と門脈内腫瘍塞栓の診断，ひいてはその手術適応を決めることであった．その結果，原発性肝癌12例におけるPTPの所見をみると，肝内門脈枝の閉塞7例，圧排5例，門脈内陰影欠損3例が描出された．また2例の陰影欠損像は腫瘍塞栓であることが，また7例にみられた先細りの閉塞は腫瘍による単なる圧迫閉塞であることが切除標本で明らかになった．さらに右後枝の分岐異常が12例中3例(25%)，尾状葉枝の分枝が10例（83%）に確認され，これらの正確な情報が肝門部剝離操作上に役立つことも判明した(**表3**)．一方，超音波検査法も腫瘍と肝脈管構築との関係を把握するのにすぐれた検査法[19]である．とくに幕内ら[20]によって最近開発された術中超音波検査用探触子を用いると，腫瘍の流入・流出血管を描出できるため，これら血管内の腫瘍塞栓の診断も可能であり，また肝硬変合併肝癌に対する亜区域切除にきわめて有用である．しかし幕内ら[13]も指摘しているように超音波検査で門脈枝の確認できない症例では，その閉塞が腫瘍による圧迫か，腫瘍塞栓によるものか判定できない．この点著者らが行った超音波下PTPは閉塞部を鮮明に描出するため，両者の鑑別が比較的容易である．すなわち腫瘍による単なる圧迫閉塞は症例3に示した

表3　超音波下PTPの利点

1. 肝内門脈枝の腫瘍塞栓の診断
2. 亜区域切除における切除門脈枝の決定
3. 門脈側副血行路の確認
4. 門脈分岐状態や尾状葉枝の確認により肝門部剝離操作に有用である

ようにPTP上先細りの閉塞像を示し，腫瘍塞栓では症例4のように陰影欠損として描出されるのである．したがってPTPは術中超音波検査法とともに，門脈内腫瘍塞栓の診断に役立ち，ひいてはその病態を重視した肝癌の手術とくに肝硬変合併肝癌に対する亜区域切除にきわめて確実な情報を提供すると考えられる．

V 結　語

原発性肝癌の術前に超音波誘導下PTPを施行し，その造影所見を検討した結果，門脈枝内腫瘍塞栓の診断，亜区域切除における切除門脈枝の決定，側副血行路の確認，門脈分枝状態，尾状葉枝の確認などにより，肝癌の手術適応ならびに肝門部剝離操作に有力な情報を提供すると考えられる．

なお本論文の要旨は第19回日本消化器外科学会総会において発表した．

文　献

1) 山崎　晋，長谷川博，幕内雅敏：細小肝癌の臨床病理学的分析と，それにもとづく新しい概念の切除法—27切除例の検討—．肝臓　22：1714—1723，1981
2) 日本肝癌研究会：原発性肝癌症例に関する追跡調査—第4報—．肝臓　20：433—441，1979
3) 幕内雅敏，長谷川博，山崎　晋：術中超音波検査．日外会誌　82：1094—1098，1981
4) 玉岡紅一，山田龍作，中塚春樹ほか：血管カテーテル術の治療への応用．2．経皮経肝食道静脈瘤塞栓術．Medical Postgraduates　19：167—174，1981
5) Edmondson HA, Steiner PE: Primary carcinoma of the liver. A study of 100 cases among 48,900 necropsies. Cancer 7：462—503，1954
6) 奥田邦雄，武者広隆，吉田孝宣ほか：Celiac Angiographyによる肝細胞癌の門脈内発育の診断，ことにThread and streaks signについて．臨放線　21：765—771，1976
7) 桑尾定明：原発性肝癌の病理形態学的研究．肝細胞癌の肝内血管系における腫瘍血栓について．肝臓　20：828—838，1979
8) 岡崎正敏，森山紀之，山田達哉ほか：肝癌の血管造影門脈所見の意義．門脈所見からみた手術適応ならびに予後との関係．日消病会誌　77：758—767，1980
9) 市原荘六，杉浦光雄，島　文夫：肝疾患の診断—肝血管造影—．外科診療　19：19—30，1978
10) Vigo M, Faveri DD, Biondetti PR et al.: CT demonstruation of portal and superior mesenteric vein thrombosis in hepatocellular carcinoma. J Comput Assist Tomogr 4：627—629，1980
11) 野口武英，木村邦夫，大藤正雄ほか：肝細胞癌における門脈内腫瘍塞栓の超音波診断．肝臓　21：496，1980
12) Freeny PC: Portal vein tumor thrombus; Demonstruation by computed tomographic arteriography. J Comput Assist Tomogr 4：263—264，1980
13) 幕内雅敏，長谷川博，山崎　晋：肝の術中超音波検査—特に最近の亜区域切除について．外科治療　44：579—586，1981
14) 木下博明，酒井克治，津田勇平ほか：膵・胆道系悪性腫瘍の外科治療における経皮経肝門脈造影の診断的意義．消外　3：91—96，1980
15) Biermann HR, Byron RL, Kelly KH: Portal vein puncture. A percutaneous trans-hepatic approach. Proc Soc Exp Biol Med 79：550—552，1952
16) Lunderquist A, Vang J: Transhepatic catheterization and obliteration of the coronary vein in patients with portal hypertention and esophageal varices. N Engl J Med 291：646—649，1974
17) Aronsen KF, Lunderquist A, Nylander G: The comparison of celiacography and direct portography in the diagnostic evaluation of liver diseases. Radiology 92：313—322，1969
18) Hoevels J: Malignant lesions of the liver-A comparative stuidy using infusion hepatic angiography and percutaneous transhepatic portography (PTP). European Society of Cardiovascular Radiology 23：376—378，1979
19) 秋本　伸：腹部エコー法の現況—肝癌．Medicina 18：1146—1149，1981
20) 幕内雅敏，長谷川博，山崎　晋ほか：新たに開発した術中超音波検査内探触子．映像情報　11：1167—1169，1979