日消外会誌　16（1）：53～57，1983年

急性腹症型肝癌の治療経験

奈良県立医科大学第1外科
吉川　高志　　吉田　英晃　　堀田　敦夫
菊川　政男　　桜井　隆久　　深井　泰俊
白鳥　常男
済生会中和病院消化器外科
小沢　利博　　今川　敦史　　八倉万之助
奈良医大附属がんセンター腫瘍病理
小西　陽一

CLINCAL EXPERIENCE OF RUPTURED HEPATOMA

Takashi YOSHIKAWA, Hideaki YOSHIDA, Atuo HOTTA, Masao KIKUKAWA
Takahina SAKURAI, Yasutoshi FUKAI and Tuneo SHIRATORI
First Department of Surgery, Nara Medical University
Toshihiro OZAWA, Atushi IMAGAWA and Mannosuke YAGURA
Department of Gastroenterological Surgery, Saiseikai Tuwa Hospital
Yoichi KONISHI
Department of Oncological Pathology, Cancer Center, Nara Medical University

昭和36年以降，教室で開腹した86例の原発性肝癌のうち，急性腹症型肝癌は10例11.6%経験している．その10症例を検討すると．平均年齢は51.8歳で，圧倒的に男性が多い．全例が明らかな破裂の誘因もなく発症している．術前に正診し得たのは3例で，うち2例に血性腹水を証明している．その組織像は全例が肝細胞癌であった．手術は肝部分切除3例，右肝動脈結紮術1例，止血手術6例を行い，その6例のうち2例は二期的に肝区域切除を行っている．予後は不良で，教室では2年2カ月生存例が最長である．著者らは術前の腹腔穿刺の重要性を強調し，また治療法としては，初回は止血または部分切除にとどめ，二期的に肝区域切除を行うことを推奨したい．

索引用語：急性腹症型肝癌，肝切除術，肝動脈結紮術

I　はじめに

原発性肝癌の中で，Bermanの提唱した臨床分類5型のうち，腫瘍などの特発性破裂により腹腔内出血をきたす急性腹症型肝癌（acute abdominal type）は，約8～20%の頻度でみられ，原発性肝癌の中では頻度の少ないものとはいえない．また，その術前診断および外科的処置は困難で，その予後も不良なため，外科医にとって最も困難な急性腹症の一つである．著者らは，奈良県立医科大学第1外科において，昭和36年より現在までに10例の急性腹症型肝癌を経験したので，その術前診断および外科的治療法について自験例を中心に検討し，併せ文献的に考察を行ったので報告する．

II　症　例

教室において，現在までに開腹した原発性肝癌は86例で，そのうち肝細胞癌は71例，胆管細胞癌は15例である．Bermanの分類ではfrank typeが72例(83.7%)と大部分を占めているが，次いでacute abdominal typeが多く10例（11.6%）にみられる．腫瘍の肉眼的形態をEggelの分類でみると塊状型26例，結節型56例（うち多発するもの29例），びまん型4例であった（**表1**）．症例の性別は男65例，女21例で，平均年齢は54歳であった．

急性腹症型肝癌10症例の年齢，性別，主訴，術前診断などを**表2**に示した．

1）年齢・性別

表1　原発性肝癌の臨床分類，組織像，肉眼分類

臨床分類	症例数	組織像		肉眼分類		
		肝細胞癌	胆管細胞癌	塊状型	結節型(多発)	びまん型
frank type	72	59	13	23	45 (22)	4
acute abdominal type	10*	10*	0	3	7* (4*)	0
febrile type	3*	2*	1	0	3* (2*)	0
occult type	2	1	1	0	2 (2)	0
metastatic type	0	0	0	0	0	0
計	86	71	15	26	56 (29)	4

＊1例がacute abdominal typeとfebrile typeと重複

表2　10症例の年齢性別，主訴，術前診断

症例番号	年令・性別	主訴	腹腔穿刺	肝疾患の既往	術前診断
1	21・女	ショック	せず	なし	腹腔内出血
2	36・男	右季肋部痛	せず	なし	胆汁性腹膜炎
3	42・男	下腹部痛	せず	なし	急性虫垂炎
4	56・女	腹部膨満感	せず	なし	急性胆のう炎
5	66・男	心窩部痛	せず	なし	胆汁性腹膜炎
6	60・男	右側腹部痛	せず	肝硬変	急性虫垂炎
7	61・男	右下腹部痛	せず	なし	急性虫垂炎
8	55・男	腹痛	血性	慢性肝炎	肝癌破裂
9	46・男	ショック	せず	肝硬変	肝癌破裂
10	54・男	ショック	血性	肝癌	肝癌破裂

表3　10症例の手術所見，手術方法，組織学的所見および予後

症例番号	手術所見(出血量)	手術方法	組織学的所見(肝硬変合併)	予後
1	塊状型 (3000cc)	右葉部分切除	肝細胞癌Ed.Ⅱ (−)	1年7ケ月17日 再発死
2	塊状型 (1500cc)	ガーゼタンポナーデ ↓ 左外側区域切除	肝細胞癌Ed.Ⅳ (+)	9ケ月23日 再発死
3	塊状型 (3000cc)	縫合	肝細胞癌Ed.Ⅲ (+)	5ケ月24日 癌死
4	結節型 (3000cc)	オキセルタンポナーデ ↓ 右2区域切除	肝細胞癌Ed.Ⅱ (+)	1ケ月3日 肝不全死
5	多発結節型 (1500cc)	右肝動脈結紮術	肝細胞癌Ed.Ⅲ (+)	8日 肝不全死
6	多発結節型 (3000cc)	縫合	肝細胞癌Ed.Ⅱ (+)	6ケ月 癌死
7	結節型 (400cc)	右葉部分切除	肝細胞癌Ed.Ⅰ (+)	2年2ケ月18日 肝不全死
8	多発結節型 (3500cc)	Evacuation ガーゼタンポナーデ	肝細胞癌Ed.Ⅱ (+)	2日 肝不全死
9	結節型 (4000cc)	左葉部分切除	肝細胞癌Ed.Ⅲ (+)	1ケ月21日 肝不全死
10	多発結節型 (3000cc)	縫合	肝細胞癌Ed.Ⅳ (+)	2日 肝不全死

Ed＝Edmondson分類

10症例の性別をみると男が多く，男8例，女2例である．年齢分布は21～66歳で，平均年齢51.8歳である．

2）臨床症状および術前診断

10症例とも特に明らかな破裂の誘因もなく，突然激しい腹痛や，ショック，腹部膨満を訴えて来院している．術前に，肝癌破裂（3例，そのうち1例は肝癌で入院中に発症，2例は肝疾患の既往であり），腹腔内出血（1例），急性胆のう炎（1例），急性虫垂炎（3例），胆汁性腹膜炎（2例）などと診断され開腹されている．開腹所見，手術方法，組織学的所見，予後を一括して**表3**に示した．

3）開腹所見

腹腔内出血量は400～4,000mlであった．肝癌の肉眼的形態は，塊状型3例，結節型7例（うち多発するもの4例）であった．腫瘍の占居部位は右葉3例，左葉2例，肝門部1例で，残り4例は両葉にまたがって存在していた．破裂した腫瘍の大きさは，最大10×9cm，最小3.5×3cmで，いずれも腫瘍の中心部は壊死に陥いり，動脈性の出血がみられた．

4）手術方法

初回手術として，肝部分切除術3例，右肝動脈結紮術1例，破裂部の単縫合およびタンポナーデによる止血手術6例を行った．止血手術を行った6例のうち2例は諸検査施行後，二期的に右2区域切除および左外側区域切除を行った．

5）組織学的検索

10症例すべてが肝細胞癌で，Edmondson I型1例，II型4例，III型3例，IV型2例であった．門脈内腫瘍栓塞は10例のうち4例に認められた．非腫瘍部は症例1を除くすべてが肝硬変を合併していた．

6）術後経過および予後

平均生存期間は7.2カ月で，全例が癌死または肝不全死している．10例中8例が1年以内に死亡しており，その予後は極めて不良である．最長生存例は右葉部分切除を行った症例7で，術後2年2カ月目に再発のため右2区域切除を行い，肝不全のため死亡した症例である．以下症例7を供覧する．

症例7．61歳，男性

主訴：右下腹部痛

既往歴：4年前に胃潰瘍で通院治療

家族歴：兄が胃癌で死亡

現病歴：上記主訴を訴え内科へ入院し，3日間経過観察をしていた所，発熱および腹痛の増強を来たしたため，急性虫垂炎の疑いで当科紹介となる．

現症：意識清明，血圧96～50mmHg，脈拍96/分，眼瞼結膜は少し貧血状，眼球結膜には軽度黄染を認める．肺肝境界は第6肋間，腹部は平坦で肝脾を触知しない．右下腹部に圧痛，筋性防御を認め，Blumberg徴候も陽性である．vascular spider, venous dilatationは認めない．

血液検査所見：白血球の増多および軽度の貧血を認めるが，一般肝機能は正常でAFP値も13.0ng/mlと正常範囲であった．

手術所見：腹腔内に約400mlの血液を認め，出血部位は肝右葉胆のう床右側に表在性に存在する3.5×3cmの単発性の肝癌の破裂創であった．肝硬変を合併し全身状態も不良なため，手術は肝部分切除にとどめた．

肉眼および組織所見：摘出標本の割面をみると，腫瘍は被膜により完全に被包され，その被膜の一部が破裂している（図1）．その組織像はEdmondson I型の肝細胞癌（図2）で，非癌部には乙型肝硬変を合併していた．

術後経過：術後1年4カ月目に腹壁手術創に皮膚転移を認めたが，完全摘出に成功した．しかし，術後2年2カ月目に肝右葉に再発を来たし，右2区域切除を行った．摘出肝の重量は400gで表面は粗大顆粒状を呈し，表面および割面で，5個の径2cm大の腫瘍を認めた．患者は術後13日目に肝不全にて死亡した．

図1　症例7摘出標本
腫瘍部は完全に被膜により被包され，その一部に破裂がみられる．

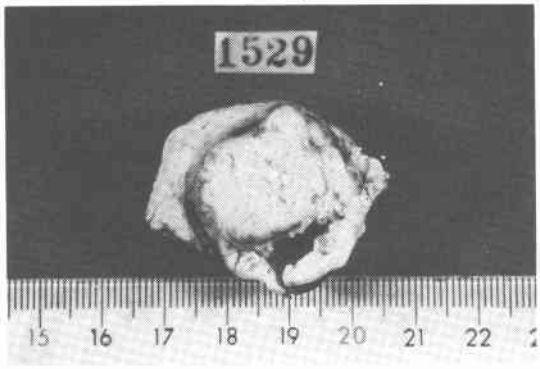

図2　症例7腫瘍部病理組織像（HE染色×200）
核の大きさは正常に近く，細胞質は好酸性の腫瘍細胞が索状に配列したEdmondson I型の肝細胞癌である．

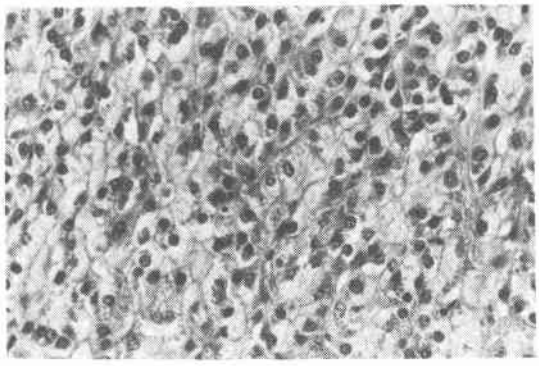

III　考　察

1）発生頻度

原発性肝癌の中で，急性腹症型肝癌（acute abdominal type）の発生頻度は，Bermanによれば南アフリカのBuntus族では8.0%であった[1]．またWirburは原発性肝癌49例中12例24.5%にみられた[2]と報告しているのに対し，Edmondsonは100例の原発性肝癌の剖検例で1例もこの型を経験していない[3]．その他，Ong 14.5%[4]，Lin 8.5%[5]と報告している．一方，本邦では貴家が110例の原発性肝癌の剖検例の14.5%にみられた[6]と報告している他，阿部12.5%[7]，葛西0.8%[8]，下山14.0%[9]と報告している．教室でも昭和44年に中島が3.4%[10]と報告したが，今回の集計では開腹した原発性肝癌86例中，急性腹症型肝癌は10例11.6%であった．このように，この型の肝癌発生頻度は8～20%とする報告が多く，決してまれな疾患とはいえない．

2）年齢分布・性差

自験例では，年齢分布は21～66歳であった．諸家の報告でもほとんどの症例が30～60歳の間に分布しており，最高齢者は81歳，最年少者は自験例の21歳であった．性差は諸家の報告をみると，男性が圧倒的に多く，自験例も同様の傾向であった．

3）肉眼形態

下川らの126例の剖検例の検討によると，腹腔内出血の頻度は多発性結節型33%，単塊状型38%と高いのに対し，寡結節硬変型，被包型，融合塊状型および微小肝癌ではまれであったと報告している[11]．自験例でも，10症例のうち4例は多発結節型，3例は単塊状型であった．

4）組織型および腹腔内出血の機序

貴家によれば，破綻性出血を起こした急性腹症型肝癌17例中16例までが肝細胞癌で，ただ1例が胆管細胞癌であった[6]と報告している．また，自験例および本邦報告例で組織型の明らかな症例も，全例が肝細胞癌であった．このように急性腹症型肝癌の大部分が肝細胞癌であるのは，胆管細胞癌がhypovascularで血管に浸潤することが少なく，線維化傾向も強く，壊死，出血が少ないのに比べ，肝細胞癌はhypervascularで，しかも血管系を浸潤することが多く，壊死，出血が著

しいことによると考えられる[3)6)]．また，破綻の機序については，(1) 腫瘍結節自体の軟化，壊死，崩壊に続く破綻[6)]，(2) 腫瘍結節周囲のグリソン氏鞘の裂傷または破裂[2)]，(3) 門脈系静脈の破綻[6)]などがあげられる．貴家は17例の急性腹症型肝癌のうち12例が腫瘍結節自体の破綻によるもので，残り5例が大網静脈や門脈などの破綻によるものであったと報告している[6)]．一方，Wirburは12例の急性腹症型肝癌全例が腫瘍結節周囲のグリソン氏鞘の裂傷または破裂によるものであったと報告している[2)]．自験例では全例に腫瘍結節よりの動脈性の出血を認めている．

5) 臨床症状および診断

主な臨床症状は，(1) 腹痛，(2) ショック，(3) 腹部膨満，(4) 貧血である．このような臨床症状に加えて，過去に肝疾患の既往があれば，本症の診断は比較的容易であるが，既往のない場合その診断は困難で，自験例にもある急性胆のう炎．胆汁性腹膜炎，急性虫垂炎，腹腔内出血（子宮外妊娠，脾臓自然破裂，急性出血性膵炎）の他，肝膿瘍，胆のう蓄膿症の破裂などとの鑑別診断が必要である．鑑別診断に際して留意すべき要点は，Ong[4)]も述べているように，本症の場合，疼痛が急激にショックを伴って発症すること，発症後の疼痛は軽度で鎮痛剤を必要としないこと，また上腹部に痛みと圧痛があり下腹部は比較的軟かであることである．また，腹腔穿刺による血性腹水の証明は診断上欠くことのできないもので，我々は2症例に施行し，2例共血性腹水を証明している．

6) 治療方法

治療方法としては，縫合およびタンポナーデによる止血，肝動脈結紮による止血，および肝切除がある．根治的な意味では肝切除が唯一の治療法であるが，大部分の症例は止血手術に終っているのが現状である．以下，名治療法の適応および注意点を述べる．

i) 縫合およびタンポナーデ

この方法は，進行癌や高度肝硬変を合併した切除不能症例および全身状態が極端に不良なため二期的に肝切除を施行する症例に対して適応となる．Ongはpackingにより，8例中5例の止血に成功したと報告している[4)]．自験例でも肝動脈結紮例や二期的肝切除例を含めて7例にこの方法を行ない，6例の止血に成功している．6例のうち2例は縫合やオキセルタンポナーデによる止血が不成功なため，古くから行われているガーゼタンポナーデにより止血している．このガーゼタンポナーデはガーゼ抜去の時期が難しく，ガーゼを長時間腹腔内に留置するための感染やガーゼ抜去後の再出血を考慮する必要がある．Ongは術後24～48時間以内に抜出して，抜去後の再出血を認めなかったと報告しており[4)]，我々もこの時間内に抜去し再出血を認めていない．その他の止血法として，破裂腫瘍の壊死部を吸引やスプーンで除去（Evacuation）した後Liver caqsuleを縫合する方法[4)]も報告されているが，著者らがEvacuationを施行した症例8では出血の増強をひき起こしており，またその壊死組織には明らかな癌細胞がみられ腹腔内散布の危険性も考えられることから，この方法による止血は行うべきでないと考えている．

ii) 肝動脈結紮術

肝癌病巣が動脈血により優位に支配されていることから，肝動脈結紮は肝癌破裂部からの出血に対して効果的である．しかし，その適応を選ばなければ，術後肝不全をひき起こす危険性がある．特に固有肝動脈結紮の場合には門脈に閉塞のないことが必要条件である．日本肝癌研究会による原発性肝癌に関する追跡調査第4報によると，82例の切除不能肝癌に対して肝動脈結紮が施行されており，そのうち20例（24.3%）が1カ月以内に死亡している[12)]．また，Balasegaramらも60例に肝動脈結紮を行ったところ，そのうち12例（20%）が6週間以内に死亡したと報告している[13)]．このように肝動脈結紮の予後は決して良好なものでなく，特に急性腹症型肝癌の場合は手術適応の検討が不充分であり，その治療成績は更に悪い．Ongらは37例の急性腹症型肝癌のうち12例に肝動脈結紮を行い，そのうち6例（50%）が9日以内に死亡したと報告している[4)]．自験例の症例5も単縫合やタンポナーデによる止血が成功しないため右肝動脈結紮を行ったが，術後8日目に肝不全死している．このように本症に対する肝動脈結紮の予後は不良であり，この方法は切除不能肝癌で，単縫合やタンポナーデによる止血が有効でない症例に対してのみ行うべきであると考える．また，たとえ止血しえても，肝動脈結紮後の副血行路が1～2週間で形成される[14)]ということを考えると，長期的な止血効果は望めないであろう．

iii) 肝切除

肝切除が急性腹症型肝癌に対して最も根治的な治療法であることはもちろんだが，他の型の原発性肝癌と同様，切除可能な肝癌は極めて少ない．また切除可能であってもそれを一期的に手術すべきか，それとも初回は止血のみ行い全身状態の改善および諸検査による

腫瘍の進展と肝機能特に肝予備能の検索後に，二期的に手術をすべきか議論の多いところである．Harman[15]やArnesjö[16]らはacute liver resectionを推奨し，またOngも肝癌破裂後の腫瘍の拡散は特に速く，2，3週間の手術時期の遅れでも切除不能になる可能性がある[4]と述べている．しかし，OngがEmergency hepatectomyを行った13例のうち5例（38%）が術死しており[4]，またNagasueが行った3例の区域切除例のうち2例が肝不全死している[17]．著者らは二期手術を原則としており，2症例に対し初回は止血手術を行い，二期的に肝区域切除を施行している．

7）予後

原発性肝癌の中でも急性腹症型肝癌は，全身状態が不良なこと，そして他の型の原発性肝癌と同様進行癌が多く，また高率に肝硬変を合併し，しかも術前の検索が不充分なことからその予後は極めて悪い．本邦報告例のほとんどが6カ月以内に死亡しており，最長生存例としては金島[18]の2年6カ月生存例である．自験例では右葉部分切除を行った2年2カ月生存例が最長であった．

IV おわりに

教室において，急性腹症型肝癌を10例経験したので，その術前診断および外科的治療法について検討し，併せ文献的考察を加えて報告した．

なお本論文の要旨は第18回日本消化器外科学会総会において発表した．

文　献

1）Berman C: Atypical primary liver cancer. In: Primary carcinoma of the liver. London, H.K., Lewis and Co Ltd, 1951, p27—28
2）Wilbur DL, Wood DA, Willett FM: Primary carcinoma of the liver. Ann Int Med **20**: 453—485, 1944
3）Edmondson HA, Steiner PE: Primary carcinoma of the liver—A study of 100 cases among 489,00 necropsies. Cancer **7**: 462—503, 1954
4）Ong GB, Taw JL: Spontaneous rupture of hepatocellular carcinoma. Brit Med J **4**: 146—149, 1972
5）Lin TY, Hsieh CM, Tsai TC et al.: Study on primary carcinoma of the liver-Clinical observation on 63 cases with 18 hepatectomies. J Formosan Med Assoc **61**: 323—344, 1962
6）貴家學而：東大病理学教室における原発性肝癌110例の統計的研究．癌 **23**: 341—397, 1929
7）阿部治美，下山孝俊，池田敏明ほか：原発性肝癌の外科的治療．外科 **35**: 271—278, 1973
8）葛西洋一，玉置　明，柿田　章ほか：原発性肝癌の外科的治療．外科診療 **19**: 46—54, 1977
9）下山孝俊，北里精司，南　寛行ほか：原発性肝癌の自然破裂について—臨床像と外科的治療を中心に—．日臨外医会誌 **39**: 780—786, 1978
10）中島佐一，寺脇朝治：肝癌の外科的治療—肝葉切除とその予後を中心に—臨外 **24**: 161—172, 1969
11）下川　泰，久保保彦，有島恒明ほか：原発性肝癌に関する研究．第3報．肝細胞癌の中島．奥田肉眼分類とその臨床病理学的特徴．肝臓 **16**: 752—762, 1975
12）日本肝癌研究会：原発性肝癌症例に関する追跡調査—第4報—．肝臓 **20**: 433—440, 1979
13）Balasegaram M: Management of primary liver cell carcinoma. Amer J Surg **130**: 33—37, 1975
14）田代征記，吉田正樹，平岡武久ほか：進行肝癌に対する肝動脈結紮術後の副血行路—特に結紮肝動脈心臓側からの制癌剤特続投与の意義について—．脈管学 **17**: 69—79, 1977
15）Hermann RE, David TE: Spontaneous repture of the liver caused by hepatomas. Surg **74**: 715—719, 1973
16）Arnesjö B, Bengmark S, Ihse I et al.: Spontaneous urpture of the liver. Acta Chir Scand **141**: 339—402, 1975
17）Nagasue N, Inokuchi K: Spontaneous and traumatic rupture of hepatoma. Br J Surg **66**: 248—250, 1979
18）金島良一，井口　潔，小林廸夫ほか：肝癌破裂の経験およびその治療成績．肝臓 **20**: 1007, 1979