日消外会誌　16（1）：102～105，1983年

十二指腸胆石イレウスの1例

国家公務員共済九段坂病院外科
塚田　邦夫　　妙中　俊文　　村岡　幸彦
杉原　国扶　　山内　英樹　　波多野　誠

A CASE OF DUODENAL OBSTRUCTION CAUSED BY GALLSTONE

Kunio TSUKADA, Toshibumi TAENAKA, Yukihiko MURAOKA, Kunio SUGIHARA, Hideki YAMAUCHI and Makoto HATANO
Department of Surgery, Kudanzaka Hospital

索引用語：胆石イレウス，十二指腸嵌頓結石，胆嚢十二指腸瘻

はじめに

胆石の消化管嵌頓は比較的数少ない疾患であるが，腸閉塞症状を呈するなどの特徴ある所見がみられ，本邦ではこれまでに129例[12)13)]が報告されている．われわれは最近胆石イレウスの中でもまれな十二指腸嵌頓結石の1例を経験したので若干の文献的考察を加えて報告する．

症　例

患者：60歳，♂．

主訴：上腹部痛，呕吐，腹壁瘻孔．

既往歴，家族歴：特記すべきものなし．

現病歴：昭和54年11月29日突然腹部全体の激痛と呕吐があり，近医に入院し精査治療をうけ，3カ月後胆嚢炎の疑いで開腹術が施行され，高度の炎症のためドレナージのみが行われた．しかし術後に胆汁瘻を発症し昭和56年1月12日当院へ転医した．

入院時所見：繰り返す呕気と食後の腹痛のためほとんど食事はとれず，全身の皮膚は乾燥して脱水症状を認めた．右上腹部に手術創瘢痕があり，その部に瘻孔が認められて周囲の皮膚は赤くただれ，食物残渣を含む胆汁の流出がみられた．肝は2横指硬く触知し，右季肋部に強い圧痛を認めた．

入院時検査所見：**表1**に示したごとく軽度の貧血，肝機能障害と低栄養および赤沈のわずかな亢進が認められた．

X線検査所見：腹部単純写真で右上腹部に肝管内の空気像がみられ，air treeと判定した．瘻孔造影を行うと胆道内ガス像は増強し，造影剤は十二指腸球部へ流入したため十二指腸皮膚瘻および胆道十二指腸瘻の存在が疑われた（**図1**）．上部消化管バリウム造影では十

表1　入院時検査所見

RBC	362 ×10⁴		T-chol	118 (120-240)	mg/dl
WBC	3300		TTT	10.4 (1.0-6.0)	U
Hb	12.7	g/dl	ZTT	18.4 (4.0-12.0)	U
Na	138	mEq/l	T-Bil	1.3	mg/dl
K	3.9	〃	D-Bil	0.5	〃
Cl	108	〃	T.P	6.6	g/dl
			Alb	2.9	〃
GOT	34 (5-27)	mU/dl	Se-Amyl.	500 (130-400)	IU/l
GPT	22 (3-24)	〃	U-Amyl.	950 (200-1500)	IU/l
LDH	112 (59-122)	〃			
Al-P	125 (17-71)	〃	ICG	31.9 (<10)	%

図1　瘻孔造影にて，胆道内ガス像は増強し，造影剤は十二指腸球部へ流入した．

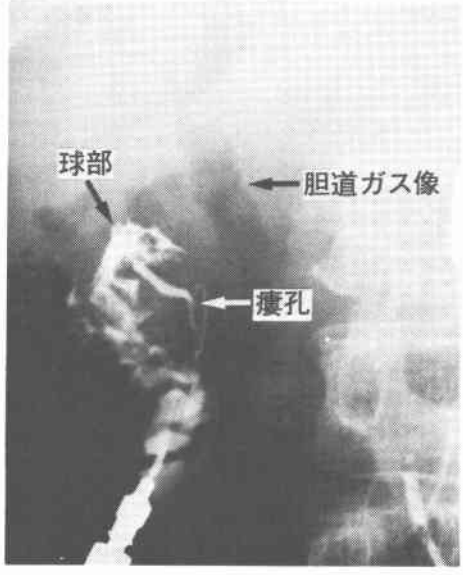

図2　上部消化管造影にて，十二指腸球部に球状陰影欠損がみられ，造影剤は球部から内瘻，胆嚢管，総胆道へと逆流した．

二指腸球部にクルミ大の球状陰影欠損がみられ，造影剤は十二指腸球部から内瘻，胆嚢管，総胆管へと逆流するのが観察された（図2）．

内視鏡所見：胃には胃角部小弯の潰瘍瘢痕と胃粘膜全体の浮腫状変化が認められた．十二指腸球部には内径の3/4を占める黒色の結石がみられ，X線上の球部陰影欠損は十二指腸内に嵌頓した胆石によることを確認した．しかし内視鏡的に結石を除去することはできなかった．また同時に球部前壁に瘻孔の開存を認めた（図3）．以上の諸検査で十二指腸球部嵌頓結石，胆嚢十二指腸瘻および外瘻と診断し，中心静脈栄養法（IVH）を行い，全身状態の改善を待って2月18日手術を施行した．

手術所見：上腹部正中切開で開腹すると肝は腫大硬化し著明な乙型肝硬変がみられた．肝門部から肝床面にかけて小腸，胆嚢，十二指腸が一塊となって腫瘤を形成し，高度の炎症のため剝離不能であった．そこで胃前庭部前壁に約4 cmの胃切開をおき，胃側より十二指腸球部へ鉗子を挿入して球部の結石を摘出した．つづいて瘻孔の自然閉鎖と胆管への上行性感染防止を目的として幽門側胃切除術および粘膜抜去術をおこない，Billroth II法で再建した．摘出結石の大きさは1.6×1.5×1.3cmで，赤外線分析をおこなった結果はビリルビンカルシウム混合石であった．

術後の経過は良好で胆汁外瘻も自然閉鎖し，全身状態も改善して術後94日目に退院した．retrospectiveに前医手術2カ月前の消化管造影写真を検討したところ，すでに十二指腸球部内に球状陰影欠損があり，十二指腸への結石の脱落は手術操作によるものではなく自然落下と判定した（図4）．

考　察

胆石イレウスは胆石が消化管へ落下し，消化管の各部へ嵌頓して発症するもので胆石症の0.3～0.5%に発生するといわれている[14]．嵌頓は炎症，癒着，腫瘍による狭窄部や蠕動低下部に生じやすく，53%が解剖学的狭窄部である回腸末端部付近で起こっている．

十二指腸胆石イレウスは全胆石イレウスの10%以内と報告されており欧米においてもわが国においても60歳すぎの女性に多い．本邦では高田らの集計[13]にわれ

図3　胆石および瘻孔を内視鏡的に確認

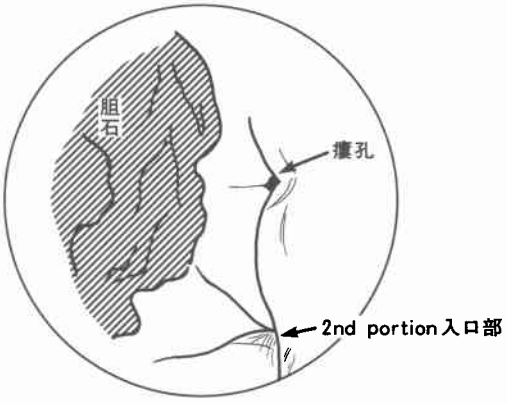

図4　前医手術2カ月前の上部消化管造影にて十二指腸球部内にすでに球状陰影欠損がみられる．

われの文献的に集めえた胆石イレウス10例を加えた129例のうち，わずか13例，10.1%に認められるにすぎない．結石の大きさは本邦においては全胆石イレウスの平均が4.2cmでほとんどが3cm以上であるのに対し，十二指腸胆石イレウスの平均は4.8cmでほとんどが5cm以上と大きなものが多いが，反面林田らの報告[5]の2cmのものや，われわれの症例の1.6cmのものように小さな結石の嵌頓がみられ大小の差が大きいようである．ちなみにわれわれの症例は全ての胆石イレウスの内，近藤の報告[17]による幽門に嵌頓した1.5×1.5×1.3cmに次ぎ小さい方から2番目であった．

胆石の通過経路は**表2**のごとく記載のある10例中9例が胆嚢十二指腸瘻であった．その成因は，まず胆嚢結石により急性胆嚢周囲炎の状態となり炎症性に十二指腸球部と胆嚢が癒着して炎症が十二指腸壁へ波及し，瘻孔を形成して胆石が落下したものと考えられている[14)18)~20)]．この時周囲の瘢痕化が進み球部変形も強くなると蠕動の抑制と狭窄のために本例のような比較的小さな胆石でも嵌頓しうるものと思われる．

患者は完全または不全の上部消化管イレウス症状と上腹部激痛を主訴として受診することが多く，黄疸のある症例は少い．診断には腹部単純写真が有効で結石陰影や胆道内ガス像を認めるものが多い．Halaszは胆石が楕円形の時，長軸が垂直なら胆嚢内，水平なら十二指腸球部に存在すると報告している．また消化管造影で瘻孔の確認や結石陰影，胆道の造影像などの所見をみることが多く，本邦でも6例50%にこれらの所見がみられたことによって術前診断がついている．そして閉塞が十二指腸という上部消化管であることから比較的容易に内視鏡的観察がおこなわれ，それによって確実な診断を下すことができる．われわれの症例は，内視鏡的観察によって嵌頓結石を直視しえた本邦4例目の症例であった[19)20)22)]．

表2　胆石の十二指腸嵌頓症例

No.	報告者	年度	年令，性	閉塞部位	通過経路	大きさ(cm)	成分	術式	胆摘	黄疸	術前診断	術前所見
1	平田[1)]	1932	36 ♂	十二指腸下横行部	?	鶏卵大	?	自然排出	／	−		十二指腸下横行部狭窄
2	岩井他[2)]	1934	55 ♂	十二指腸下行部下端	自然胆道	7×4	ビ石	腸切開	−	−	+	胆道内バリウム逆流，十二指腸内陰影欠損
3	大久保[3)]	1939	53 ♀	十二指腸回盲部大腸	?	4.5×3.5×2.0 2.5	?	自然排出	／	+		十二指腸イレウス
4	波多腰他[4)]	1943	?	十二指腸回腸	?	胆石核の糞石	?	?	?	?		十二指腸狭窄
5	林田他[5)]	1955	59 ♀	十二指腸	胆嚢十二指腸瘻	2（2ヶ）	コ石	胃腸吻合	−	?		上部イレウス症状
6	間中他[6)]	1959	50 ♀	十二指腸下行部	〃	5.7×4.0×4.0	ビ石	〃	+	−		十二指腸通過障害
7	小原他[7)] 和田他[8)]	1970	67 ♀	十二指腸第3部	〃	5.0×3.7×3.0	混石	腸切開	+	?	+	胆道内バリウム逆流，十二指腸不完全閉塞石灰輪像
8	森永他[9)]	1974	79 ♀	十二指腸下行脚	〃	5.0×3.2×3.2	ビ石	〃	?	−	+	胆道内造影剤逆流，十二指腸内陰影欠損，内視鏡的確認
9	牧野他[10)]	1975	78 ♀	十二指腸第2部	〃	巨大	?	〃	+	?		イレウス症状
10	妻田他	1977	82 ♂	十二指腸第2弯曲部	〃	超鶏卵大	ビ石	〃	−	?	+	胆道内ガス像，十二指腸内塊状物閉塞
11	柴田他[11)]	1977	53 ♀	十二指腸球部	〃	6.5×4×3.5	?	胃切，BII	−	−		右上腹部腫瘤，幽門狭窄
12	鈴木他[12)]	1981	84 ♂	十二指腸第2部	〃	6.5×4	ビ石	腸切開	+	−	+	胆道内バリウム逆流，十二指腸内陰影欠損
13	自験例	1981	60 ♂	十二指腸球部	〃	1.6×1.5×1.3	混石	胃切，BII	−	−	+	胆道内バリウム逆流，十二指腸内陰影欠損，内視鏡的確認

本邦例では13例中1例のみが自然排出で，他の12例に手術が施行されており，胆石イレウスの診断がつけば手術療法が必要である．術式は胃ないし十二指腸切開による結石除去単独か胃切除術を付加することが大部分であり，一期的に胆道系への直達手術をおこなったものはわずか4例にすぎなかった．

結石除去と同時に胆道系の手術をおこなうか否かについては論議されているが，術後再発胆石イレウス，逆行性胆道炎，総胆管結石の存在，胆嚢癌の高率発生等の報告もあり，状態が許せば一期的に瘻孔閉鎖術および胆摘術をおこなうことが好ましいとされている．しかし一般に患者は高齢であり，嘔吐，食事摂取不能などから電解質異常が存在し，術前に確定診断がついていないことが多い（50%）ことより，一期的手術がなされることが少ない．しかし十二指腸胆石イレウスは不全イレウスの形をとるものが多く，また内視鏡によって診断可能であることから術前IVHなどで十分患者の状態を改善し，その後に一期的手術を施行することは可能であろう．われわれもその点を考慮してIVHで状態を改善し手術に臨んだが，著明な肝硬変と癒着，出血のため一期的手術は施行しえず，結石除去と付加的胃切除術をおこなうにとどまった．

おわりに

60歳男性の十二指腸胆石イレウスの1例を報告し若干の文献的考察を加えた．本邦例の術前確診率は約50%で，① 胆道内ガス像またはバリウム逆流像．② 十二指腸内石灰化影または陰影欠損像．③ 内視鏡的結石の確認，によって診断されている．治療としては術前にIVHなどで患者の状態を改善し，胃切開または十二指腸切開をおこなって結石を除去し，できれば一期的に瘻孔を閉鎖し胆摘術をおこなうことが望ましいと思われる．

本論文の要旨は1981年5月第701回外科集談会にて発表した．

東京医科歯科大学第1外科主任，毛受松寿教授の御校閲に心から感謝する．

文　献

1) 平田吾一：胆石の腸管内嵌頓．内外治療 7：1158—1160，1932
2) 岩井徳好，浜田虎之助：胆石の十二指腸嵌頓並に造影剤の胆道逆流に就て．臨床日本医学 3：357—363，1934
3) 大久保文治：胆石イレウスの一例．診療と経験 3：338—340，1939
4) 波多腰正彦，納所　明：幽門狭窄症手術後に併発せし胆石による腸閉塞症．倉敷中病年表 18：387，1943
5) 林田隆輔，赤川昭二郎，江口健男ほか：珍しい合併症を併った胆嚢十二指腸瘻の1例．日外会誌 56：1254，1955
6) 間中喜雄，佐藤重勝，木内豊治ほか：胆嚢穿通によって十二抗腸内に移動した巨大胆石に依る腸閉塞症の1例に就て．横浜医 9：443—445，1959
7) 小原正宏，牧野永城，渡辺汎治：胆石による腸閉塞の2例について．日臨外医会誌 31：21—22，1970
8) 和田光弘，久保田譲，管原虎彦：Gallstone Ileusの2症例．日消病会誌 67：293—294，1970
9) 森永健市，立村森男，鹿江幹雄ほか：術前に診断しえた胆石イレウスの1例．日内会誌 63：186—187，1974
10) 牧野駿一，甲田安二郎，森本峻一ほか：胆石イレウスの一治験例．日臨外会誌 36：99，1975
11) 柴田光一，真田勝弘，岡本浩平ほか：胆石による十二指腸閉塞の1例．外科症例 1：217—218，1977
12) 鈴木博通，元木良一，本田寛児：高齢者にみられた胆石イレウスの1治験例．外科診療 23：773—775，1981
13) 高田秀穂，高村宙二，坂口道倫ほか：胆石イレウス：本泰報告を中心に．消外 4：341—348，1981
14) Rigler LG, Borman CN, Noble JF: Gallstone Obstruction. JAMA 117：1753—1759，1941
15) Simonian SJ: Gallstone obstruction of the duodenal bulb. Lancet 1：893—894，1968
16) Printen KJ, Safai-Shirazi, S.: Duodenal Obstruction Caused by Gallstones, Am Surg 39：688—691，1973
17) 近藤正美：胃石（胆石）幽門嵌頓症の1治験例．外科 18：278—282，1956
18) Halasz N: Gallstone Obstruction of the Duodenal Bulb. Am J Dig Dis 9：856—861，1964
19) 清水準也，折田薫三，三宅新太郎ほか：異常経路をとれる胆石の運命．外科 26：959—973，1964
20) 姫井治美，富山吉久，鶴見哲也ほか：興味ある胆石イレウスの1例．Gastroenterol Endosc 18：472—477，1976
21) Torgerson SA, Greening GK, Juniper K: Gallstone Obstruction of Duodenal Cap Diagnosed by Endoscopy. Am J Gastroent 72：165—167，1979
22) 森永健市，立村森男，鹿江幹雄ほか：術前に診断しえた胆石イレウスの1例．日内会誌 63：186—187，1974