日消外会誌　16（1）：106～109，1983年

# 閉塞性黄疸をきたした内臓真菌症の1例

金沢大学医学部第1外科
三井　毅　川浦　幸光　松本　憲昌
大池　恵広　岩　喬
石川県立中央病院外科
山田　哲司

## A case of visceral mycosis with obstructive jaundice

**Takeshi MITSUI, Yukimitsu KAWAURA, Norimasa MATSUMOTO**
**Ekou OHIKE and Takashi IWA**
Department of Surgery, Kanazawa University School of Medicine
**Tetsuji YAMADA**
Department of Surgery, Ishikawaken Central Hospital

**索引用語**：内臓真菌症，皮膚白癬菌症，閉塞性黄疸

## I. はじめに

従来より，内臓真菌症はまれな疾患であり，剖検記録から集計したその頻度は1～2%であったが，近年，各種抗生物質，抗癌剤，ホルモン製剤などの長期投与により，本症の発生は増加しており，かつその予後は不良である．われわれは最近，皮膚白癬菌症の経過中にこれから内臓真菌症へと進展し，閉塞性黄疸をきたした1例を経験した．これまでかかる症例に対して有効な治療の行われた報告は見られないので，その治療経過を報告する．

## II. 症　例

患者：31歳，男性．

主訴：黄疸，全身倦怠感．

家族歴：特記すべき事なし．

既往歴：5～6年前，両下肢から腰部にかけて皮膚白癬菌症に罹患したが，市販薬内用で治癒した．

現病歴：昭和55年3月より，心窩部痛および黄疸に気づき，同年5月，石川県立中央病院外科に入院し黄疸の精査を受けた．この時PTC像では，肝内胆管が拡張し，もうろうとした胆管像を示し，胆泥様物質がつまっていることを推測させた．総胆管は軽度狭窄圧排所見が認められ，閉塞性黄疸の診断で，8月開腹手術を施行した．この時の手術所見では，胆嚢管周囲，総胆管周囲および膵頭部リンパ節はくるみ大に腫脹，総胆管は中等度拡張を示し内方に圧排されていた．この時は腫大リンパ節を摘出し，試験開腹術にとどまった．摘出リンパ節標本には，類上皮細胞，円形細胞浸潤を伴う肉芽腫の組織中に菌糸成分が認められた（図1）．菌の同定は不能であったが，皮膚白癬菌症より移行したものと推測された．また同時に，両下肢に白癬菌症状を認め，皮膚科において，皮膚病変からの真菌培養から皮膚白癬菌症の確定診断も得られたため術後，グリセオフルビン投与を続けたところ，黄疸は軽減，治癒したので退院した．しかし，昭和56年再び黄疸が出現したため，同年5月，当院第2内科を経て，当科へ転科した．

入院時現症：体格中等度，栄養やや不良．眼瞼結膜に貧血なく，眼球結膜に黄疸を認める．血圧104～54

図1　初回手術時摘出標本組織所見

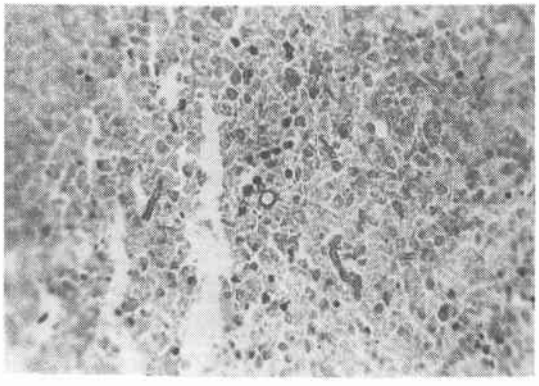

肉芽腫様組織中に，一部菌糸成分が認められる．

表1　入院時検査成績

| | | | |
|---|---|---|---|
| CBC： | | D-Bil. | 2.18 mg/dl |
| RBC | $408\times10^4$ | Alk-P. | 2168 IU |
| Hb | 12.3 g/dl | GOT | 166 KU |
| Ht | 36% | GPT | 201 KU |
| WBC | 7200 | TTT | 6.2 U |
| Plats. | $24.3\times10^4$ | ZTT | 19.5 U |
| Urinalysis： | | LDH | 244 IU |
| Color： | brown | γ-GTP | 809 IU |
| Protein | (−) | LAP | 471 GU |
| Sugar | (−) | T-Chole. | 310 mg/dl |
| Urobilinogen | (±) | BUN | 11 mg/dl |
| Bilirubin | (+) | Creatinine | 0.7 mg/dl |
| ESR： | 74 mm/1 h | T-Protein | 7.8 g/dl |
| | 104 mm/2 h | A/G Ratio | 0.90 |
| CRP： | (+) | Electrolytes： | |
| Tuberculin Test： | 25×15 mm | Na | 140 |
| Immunoglobulin： | | K | 3.9 |
| IgG | 2254 mg/dl | Cl | 106 |
| IgA | 536 mg/dl | Ca | 4.5 |
| IgM | 225 mg/dl | Trichophytin Test： | (−) |
| Biochemical Exam.： | | HBs-Ag | (−) |
| T-Bil. | 3.76 mg/dl | | |

mmHg，肺肝境界第5肋間，腹部平坦，軟，上腹部手術瘢痕あり．肝を2横指触知し，辺縁鋭．脾を5横指触知する．腹水を認め，腹壁静脈の怒張が認められた．また両腰部，ソケイ部，下腿，足背部に皮膚白癬菌症のあとと思われる色素沈着を認めた．

入院時検査所見：**表1**に示すごとく，閉塞性黄疸および肝機能障害が示唆され，総ビリルビン値は3.76 mg/dl，アルカリフォスファターゼ値は2168単位であった．また特に免疫能の低下を示す所見は認められなかった．

ERCP所見：総胆管はやや拡張し，内方へ圧排され，鋸歯状の壁を呈していた．胆嚢管は抽出されなかった（**図2**）．

CT所見：肝門部を中心に，胆管・門脈周囲にビマン性にsoft tissue densityを認め，granulomatous massを思わせる所見であった（**図3**）．

超音波検査所見：肝内の胆管および門脈の拡張があり，胆嚢壁は肥厚していた．また，脾静脈の拡張，脾腫，腹水の貯留が認められた．

腹腔動脈造影：左右肝動脈はともに太く，末梢まで屈曲蛇行を示すが，腫瘍によるencasementや新生血管像は認められず，血管壁はsmoothであった．

以上の検査所見をもとに開腹手術を行った．

手術所見：胆嚢管と総胆管との癒着は強度であったが，肝門部周辺の解剖を明らかにし，まず胆嚢摘出術，続いて総胆管切開術を施行した．総胆管壁は肥厚し，胆管炎の存在を示唆していた．総胆管切開孔より行っ

図2　ERCP所見

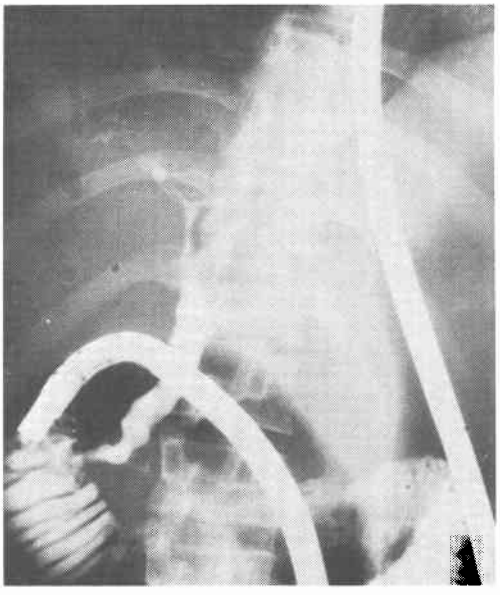

総胆管は拡張し内方へ圧排され，鋸歯状の壁を呈している．

図3　肝CT所見

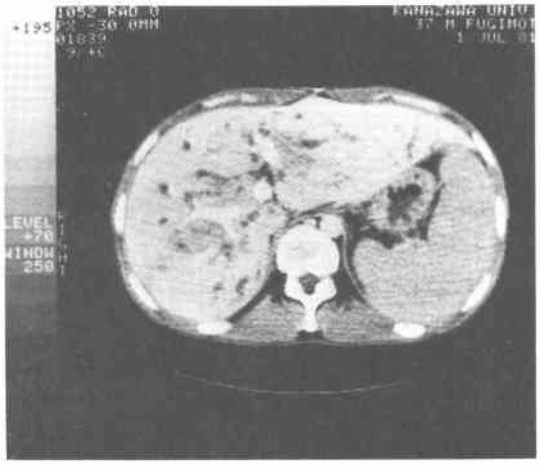

胆管・門脈周辺にgranulomatousな所見を認める.

図4　術中胆道造影

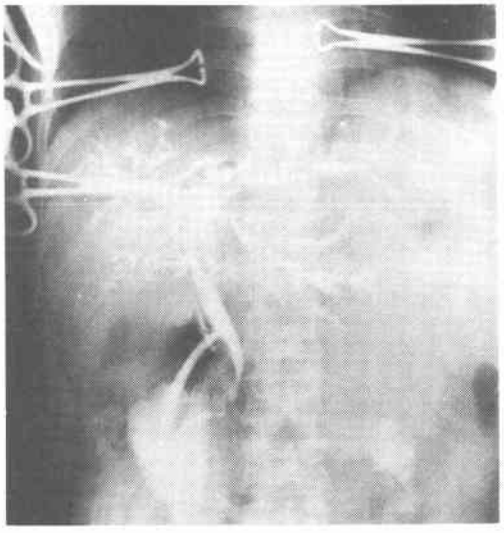

肝内胆管末梢まで菌塊が塞栓している

た術中胆道造影（**図4**）では，左右肝内胆管末梢部まで，菌塊もしくは胆泥様物質が塞栓した像であったため，内瘻術を断念し，肝内胆管の洗浄を行った後，総胆管Tチューブドレナージを行った.

術中採取した胆汁のPAS染色像（**図5**）では，PAS陽性の菌糸が多数見られた.

また，肝表面は凹凸不整あり，肝生検像では小葉間胆管周囲に線維増生や細胞浸潤も強度，肝硬変像が認められた.

図5　胆汁PAS染色像

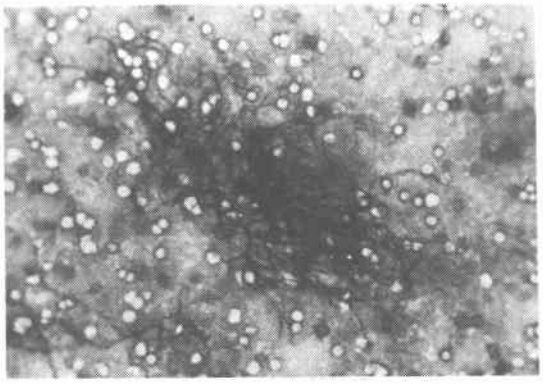

PAS陽性の菌糸成分が多数認められる.

図6　術後T-チューブ造影

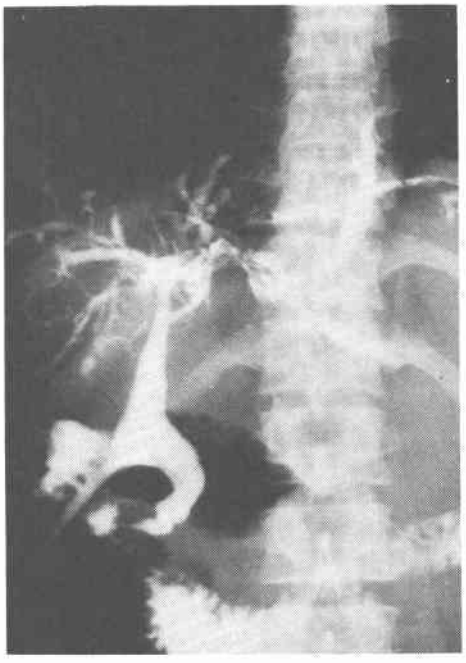

胆管の拡張・閉塞所見などは見られない．肝内胆管の拡張・閉塞所見などは見られない.

術後経過：術当日より，Tチューブから1日約400 mlの胆汁が排出された．毎日T-チューブより洗浄を行い，抗真菌剤KW-1414[3]（Ketoconazole®）を連日投与し，黄疸は消失，肝機能等は正常化したが，術後2カ月目の胆汁培養よりSerratiaの感染が認められたため，予定より遅れて術後10カ月目にT-チューブを抜去し退院した．術後5カ月目のT-チューブからの造

影（図6）では胆管の閉塞所見などみられず，その後の造影でも同様である．現在術後11カ月目で再発の徴はみられないが，再発予防の目的でKW-1414の服用は続けている．

## III. 考　察

本症例は，皮膚白癬菌症の長い経過中に白癬菌が真皮に入り，リンパ流を介して胆道周囲のリンパ節に入り，この炎症から胆管炎，閉塞性黄疸を発現したものと推測する．術中採取した胆汁中の菌糸から真菌の存在は確認できたが，鏡検からは菌の同定は不可能であった．確定診断には真菌培養が必要と考えて胆汁の真菌培養を数回行ったが，培養結果は陰性であった．これは抗真菌剤の術前からの長期投与により，真菌が死滅し培養されないのではないかと考えられる．しかし，皮膚白癬菌症の長い経過中にひきつづいて発症したことより，他の真菌症は考えにくいと思われる．ただ，内臓リンパ節から，もしくは他の経路から胆管内へ白癬菌が侵入したことの機序は明白ではなく，興味深い点である．

内臓真菌症は，いわゆる日和見感染として発症してくることが多く，発地ら[2]によれば，52.7%に白血病・悪性リンパ腫を初めとする種々の先行疾患を認め，本症例のような肝硬変症も3.6%にみられたという．ただし，本症例の場合は肝硬変症のほうが先行したという確証はない．

一般に内臓真菌症は1）特異な臨床像が少ない，2）内臓病変からの病的材料採取が少ない，3）免疫学的診断法が不充分である，などにより診断はきわめて困難である[4]．

また，内臓真菌症に伴って閉塞性黄疸をきたした例は，Candidaによる症例[5)6)]や，Aspergillusによる症例[7]の報告は散見されるが極めて珍らしく，また本症例のように白癬菌によると思われるものの報告は未だみられない．

一方，白癬菌が真皮内に侵入して肉芽腫形成をみたという報告[8]以来，白癬菌による内臓真菌症もいくらかみられるものの，極めて予後不良で，大半が死の転帰をとっている[9)10)]．

われわれの症例では，早期より抗真菌治療が行われ，手術は，造影により胆管末梢部まで菌塊が塞栓していると考えられたため，将来真菌に感受性のある薬剤で選択的カテーテルにより肝内胆管の洗浄を試みることも可能と思われたので，T-チューブによる外瘻術とした．手術により全身状態の改善，黄疸の消失をみており今後も良好な経過を期待している．

## IV. おわりに

皮膚白癬菌症の治療経過中に黄疸をきたした31歳の男性症例を経験した．生化学的検査およびPTC像で閉塞性黄疸と診断され，試験開復術を受けた．この時腫大した肝門部のリンパ節摘出標本中に真菌の菌糸が認められたため抗真菌剤を継続投与していたが，半年後再び閉塞性黄疸をきたしたため手術を行った．術中胆道造影では肝内胆管末梢まで菌塊が塞栓しているのが認められたため，内瘻術を断念し，総胆管Tチューブドレナージ術および胆嚢摘出術とした．術中採取した胆汁中には真菌の菌糸が認められた．患者は術後，全身状態は改善し黄疸も消失，今後も良好な経過を期待している．白癬菌による閉塞性黄疸の報告は本症例が第1例目と思われるので，その治療経過を報告した．

## 文　献


1) Miyake M, Okudaira M: A statistical survey of deep fungus infection in Japan. Acta Path Jap 17: 401—415, 1967
2) Hotchi M, Okada M, Nasu T: Present study of fungal infections in autopsy cases in Japan. Am J Clin Pathol 74: 40—46, 1980
3) Dixon D, Shadomy S, Kerkering TM et al.: Comparison of the invitro antifungal activities of miconazole and a new imidazole, R 41,400. J Infect Dis 138: 245—248, 1978
4) 福代良一：深在性真菌症．日皮会誌 84: 593—601, 1980
5) Marcucci RA, Whitely H, Armatrong D: Common bile duct obstruction secondary to infection with candida. J Clin Microbiol 7: 490—492, 1978
6) Magnussen CR, Olson JP, Graziani AJ et al.: Candida fungus balls in the common bile duct. Arch Intern Med 139: 821—822, 1979
7) 藤山重俊，相良勝郎，田代征記ほか：閉塞性黄疸を呈した胆道アスペルギルス症の1例．日内会誌 69: 587—592, 1980
8) Morikawa T: Granuloma trichophyticum Majocchi, hervorgerufen von Sabouraudites ruber, Arch F Dermat 176: 265—281, 1937
9) 高橋吉定：真菌性皮膚疾患．日皮会誌 64: 313—321, 1954
10) 福代良一：わが邦における深在性真菌症について．十全医学会誌 65: 341—356, 1960