日消外会誌　16（1）：110～113，1983年

胆管内発育により閉塞性黄疸をきたした肝癌の2剖検例

琉球大学医学部第1外科
武藤　良弘　　正　　義之　　外間　　章
栗原公太郎　　山里　将仁
浜松医療センター外科
内　村　正　幸　　脇　　慎　治
同　病理
岡　本　一　也

TWO AUTOPSY CASES OF LIVER CELL CARCINOMA WITH OBSTRUCTIVE JAUNDICE BY INTRADUCTAL TUMOR GROWTH

Yoshihiro MUTO, Yoshiyuki SHO, Akira HOKAMA
Kotaro KURIHARA and Masahito YAMASATO
First Department of Surgery, Ryukyu University School of Medicine
Masayuki UCHIMURA and Shinji WAKI
Department of Surgery, Hamamatsu Medical Center Hospital
Kazuya OKAMOTO
Department of Pathology, Hamamatsu Medical Center Hospital

索引用語：肝癌，胆管内発育性肝癌，閉塞性黄疸

I　はじめに

肝癌は特徴的臨床症状に乏しいために早期発見および早期治療の機会が少ない疾患の1つといえる．ところが癌腫が進行してくると臨床的に診断可能であるが，これら症例では根治的治療の機会を逸してしまう．閉塞性黄疸は胆道疾患に特徴的症状であるが時として肝癌症例にも出現する．

著者らは肝癌症例で癌腫が総肝管内発育のため閉塞性黄疸をきたした2症例を経験した．そこでこれら2症例を報告して，文献的に閉塞性黄疸を呈する肝癌の病態（癌腫の進行程度）および外科的治療（肝切除）の可能性の有無に注目して検討してみた．

II　症例

昭和48年4月より昭和55年10月までの期間に浜松医療センターで経験した肝癌の中，剖検を行った症例は29例（**表1**）であった．これらの症例の中，閉塞性黄疸を呈した症例は5例で，2例は癌腫の胆管内発育による総肝管閉塞が，残りの3例は癌腫の胆管外側よりの圧迫による総肝管閉塞が発黄の原因であった．

表1　肝癌剖検例とその死因

死因		症例数
消化管出血	食道静脈瘤破裂	7
	胃潰瘍	3
腹腔内出血・肝癌破裂		6
閉塞性黄疸		5
その他		8

S48年4月～S55年10月　HICH

1）症例1．SK，56歳，男性．

臨床経過：昭和49年6月右上腹部痛を主訴として精査のため入院．入院時の検査で肝右葉の肝癌と診断して，同年7月肝右葉切除を行った．切除した腫瘍は15×12×19cm大で被膜を有し，出血・壊死を伴なっていた．癌組織型は剖検時のそれと同じで（図1），Edmondson分類[1]でgrade 11～111に相当し，索状型を呈していた．術前11,400ng/mlの高値を示したα-Fetoprotein（AFP）は術後7ヵ月後の50年2月には18.21ng/mlと正常値に復した．その後51年12月にAFPは1,400ng/mlと上昇し，右肺下葉に径1.2cmの円形の

図1　症例1の病理所見

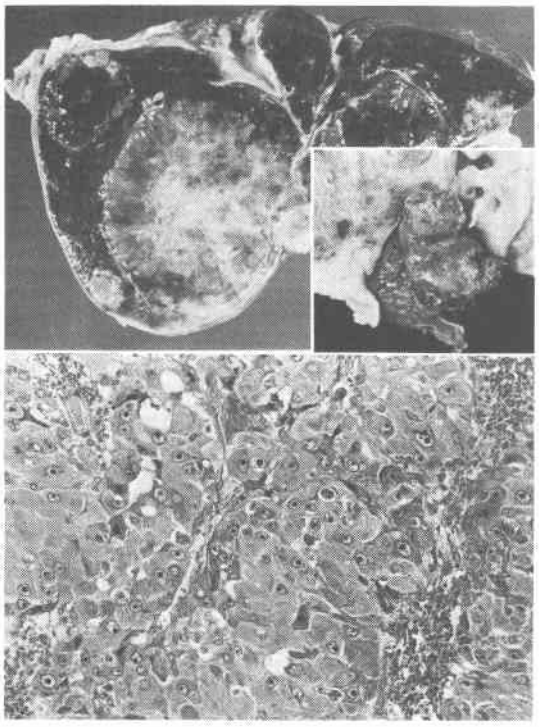

（上）肝割面像で，右下の挿入図は胆管内発育を呈した肝癌．
（下）索状型の肝癌組織像（HE，×400）

転移巣を認めた．53年10月にAFPは27,500ng/ml，54年6月には35,500ng/mlと増加し，肺転移巣も径2.8cmと増大した．

再入院3週前より黄疸が出現し，入院時ではtotal bilirubinが13.98mg/dl，AFPが270,000ng/mlと異常高値となっていて，55年8月，術後5年2カ月で死亡す．

剖検時肝は2,540gmで全体に結節性癌腫が存在し，総肝管内には拇指頭大の腫瘍の発育がみられた（図1）．この胆管内発育を示す腫瘍は左肝内胆管へと連続していて，左肝の腫瘍と連なっていた．肝硬変はZ型で，肺転移巣は3×3cm大となっていて壊死性であった．

2）症例2．JN，38歳，男．

臨床経過：入院6カ月前より時折出現する，一連の症状（右上腹部痛，発熱，黄疸）をくり返していた．昭和55年7月の入院時，黄疸（total bilirubin 5.27mg/dl）がみられ，AFPは70,500ng/mlと高値を示し，ERCPでは右肝内胆管より総肝管にかけて辺縁平滑な陰影欠損がみられた．同年7月下旬に減黄術を行うために開腹す．肝は腫大していて表面は粗大顆粒状であって，大豆大～小豆大の出血・壊死性の腫瘍結節が両葉にび慢性に認められた．総胆管を切開してみると，右肝内胆管より総肝管内に暗褐色の軟かい腫瘍の突出がみられた．この腫瘍の1部を切除し，T字管を左肝内胆管側へと挿入して外瘻術を設置した．切除腫瘍の組織型はEdmondson分類[1]でgrade 11の像を呈し，索状構造であった（図2）．減黄後癌化学療法を行うも8月にはAFPは120,000ng/mlと増加し，死亡時の55年10月には220,000ng/mlとなった．

剖検時肝重量は3,530gmで，性状は手術時と類似していて，割面では右肝内胆管より総肝管内に拇指状の腫瘍の発育がみられた（図2）．胆管内発育を呈した腫瘍は肝内腫瘍と同組織像であった（図3）．

III　考　　察

肝癌症例で閉塞性黄疸の発症頻度は比較的少なく約

図2　症例2の病理所見

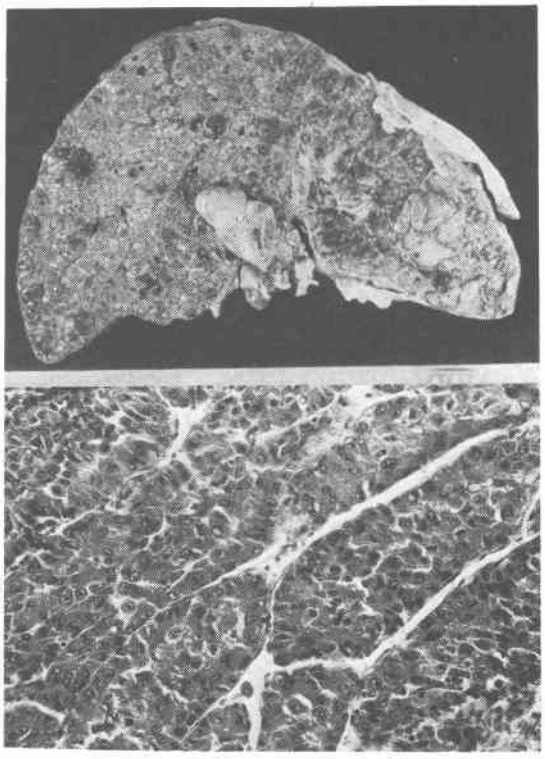

（上）肝割面像で，肝門部には胆管内発育を示す紡錘状の肝癌がみられる．
（下）索状型の肝癌組織像（HE，×400）．

図3　胆管内発育を示した肝癌組織像

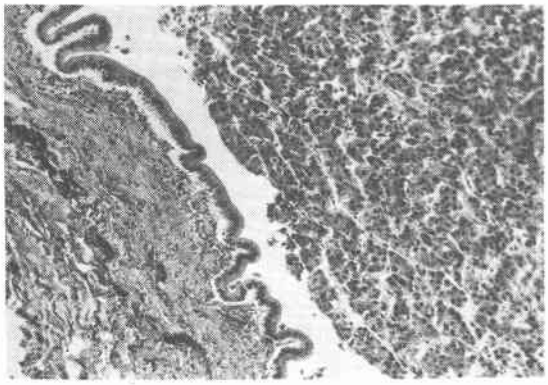

図左側は胆管壁，右側は肝癌（HE，×100）．

2％といわれている．いわゆるこの"icteric type hepatoma[2]"は肝癌の進展による肝門部胆管ないし肝外胆管の閉塞に原因していて，臨床的には閉塞性黄疸を呈する肝癌症例の総称といえる．一般に肝門部胆管ないし肝外胆管の腫瘍による閉塞は管外よりの腫瘍の圧迫による胆管閉塞（仮に管外型閉塞と呼ぶ）と管内に進展した腫瘍による胆管閉塞（管内型閉塞）とに大別出来る．後者の，管内型閉塞の肝癌による閉塞性黄疸の発黄機序として，① 肝癌よりの胆管への出血による凝血塊（clotted blood），② 肝癌よりの胆管へ脱落遊離した腫瘍塊（tumor mass），③ 肝癌より胆管へ有茎性に，連続性に発育した腫瘍塊（tumor growth）の3原因[3)~16)]が報告されている．

これら3原因とも肝内胆管に近接した肝癌が胆管壁内へ浸潤して胆管壁を穿破している点では同一病態といえる．ただ異なる点は胆管内に存在していて閉塞を起した塊が血液成分が多いか否か，肝癌病巣と連続性であるか否かにすぎない．いいかえると肝癌における管内型閉塞の原因として前述した3者は①と②の間で，②と③の間で共通した点が存在するといえる．

肝癌は出血・壊死を起こしやすい代表的癌であることを考えると，一度胆管を穿破した肝癌は胆管内へと容易に出血を起すであろうと想像される．この際，胆汁は fibrinolytic activity を有するために，胆汁中の血液濃度が70％以上でないと凝血塊は形成しないと[17]述べられている．したがって胆管を閉塞する程の凝血塊形成には多量の出血が起る必要があると思われる．さて出血・凝血で胆管を閉塞した症例で凝血塊に混在して肝癌組織塊が存在することは肝癌病巣の壊死後出血を物語る証左といえると同時に，腫瘍塊が存在する点で管内型閉塞の原因で①と②は類似しているといえる．つぎに②と③では，とくに②の肝癌病巣より脱落する以前は③と同様に胆管内に発育した状態であろうと想像される．すなわち両者とも胆内発育型を呈していて，前者では壊死を起して胆管遠位側へと離脱した状態であり，後者は離脱を起してない状態ともいえる．組織学的にみて離脱した腫瘍塊は壊死の傾向がつよいとの報告[5)9)~11)]はこの点を裏付けすると考える．

このような原因で閉塞性黄疸を呈した肝癌症例で，最近の本邦報告例は21例[3)~16)]集計しえた．著者らの2例を除いたこれら21例の年齢は39歳～77歳に分布していて平均年齢56.8歳であり，性別では男性14例，女性7例であった．閉塞部は全例総肝管より総胆管にかけて存在していて，原因は腫瘍塊10例（47.6％），発育型11例（52.4％）とほぼ同数であった．ただし出血・凝血内に腫瘍塊が認められた症例は腫瘍塊に含めた．これら胆管内に存在した肝癌の組織型は21例中16例（76.2％）は Edmondson の分類で grade II～III に相当する肝細胞癌であった．

それでは閉塞性黄疸を呈する肝癌症例では癌がどのような進行状態にあるのか，外科的立場よりいいかえると肝における癌の拡がりは一葉側に限局しているかまたは両葉にまで拡がっているか否かについて検討してみる．21例中癌占居部が肝両葉であった例は4例（19.0％），左右いずれかの一葉側例は9例（42.9％），手術時原発巣（癌占居部位）が不明例は8例（38.1％）であった．なお肝癌占居一葉側例9例の中6例は手術時の診断，肝切除の所見や剖検所見で単発性肝癌であったと記載されている．さらに開腹時原発巣不明とされた例の中に，剖検で小さい肝癌[5)]や胆管外瘻で長期間生存した症例[4)]が含まれていることより，これら症例に小さい肝癌が存在すると推定される．すると閉塞性黄疸を呈する肝癌症例において，単に肝癌占居部位よりのみみて約半数近くの症例に肝切除が可能ではなかったかと想像される．閉塞性黄疸を呈する肝癌は著者らの症例のように高度進行期例も多いが，他方黄疸が早期発見の動機となる例も少からず存在していて肝切除も可能ではなかったかと思われた．

一方肝癌の予後に関与している他の重要因子の1つとして肝硬変があげられる．著者らが経験した剖検肝癌29例の中，癌の一葉側占居例は7例（24.1％）であったが（**表2**），仮にこれら症例が死亡前に的確に診断しえたとしても肝硬変およびその合併症のために手術の機会はありえなかったかもしれない．このように肝癌

表2　肝癌剖検例の癌占居部位

	両葉	右葉	左葉
多結節型	22	2	1
単結節型		4	0

S48年4月～S55年10月　HICH

の予後を左右する肝硬変の合併は集計例21例中12例（57.1%）で，非合併例5例（23.8%），残りの4例は記載されてなかった．これを日高[18]の肝癌剖検例における肝硬変合併率85.5%に比較すると集計例では低率であった．閉塞性黄疸を呈する肝癌は比較的多い一葉側癌占居例に加えて，このように肝硬変非合併例が多いことは手術に好都合といえる．

しかしながら多くの報告例では外科的治療の機会を逸している．この主な原因は胆道出血や閉塞性黄疸であって，これらが直接死因とかかわっているからだと思われた．そこで実際の症例にあたっては，まず胆道出血や閉塞性黄疸に対する緊急にして的確な処置が不可欠であり，ついで癌占居部位の診断，患者側の病状の把握が要求される．そうすれば管内型閉塞を起した肝癌例であっても外科的治療の希望がもてると考えられた．

IV　おわりに

癌腫の胆管内発育のため閉塞性黄疸を呈した肝癌の2剖検例を報告した．ついで閉塞性黄疸を呈した肝癌の，最近の本邦での報告例を集計して，外科的立場より治療の可能性の有無について検討してみた．

文　献

1) Edmondson HA: Tumors of the liver and intrahepatic bile ducts. Washington 25, DC, Armed Forces In stitute of Pathology, 1958, p36—68
2) Lin TY, Chen KM, Chen YR et al.: Icteric type hepatoma. Med Chir Dig 4：267—270, 1975
3) 大森国雄，米山泰平，成山多喜男ほか：胆道出血を主徴とした原発性肝癌1切除例．肝臓　16：470—474，1975
4) 黒柳弥寿雄，沢田誠之，秀村立五ほか：胆道内発育を示した肝細胞癌の2例とその文献的考察．臨外　30：399—404，1975
5) 佐藤　眞，熊倉啓夫，柳谷重利：胆道出血の1例．外科　38：1069—1072，1976
6) 丸山　泉，森山幹夫，日高久光ほか：経皮的経肝胆管造影により胆道内発育を診断しえた肝細胞癌の1剖検例．肝臓　19：399—405，1978
7) 宮本祐一，坂本和義，池園　洋：閉塞性黄疸で初発した原発性肝癌の1例—胆道系への浸潤増殖について—．癌の臨　25：1098—1101，1978
8) 京倉範尚，大崎俊英，香川　茂ほか：閉塞性黄疸を呈した肝細胞癌の1例．　40：826—829，1978
9) 津田弘純，石合省三，中川準平ほか：閉塞性黄疸を主症状とした原発性肝癌の肝外胆管塞栓の2手術例ならびに本邦報告例の検討．外科　40：193—197，1978
10) 広田耕二，勝見正治，尾野光一ほか：肝癌の壊死組織塊による総胆管閉塞2症例について．日消外会誌　12：462—465，1979
11) 飯田則利，牛島賢一，住友健三ほか：胆管内腫瘍栓塞により黄疸をきたした原発性肝癌の1例．日消外会誌　13：1201—1204，1980
12) 岩崎利通，田崎睦夫，井上　淳ほか：胆道内発育により閉塞性黄疸を示した肝細胞癌の1例．肝臓　21：1236—1241，1980
13) 小西孝司，上野一夫，土原一弘ほか：閉塞性黄疸を呈した肝細胞癌の5例および本邦報告37例の臨床的検討．外科　42：1064—1070，1980
14) 塩貝陽而，池沢健男，大同礼次郎ほか：胆管内発育で肝外閉塞性黄疸をきたした肝細胞癌の1例—術後胆道造影および胆道内視鏡にて胆管内腫瘤を確認しえた症例—．癌の臨　27：85—91，1981
15) 下山孝俊，高木敏彦，横山忠弘ほか：胆嚢内発育で胆嚢管閉塞をきたした肝細胞癌の1例—胆嚢癌と鑑別が困難であった症例—．癌の臨　28：62—66，1982
16) 日野原徹，小立寿成，小川東明ほか：閉塞性黄疸を呈した原発性肝癌の1例．外科診療　24：218—222，1982
17) Sandblom P: Hemobilia (biliary tract hemorrhage). History, pathology, diagnosis, treatment. Springfield, Illinois, Charles C Thomas, 1972, p27—28
18) 日高久光：原発性肝癌の病理学的研究—肝硬変を伴なまない肝細胞癌についいて—．肝臓　21：754—763，1980