日消外会誌　16（1）：114～117，1983年

総胆管平滑筋腫の1例

大阪市立大学外科学第2教室
鈴木　範男　　木下　博明　　李　　東雨
井川　澄人　　村松　秀幸　　裵　　光男
広橋　一裕　　成山多喜男　　長田　栄一
酒井　克治
大阪市立小児保健センター病理
小　林　庸　次

A CASE REPORT OF LEIOMYOMA OF THE COMMON BILE DUCT

Norio SUZUKI, Hiroaki KINOSHITA, Thou LEE, Sumito IGAWA, Hideyuki MURAMATSU, Mitsuo HAI, Kazuhiro HIROHASHI, Takio NARUYAMA, Eiichi NAGATA and Katsuji SAKAI
2nd Division, Department of Surgery, Osaka City University Medical School
Yasutsugu KOBAYASHI
Department of pathology, Childrens Medical Center of Osaka City

索引用語：総胆管良性腫瘍，総胆管平滑筋腫

はじめに

肝外胆管に発生する良性腫瘍はきわめてまれな疾患であるため，胆石症や胆管癌に比べ臨床的に関心のもたれることが少ないが，最近，閉塞性黄疸を主訴としたきわめてまれな総胆管平滑筋腫の1例を経験したので文献的考察を加えて報告する．

症　例

患者：33歳，男性．

家族歴・既往歴：特記すべきことなし．

現病歴：昭和55年1月，腹部膨満感を伴う心窩部痛を来たしたが，内科的治療で軽快した．同年5月下旬頃より四肢掻痒感が，6月下旬に黄疸が出現したため急性肝炎の診断で，入院治療を受けていたが，黄疸がさらに増強したため当科に入院した．

入院時現症：体格中等度．栄養良好．体温，脈拍に異常がなく，皮膚および眼球結膜に黄染を認めるが，眼瞼結膜に貧血はない．心肺は理学的に異常なし．腹部は平坦，軟．肝は右鎖骨中線で4横指触知，辺縁鋭，弾性硬，表面平滑，圧痛はみられなかった．なお腎・脾は触知されなかった．

入院時検査所見と経過：一般血液検査に異常がなかったが，肝機能検査値は閉塞性黄疸のパターンを示した（**表1**）．超音波検査で肝腫大および肝内胆管の拡張をみとめたが，腹腔動脈造影では異常所見がみられなかった．入院1週後の経皮経肝胆道造影法（以下PTCと略す）では総胆管はまったく造影されなかったため，ただちに経皮経肝胆道ドレナージ法（以下PTCDと略す）を施した．PTCD 3週後の胆道造影では閉塞部は3管合流部直下にあり，造影剤の一部は胆管右側壁を通って総胆管末端に流入，側面像では胆管

表1　入院時の臨床検査成績

一般血液検査		総ビリルビン	29.0 mg/dℓ
白血球	7,200/mm³	直接ビリルビン	24.0 mg/dℓ
赤血球	437×10⁴/mm³	アミラーゼ（血清）	160 IU/ℓ
血色素	13.0 g/dℓ	アミラーゼ（尿）	338 IU/ℓ
ヘマトクリット	40.3 %	ALP	32.6 KAU
血小板	36.7×10⁴/mm³	γ-GTP	38 mu/mℓ
尿		LDH	840 WU
糖，蛋白	(−)	総コレステロール	221 mg/dℓ
ウロビリノーゲン	(+)	BUN	14 mg/dℓ
便		AFP	10.5 ng/mℓ
灰白色		CEA　Z法	1.3 ng/mℓ
潜　血	(±)	S法	3.0 ng/mℓ
肝機能検査		**血清電解質**	
TP	6.5 g/dℓ	Na	141 mEq/L
A/G	1.5	K	3.6 mEq/L
TTT	0.8 U	Cl	103 mEq/L
ZTT	2.0 U		
GOT	63 U		
GPT	35 U		

図1　PTCD 3週後に行われた胆道造影像
a. 正面像；3管合流部に不完全閉塞像がみられる.
b. 右側面像；胆管は前方に偏位し，閉塞部はV字型を呈し，その壁は比較的平滑である.

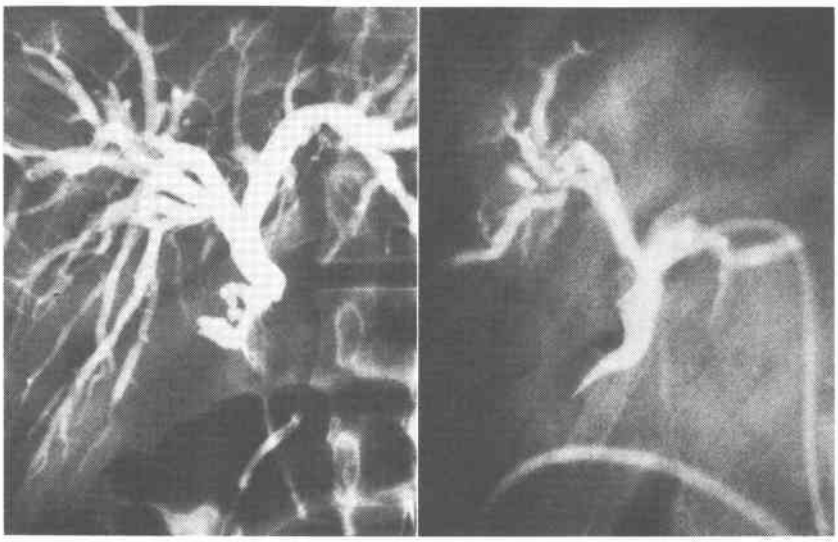

は前方に偏位し，その閉塞部は比較的平滑なV字型を呈した(**図1**). なお，PTCDチューブからの胆汁細胞診は5回いずれも陰性であった. PTCD 5週後に総ビリルビン値4mg/dl, GOT, GPTともに50U. 以下に低下したため，腫瘍の発生部位が確診されないまま手術にふみきった.

手術所見：上腹部右旁正中切開で開腹すると，腹水なく，肝，胆嚢，脾，胃，小腸および結腸にも異常はない. しかし，総胆管十二指腸上部の後壁にくるみ大，表面平滑，弾性軟，可動性のない腫瘤があり，総胆管を前方に圧排閉塞し，腫大したNo. $12B_2$[1]のリンパ節とともに一塊となっていた. そこでまず総胆管前壁を切開，総胆管内腔に膨隆した腫瘤の一部を術中凍結迅速法で病理組織学的に検索したところ，呈出組織は肉芽腫様組織で占められ悪性所見がなかった. しかし臨床的に悪性腫瘍を否定しえず，また胆管閉塞の解除のため腫瘤およびリンパ節を総胆管（3管合流部直上から膵内胆管まで)とともに一塊として切除した(**図2**). ついで総肝管空腸端側吻合により胆道再建術を行った. なお患者は2カ月後に退院，2年9カ月後の現在社会復帰している.

摘出腫瘍の肉眼的所見：腫瘤の大きさは1.5×2.0×1.5cm. その割面は膨隆し，淡赤色，均質であった.

摘出腫瘍の病理組織学的所見：腫瘍細胞は紡錘形，長楕円形の核をもち束をなして錯走しながら増生し，一部では核の不完全な柵状の配列像も散見される. 核の周囲に空胞状のhaloがあり，また一部で卵円形核を有し空胞状の胞体を有するいわゆるleiomyoblast様細胞の増生も認められる(**図3**). しかし，核の異形性および分裂像はほとんど見られない. ワンギーソン染

図2　摘出腫瘍とその模式図

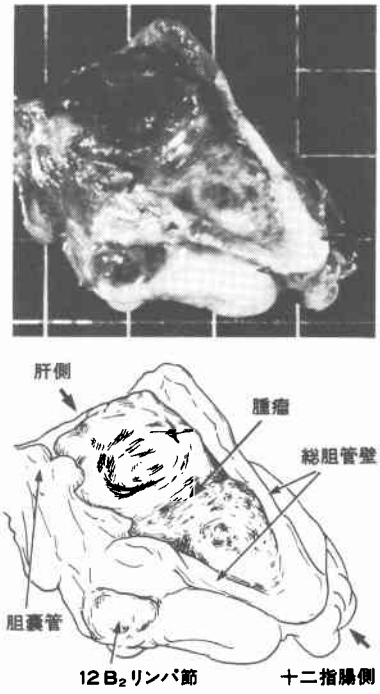

図3　組織学的所見（×100，HE染色）
腫瘍細胞は紡錘形，長楕円形の核をもち，束をたして錯走しながら増生し，一部にleiomyoblast様細胞の増生も認められる．

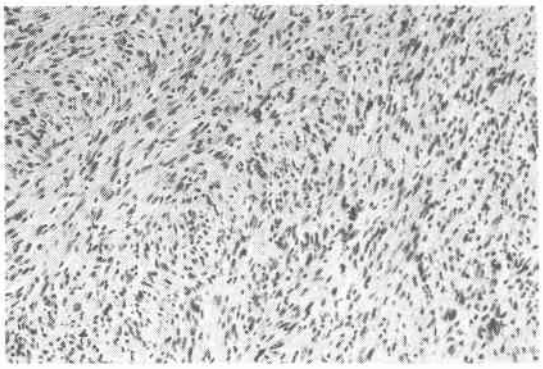

図4　組織学的所見（×40，鍍銀染色）
腫瘍細胞間に細網線維が豊富に認められる．

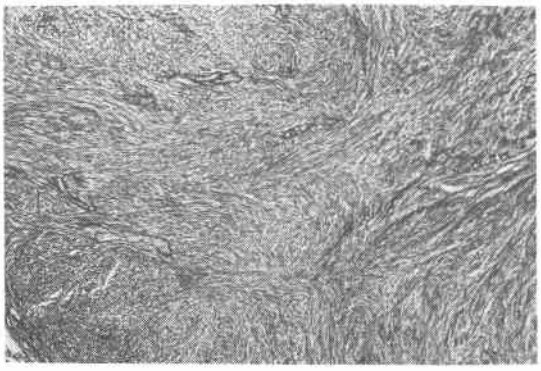

色では腫瘍細胞の胞体および線維は黄染し，アザン・マロリー染色では淡赤染する線維の他に青染する膠原線維が，また鍍銀染色では腫瘍細胞間に細網線維が豊富に認められる（図4）．以上の所見より平滑筋腫と診断された．

考　察

胆管の良性腫瘍（以下本症）はきわめてまれであり，1929年にRollestonらが本症例10例をはじめて集計報告した[2]．その後Chu[3]，Dowdy[4]らが，さらにBurhansが自験4例を含めた88例を報告している[5]．しかし本邦における報告例は前多[6]の報告以来自験例を含めてわずかに25例にすぎない[7)~10)]．

1）発生頻度

剖検例における胆管良性腫瘍の発生頻度は0.012%[11]，胆道手術例では0.018[12]～0.1%[5]と報告されているが，われわれは胆道手術1,047例のうち先に大森ら[9]が報告した1例を含めて本症を2例（0.19%）経

図5　本邦における肝外胆管良性腫瘍の発生部位と症例数

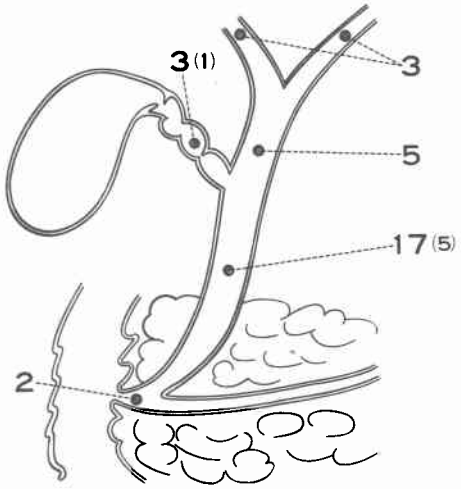

3例の病変は2つ以上の領域にわたって認められた
（ ）は非上皮性腫瘍の症例数

験している．近年における胆管良性腫瘍の漸増はこれまで手術や剖検で見逃されていた症例が直接胆道造影や胆道鏡の励行などによって容易に発見されるようになったことによると考えられる．

2）発生年齢および性別

Chuの集計ではその平均年齢は51歳，本邦報告例では，3歳から79歳，平均49歳であり，本症は50歳前後に多いといえる．Dowdyの報告によると男女比は1：1で，性差はないが，本邦の報告例は17：8で，男性に多いようである．

3）発生部位

本症88例の発生部位[5]は総胆管が36例（44%）でもっとも多く，ついでファーター膨大部20例，総肝管11例，肝内胆管9例，胆嚢管5例の順である．本邦でも25例中17例（65%）の腫瘍が総胆管に発生し，総胆管が好発部位であるといえる（**図5**）．

4）組織学的特徴

本症の大部分はpapillomaとadenomaであり，Burhansによると本症88例中80例（91%）が，本邦25例中19例（76%）が上皮性腫瘍であった．fibroma，leiomyomaあるいはhamartoma等の非上皮性腫瘍は少なく，なかでもleiomyomaはArchambault[13]，Kune[14]，前多[6]らによって3例報告されているにすぎない（**表2**）．

5）臨床症状

初発症状として黄疸がもっとも多く，欧米の報告例では90[4]～93[15]%，本邦例でも15例（60%）が黄疸を主訴としていた．その他に疼痛あるいは発熱などもある

表2 肝外胆管良性腫瘍の組織学的分類と症例数

組織の種類	欧米の報告例*	本邦の報告例
papilloma	41	8
polyp		8
adenoma	39	3
granular cell myoblastoma	4	
fibroma	1	2
neurinoma	1	1
leiomyoma	1	2
hamartoma	1	1
計	88	25

* Burhans (1971年) らによる

が，胆石合併例では胆石による症状との区別が困難である．また hemobilia[4]による凝血塊や腫瘍が膵管を閉塞し再発性膵炎の臨床像を呈した症例も報告されている[9)16)]．

6）診断

PTC, 内視鏡的逆行性膵胆管造影（ERCP）などの直接胆道造影が胆管腫瘍の診断に有力な手段となるが，本症では胆石症または悪性腫瘍と術前診断され，術中に確診されるのが多い．自験例の像を再検討するとその正面像で総胆管が圧排閉塞され，乳頭型胆管癌も否定できないが，側面像では総胆管が前方に偏位し，胆管外からの圧排が示唆された．したがって直接胆道造影像を正面，両側面あるいは斜位から詳細に読影することおよび胆管胆汁中の細胞診などが本症診断の手がかりとなり，さらに術中組織検査が悪性腫瘍との鑑別に必要である．

7）治療

本症の多くに局所切除まれに掻爬が行われているが，それらは死亡率および再発率の点から必ずしも良好な経過をとっていない．Burhans は手術施行67例の死亡率，再発率を検討し，局所切除と根治切除の死亡率がそれぞれ8.2%と11%で著しい差をみないが，局所切除の再発率22%が根治切除の5%に比し高率であったとのべている．また，本症は前癌状態であったとの報告もある[17)]．したがって本症の治療には単発，多発にかかわらず腫瘍のみならず原発巣を含めて胆管を切除することが肝要で，腫瘍の占拠部位，大きさによっては肝切除や膵頭十二指腸切除なども必要である．

おわりに

最近われわれは閉塞性黄疸を呈した極めて稀な総胆管平滑筋腫の1例を経験し，これに対して腫瘍を発生胆管とともに切除しえたので若干の文献的考察を加えて報告した．

文　献

1）日本胆道外科研究会：胆道癌取扱い規約．1981, p18

2）Rolleston H, McNee JW: Diseases of the liver, gall-bladder and bile-duct, Ed, 3, London, Macmillan & Co., Ltd., 1929, p738—750

3）Chu PT: Benign neoplasms of extrahepatic biliary ducts: Review of literature and report of case of fibroma. Arch Path **50**: 84—97, 1950

4）Dowdy GS, Olin WG, Shelton EL et al.: Benign tumor of the extrahepatic bile duucts. Arch Surg **85**: 503—513, 1962

5）Burhans R, Richard TMM: Benign neoplasms of the extrahepatic biliary ducts. Am Surgeon **37**: 161—166, 1971

6）前多豊吉，斉藤不二夫：胆石に併発する胆嚢管筋腫．日病理会誌 **2**: 411—419, 1943

7）友田信之，小林重矩，中山和道ほか：総胆管良性腫瘍の1例．臨外 **30**: 875—878, 1975

8）亀山 容，夏目一夫，松森英明ほか：総胆管 Vater 膨大部より発生した良性腫瘍 papillary adenoma の1例．外科診療 **15**: 1127—1132, 1973

9）大森国雄，木下博明，中平公士ほか：乳頭膨大部良性腫瘍の1例．外科診療 **18**: 233—236, 1976

10）青木豊明，長山正義，曹 桂植ほか：総胆管ポリープの1例．外科治療 **37**: 342—345, 1977

11）Shapiro PF, Lifvendahl RA: Tumor of the extrahepatic bile ducts. Ann Surg **94**: 61—79, 1981

12）Marshall JM: Tumor of the bile duct. Surg Gyne Obset **54**: 6—12, 1932

13）Archambault H, Archambault R: Leiomyoma of th common bile duct. Arch Surg **64**: 531—534, 1952

14）Kune GA, Polgar V: Leiomyoma of th common bile duct causing obstructive jaundice. Med J Aust **1**: 698—699, 1976

15）Moore SW, McElwee RS, Romiti C l:Benign tumors of the biliary tract. JAMA **150**: 999—1002, 1952

16）Wright RB: Relapsing pancreatitis. Report of a case with unusual features. Brit J Surg **45**: 394—395, 1958

17）Eiss S, Dimmaio D, Caedo JP: Multiple papillomas of rhe entire biliary tract. Ann Surg **152**: 320—324, 1960