日消外会誌　16（1）：118～122，1482年

潰瘍性大腸炎に直腸癌を合併した1例および前癌病変をみた1例

京都府立医科大学第2外科
鄭　正勝　中村昭光
田中承男　橋本　勇
同　第2病理
伏木信次
池田病院
池田　誠

CARCINOMA AND PREMALIGNANT CHANGE IN ULCERATIVE COLITIS, REPORT OF 2 CASES

Zheng Sheng ZHENG, Akiteru NAKAMURA, Tsuguo TANAKA, Isamu HASHIMOTO and Shinji FUSHIKI
Department of Surgery, Pathology, Kyoto Prefectural University of Medicine
Makoto IKEDA
Ikeda Hospital

索引用語：潰瘍性大腸炎，直腸癌合併，前癌病変

近年潰瘍性大腸炎（以下UCと略）は本邦においても散見される様になり，その研究もさかんとなってきた．UCの癌化について，欧米においては平均約3％と高率に証明されているが[1]，本邦において，報告例は著者が集計した範囲でも22例と極めて少ない．最近われわれは早期胃癌術後UCで治療経過中，直腸に癌を合併した1例，およびS状結腸，直腸に限局するUCに前癌病変を認めた1例を経験したので，若干の文献的考察を加えて報告する．

症　例

症例1．66歳，男性．

主訴：便秘．

家族歴：特記すべきことなし．

既往歴：60歳のとき，早期胃癌で胃全摘術を受けた．

現病歴：昭和51年，胃癌で入院中UCも指摘されたが，特に訴えもなくそのまま放置していた．昭和55年7月，血性下痢が強くなり，大腸ファイバースコープ検査でも炎症所見が増悪したため，4カ月間入院治療した．昭和56年9月，便秘，食欲不振を訴え，注腸造影および大腸ファイバースコープ検査を行ったところ，直腸癌を認め9月25日入院した．

現症：腹部は上腹部正中に手術創瘢痕があるが，平坦で圧痛なく，腫瘤は触知しない．肝，脾，腎および両そけい部のリンパ節も触知しない．

入院時検査成績：軽度の貧血と血清アルブミン値の低下を認める以外，特に一般検査所見に異常はなく，CEAも3.6ng/ml（Z Gel法）と正常値であった．

局所所見：直腸診で肛門輪より7cmの直腸に，6時を中心として，3×2cm大の腫瘤を触知した．可動性はあるがかたく，表面は比較的平滑であった．

注腸造影検査：横行結腸から直腸にかけ，ハウストラは消失し，腸管は短縮して，粘膜面は粗造で偽ポリポーシスを示す多数の不規則な斑がみられた．また直腸後壁には腫瘤による陰影欠損を認めた（**図1**）．

大腸ファイバースコープ検査：横行結腸から直腸にかけ，粘膜は発赤，びらんが強く，多数の不規則な形の浅い潰瘍や粘膜橋の形成，また偽ポリポーシスがみられ，UCの特徴を示していた（**図2左**）．また肛門輪より7cm，直腸後壁にBorrmann 2型の腫瘍を認め（**図2右**），生検で腺癌と診断された．

開腹時所見：下腹部正中切開で開腹，腹水貯溜はなく，リンパ節の腫脹や肝臓および他の腹腔臓器への転

図1　横行結腸から直腸にかけ潰瘍性大腸炎の特徴を呈している．挿図は直腸癌を示している．

移は認めなかった．腹会陰合併術式に準じ，下腸間膜動脈根部より一塊に横行結腸左半分，下行結腸，S状結腸，直腸を切除し，横行結腸瘻を造設した．なお同部にはUCの所見がないことを確認した．大腸癌取扱い規約ではRb，2型，N（－），S_0, P_0, H_0, M（－）であった．

切除標本所見：腫瘍の下縁は肛門側断端より7cm，境界は鮮明で2.5×2cm大，craterの形成を認め2型癌であったが外膜面への浸潤はなかった．粘膜面には浅い潰瘍，びらんが無数にみられ，粘膜は肥厚し所々に出血，細顆粒状隆起，偽ポリープがみられた．この様なUCに特徴的な所見は下行結腸より肛門側ほぼ全領域に認めた（**図3**）．

病理組織学的所見：癌は固有筋層まで浸潤し，その組織像は高分化腺癌であった（**図4**）．主腫瘍の周囲粘膜には癌はなく，リンパ節にも転移はみられなかった．また粘膜固有層においては単核細胞の浸潤，線維成分の増加があり，腺上皮中のゴブレット細胞は若干減少を示し，全体として慢性大腸炎の所見を呈していた．しかし，いわゆる前癌性病変あるいは異型腺管はみられなかった．

症例2．53歳，男性．

主訴：下痢，粘血便．

家族歴：特記すべきことなし．

既往歴：31歳のとき虫垂切除術を受けた．

現病歴：2年位前より下痢，血便を訴え，某大学でUCを指摘され，サラゾピリン等による治療を受けた．臨床症状は一時軽快したが，昭和57年1月頃より症状が増悪し，2月7日入院した．

現症：腹部は平坦で圧痛はなく腫瘤は触知しない．肝，脾，腎および両そけい部リンパ節もふれなかった．

入院時検査成績：軽度の肝機能障害を認める以外特に検査所見に異常はなく，CEAも3.8ng/ml（Z Gel法）と正常値であった．

注腸造影検査：S状結腸から直腸にかけ，ハウストラは消失し，粘膜は粗造で，S状結腸にポリープを認めた（**図5**）．

大腸ファイバースコープ検査：S状結腸より直腸にかけて多数の不規則な形の浅い潰瘍があり，偽ポリープが散在し，その間の粘膜には出血や発赤がみられた

図2　（左）不規則な形の浅い潰瘍や偽ポリポーシスがみられる．
（右）2型の直腸癌．

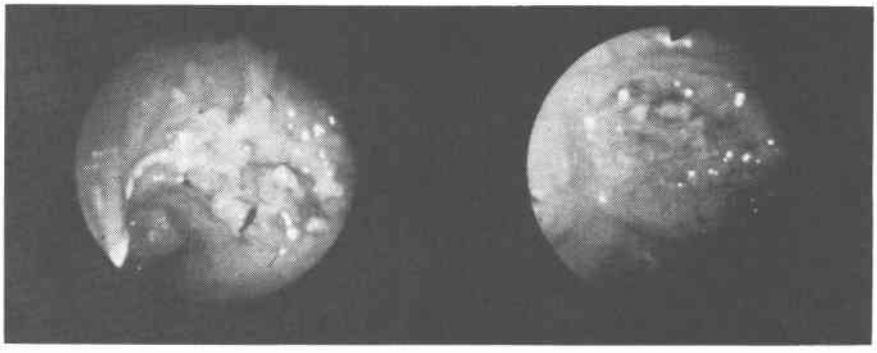

図3　2型の直腸癌および周囲粘膜の細顆粒状隆起，偽ポリープがみられる．



図4　高分化腺癌

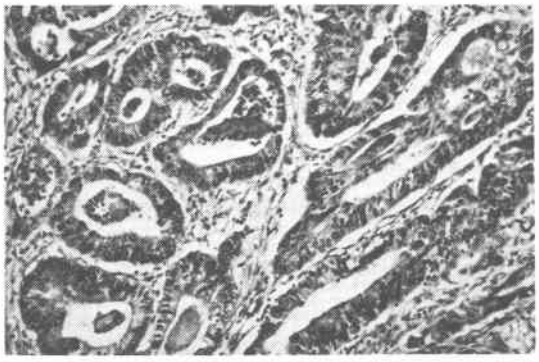

図5　S状結腸から直腸にかけ潰瘍性大腸炎による変化がみられ，S状結腸にポリープを認める．

（**図6左**）．また肛門輪より30cm，潰瘍に隣接して1cm大の亜有茎性のポリープを認めたため（**図6中央**），内視鏡的ポリペクトミーを行った．なお下行結腸より回腸末端部まで異常はなかった．

切除標本所見：切除したポリープは0.8×0.6cm大で，先端は2つに分かれているが，表面は平滑で出血やびらんはみられなかった（**図6右**）．

図6　（左）不規則な形の浅い潰瘍や偽ポリープがみられる．
（中央）1cm大の亜有茎性のポリープを認める．
（右）切除したポリープ．

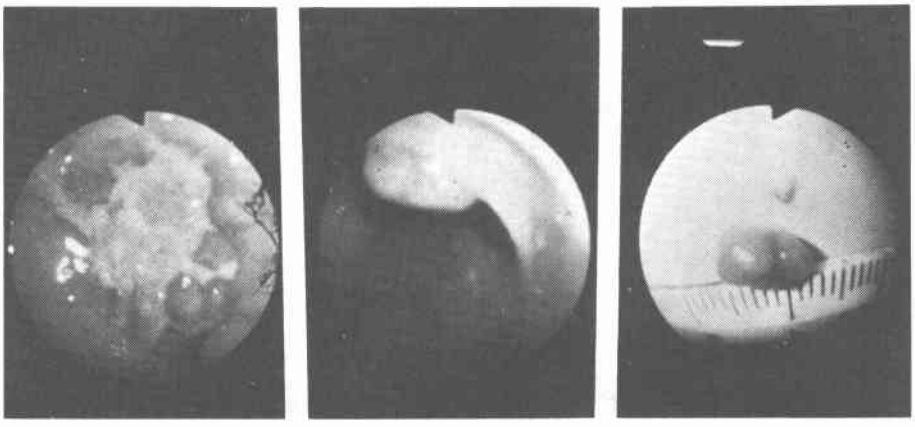

図7　ポリープに認めた異型腺管

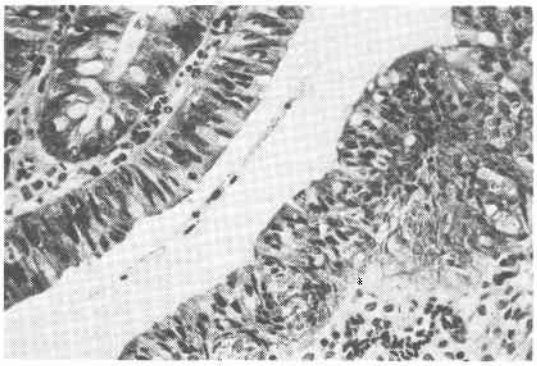

病理組織学的所見：ポリープ粘膜は腺腫様で，その一部では核の配列が高度に乱れ，偽重層化した上皮が表面をおおっている．核はヘマトキシリンに濃染し，その形状も多様で異型性が強い．しかしこの異型腺管以外に明らかな癌性変化はみられなかった(図7)．また，ポリープとは別の領域では粘膜表層の脱落(潰瘍)，肉芽組織の形成がみられ，その中に再生性の腺管が見出された．肉芽組織表層にはヘマトキシリンに濃染する核を有した細胞が不規則に配列し，再生上皮と考えられた．これらの所見はUCの活動期に相当するものと思われた．

入院後経過：サラゾピリン，プレドニンによる治療で下痢，粘血便はほぼおさまり，現在経過観察中である．

考　察

UCより発癌するという報告はCrohn and Rosenburg (1925) が最初で，欧米では殆んど是認されている．UC発症後8～10年で発生し，20年で20～25%の患者が癌になり，25～30年でcumulative incidenceは30～40%になるといわれている．しかしすべてのUCの患者に均等に癌化の危険があるわけではない．本邦においては，著者らの1982年2月迄の集計でも22例(自験例1例を含む)と極めて少ない．これはもともと日本人に大腸の疾患が少ないことに加え，外国例に比べ長期観察例がまだ少ないことも一因となっているかもしれない[2]．UCを母地に癌が発生しやすい条件として，① 全大腸炎型，② 10年以上の経過，③ 初回の発作が激しかったもの，また慢性持続型のものが挙げられる．症例1においてはUCの正確な発症時期は不明であるが，少なくとも①②を満足せず，典型例とはいいがたい．ただ左側大腸炎は全大腸炎の場合より10年遅れてriskが生じると考えられ，また10年以内でも低率ではあるがriskは存在するといわれている[1)3)]．しかし，本症例ではUCの癌化に特徴的な周囲粘膜の前癌性変化 (precancerous change)[4)]が伴っておらず，UCに直腸癌が合併したとは言えるものの，UCよりの癌化と断定するには問題があると思われる．ただ癌周囲に潰瘍，ポリープを認め，炎症性変化もあることから，潰瘍面の真性ポリープへ転化，あるいは炎症と潰瘍形成のくり返しが粘膜の改築をうながし，その過程における突然変異として癌の発生をみたという説明は出来るかもしれない．しかし，両者の因果関係はなお明らかでない．

症例2は潰瘍に隣接したポリープにdysplasiaを認めた．Riddell[4)]によればprecancerous changeは，① adenomatous change, ② basal cell change, ③ in-situ anaplasia, ④ clear cell change, ⑤ pancellular changeに分けられ，①②がもっとも多いといっている．前癌病変の出現頻度は報告者により異なるが，66～87%で[5)6)]，severe dysplasiaを認めた例に癌合併率が高い．しかし，前癌病変がみられた症例に必ず癌が合併するとは限らない．また前癌病変と再生性異型との鑑別が重要で，活動性炎症のある粘膜内に認められた異型腺管はprecancerous changeと判定しない方がよいといわれている[7)]．それでは症例2のdysplasiaは確実に癌化するのかどうか，潰瘍に隣接しているとはいえ，UCの発症時期から考え，はたして2年という短期間でUCからこのdysplasiaが生じたのか，あるいは腺腫性ポリープから生じたのか，前癌病変の真の自然史が詳しく判明していない現在，断言はできない．しかし，中等度～高度の異型腺管が証明されたら，腸切除の適応であるとするNugentら[8)]の主張など，ここ数年欧米諸国に拡っている予防的切除という意見も考慮し，cancer riskは高いと考えられるので，今後も追跡調査を行いたい．

つぎに本邦報告例を検討すると，組織学的に十分信頼性のあるUCの癌化例は数例しかなく[9)10)]，他はわれわれの症例のように癌化とするには問題点があり，また偶発的な併存例も多い様に思われる．ただUCにおける癌の発生は潜行性で診断がつきにくいこと，進行が早く生存率が低いこと，われわれの症例のごとく早期でも癌合併があること，多中心性のこともあることなどから，積極的な生検あるいはpolypectomyでUCの癌合併を早期に予知すべきであるということを強調したい．

おわりに

UCで治療経過中，早期に直腸癌を合併した例，および潰瘍に隣接したポリープから前癌病変を認めた症例を報告し，最近増えてきたUCに対し，発癌との因果関係について文献的考察を加え報告した．

文　献

1) Mottett NK: Histopathologic specturm of regional enteritis and ulcerative colitis, philadelphia, W.B.Saunders, C.O., 1971, p217—235
2) 松永藤雄，吉田　豊，岡本勝博ほか：潰瘍性大腸炎と癌．内科　16：1077—1081，1965
3) Edwards FC, Truelove SC: The course and prognosis of ulcerative colitis, Gut 5：1—22, 1964
4) Riddell RH: The precarcinomatous phage of ulcerative colitis in current topics in pathology, Edited by BV Morson, Berlin, Springer-Verlag, 1966, p179—219
5) Dobbins WO: Current status of the precancer lesion in ulcerative colitis, Gastroenterology 73：1431—1433，1977
6) Riddell RH, Morson BC: Value of sigmoidoscophy andbiopsy in detection of carcinoma and premalignant change in ulcerative colitis. Gut 20：575—580，1979
7) Morson BC, Dawson IMP: Gastrointestinal pathology, Oxford, Blackwell, 1979, p534—542
8) Nugent FW, Haggitt RC, Colcher H et al.: Malignant potential of chronic ulcerative colitis. Gastroenterology 76：1—5，1979
9) 坂本栄一，相良正彦，上村志伸ほか：潰瘍性大腸炎を母地として発生した直腸癌の1例．胃と腸 13：1113—1122，1978
10) 島　健，崎原英夫，小林春秋男ほか：癌性変化の認められた潰瘍性大腸炎の1例．日本大腸肛門病会誌　22：29—30，1969