日消外会誌　16（1）：123～126，1983年

卒後教育セミナー 1

早期胃癌（A, AM, M 領域癌）

秋田大学第1外科
高橋　俊雄　　河野　研一　　山口　俊晴
伊藤　順造　　小棚木　均　　谷　　充

SURGICAL TREATMENT FOR EARLY GASTRIC CANCER

Toshio TAKAHASHI, Kenichi KOHNO, Toshiharu YAMAGUCHI, Junzo ITO, Hitoshi KOTANAGI and Mitsuru TANI
lst Department of Surgery, School of Medicine, Akita University

索引用語：早期胃癌，幽門側胃切除術，リンパ節郭清

はじめに

近年，全胃癌に対する早期胃癌の頻度は各施設とも著しく増加した．教室でも昭和46年4月から昭和56年3月までの10年間に330例の早期胃癌を経験したが，これは同期間の切除胃癌807例の40.9%に相当する（**表1**）．これら早期胃癌の占居部位をみるとA, M 領域が大多数を占め（**表2**），早期胃癌の切除術式としては幽門側胃切除が行われることが最も多い．したがって，早期胃癌に対する幽門側胃切除は今日，消化器外科においては最も日常的かつ基本的手術ということができよう．

さて，早期癌の術後5年，10年遠隔成績は図1に示すごとく94.7%とかなり良好ではあるが，まれに再発例もみられる．これらが不十分な手術によってひき起こされる再発であることは決して許されない．しかし一方，不必要な過大侵襲によって生命を脅したり，術後患者の社会復帰を妨げるような合併症を起こすようなことがあってはならない．

表1　切除胃癌に占める早期胃癌の割合（年代別推移）

年代	切除胃癌総数	早期胃癌	%
46年～48年	161	45	(28.0%)
49年～51年3月	181	72	(39.8%)
51年4月～53年	190	79	(41.6%)
54年～56年	275	134	(48.7%)
計	807	330	(40.9%)

（秋田大学第1外科）

表2　早期胃癌病巣の占居部位

部位	A	M	C	計
例数	192 (58.2%)	124 (37.5%)	14 (4.2%)	330
	316 (95.7%)			

図1　早期胃癌術後生存率

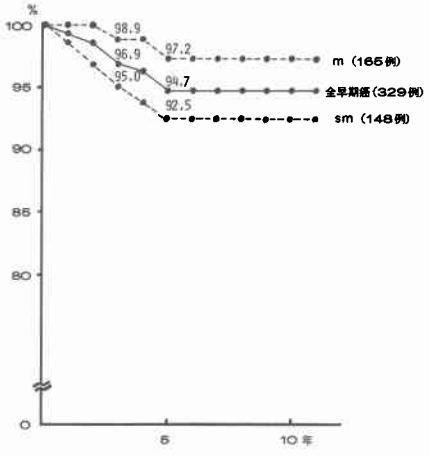

本稿ではA, AM, M 領域の早期胃癌に対し，日常われわれが行っている幽門側胃切除術に対する基本方針と，その根拠について述べてみたい．

I. A, AM, M 領域早期胃癌に対する手術の基本方針とその根拠

1. 胃切除範囲

幽門側胃亜全摘出術（4/5切除）を原則とする．

根拠：(1) 第1群リンパ節および大・小網を切除胃と共に *en bloc* として除去する．

早期胃癌のリンパ節転移の大部分は胃に近接した第

＊ 第1回卒後教育セミナー・胃癌の占居部位，深達度，拡がりよりみた手術方法の選択とその根拠―根治手術を中心として―

1群リンパ節までであり，このリンパ節の確実な郭清が早期胃癌手術では最も重要なポイントの1つである．胃の約4/5を切除する胃亜全摘術では噴門下リンパ節①を下方にそぎ下すことによって，①，③，(4sb)，(4d)は確実に胃と共に除去される．短胃動脈に沿う(4sa）は除去されないが，下部早期胃癌ではこの部への転移はきわめてまれであり，毎常郭清する必要はないものと考えている．(4sa）に転移のある場合はむしろ近位胃切除術あるいは胃全摘術を行うべきと考えている．

（2）多発癌の取残しを防止する．

早期胃癌では多発癌が7～10%に認められることが知られている[1)2)]．われわれの検索でも**図2**に示すごとく330例中26例（7.9%）が多発癌であった．2重癌22例，3重癌3例，4重癌1例である．これらの癌の占拠部位をみると，そのほとんどが主癌巣の多発する胃角部から5cm以内に集中し，胃亜全摘によって切除可能な領域に存在していた[3)]．多発癌とくにII b型早期胃癌や3重癌，4重癌などをすべて術前あるいは術中胃内検索によって確実に診断し得るとは限らない．われわれの多発胃癌26症例57病変でも13病変（22.8%）は，術前見落し病変であり切除標本の検索により副癌巣が見出されたものであった．胃亜全摘術を行うことによって，術前，術中に発見し得なかったこれらの副癌巣のほとんどは除去可能であると考えられる．

（3）cancer high risk 粘膜を除去する．

胃癌の発生した胃粘膜には前述のごとく胃癌が多発しやすく，また胃癌組織発生と関連があるといわれる腸上皮化生も少なくない[4)]．また，早期胃癌で切除された胃粘膜を詳細な全割病理学的検索すると，胃癌の芽ともいうべき微小なII b型早期癌巣が発見されるという報告もみられる[5)]．さらに実験胃癌においてもcarcinogenに曝露された胃粘膜には，carcinogenの投与を中止しても後日，胃癌が多発することが知られている[6)]．このような観点からすると，胃癌の発生した胃粘膜はcancer high risk 粘膜と考えることができよう．胃亜全摘によってこれらの癌好発粘膜を除去することは，残胃癌発生の予防にも重要な術式ではないかと考えられる．

2．リンパ節郭清範囲

第2群リンパ節郭清を行うR_2手術を原則とする．

根拠：早期胃癌でもリンパ節転移がm癌で約5%，sm癌で約20%，早期胃癌（m＋sm癌）で約10%に認められたとの報告が多い[2)7)]．教室の早期胃癌についてみても表3に示すごとく，m癌で3.2%，sm癌で16.9%，全早期胃癌の9.9%にリンパ節転移が認められた．このうち第2群リンパ節まで転移の認められたものはm癌ではなかったが，sm癌では5.4%，早期胃癌全体では2.6%であった．多くの他の施設の報告をみても早期胃癌の第2群リンパ節転移率はほぼ同率であり，早期胃癌でも第2群リンパ節まで郭清するR_2手術が必要であることが判る．ここで以前にR_1手術が行われた術後遠隔成績について簡単に触れてみたい[8)]．教室の前身秋田県立中央病院および大学移管の初期には早期胃癌に対しては全例No. 8, 9あるいはNo. 10, 11のリンパ節郭清を行わないR_1手術が行われていた．昭和41年4月から昭和55年3月までの10年間に191例の早期胃癌がこのようなR_1手術を受けたが，その5年生存例は170例（直接法・粗5年生存率89%）とR_2手術が行われている他施設に比べ必ずしも不良ではない．しかし，これを癌再発12例についてみると，5例がリンパ節再発であった．これら5例のうち，2例はn_1(＋)，他の2例は粘膜下層リンパ管侵襲陽性ly_1であった．したがって，この4例では手術の時点ですでに第2群あるいはそれより遠位のリンパ節あるいはリンパ管に癌細胞が存在していたと考えられ，十分なリンパ節郭清が行われていればこれらの再発は防止し得たかも知れない．ちなみに昭和54年4月以降R_2手術を行っているが，現在までのところリンパ節再発は経験していない．以上のような事実からも早期胃癌といえどもR_2手術が必要であると考えられる．

第3群リンパ節転移の報告もあるが[9)10)]，早期胃癌

図2　多発胃癌の占居部位および頻度

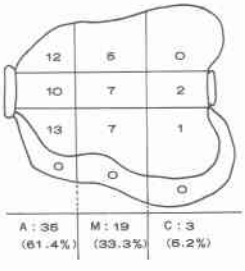

多発胃癌 / 早期胃癌 = 26例 / 330例 = 7.9%

2重癌　22例
3重癌　3〃
4重癌　1〃
(57病変)

表3　早期胃癌のリンパ節転移

	例数	n_1(＋)	n_2(＋)
m癌	156	5 (3.2%)	0
sm癌	148	25 (16.9%)	8 (5.4%)
計	304	30 (9.9%)	8 (2.6%)

では一般にはまれであり，通常はR_2手術で十分であると考えている．しかし，明らかに第2群リンパ節に転移のある場合やA領域sm癌などにはNo. 12リンパ節郭清や必要に応じた第3群リンパ節郭清も必要であると考えている．

つぎに，すべての症例に画一的にR_2手術を行うべきかどうかについては問題のあるところである．隆起型m癌，平坦型m癌では転移はないとの報告も多い[2)7)]ので，隆起型，平坦型で明らかに深達度がm癌と判明している場合は，R_1手術も可能であろう．しかし，深達度の判定は必ずしも容易でなく，また多数例の中には隆起型，平坦型m癌でも転移例があるとの報告もあり[11)]，われわれはこのような癌に対してもR_2手術を原則としている．

いずれにしても，リンパ節転移のある例では，**図3**に示すごとく術後予後が良くないので，十分なリンパ節郭清が必要であり，術後の癌化学療法も考慮すべきと考えている．

3．網膜・漿膜切離範囲

大網・小網は全摘する．漿膜切離は右側のみの横行結腸間膜前葉と膵被膜剝離を行う．

根拠：(1) 癌が胃漿膜に達していないS_0症例でも，組織学的に詳細に観察すると大・小網には癌細胞が証明される．

癌が胃漿膜面に浸潤するときわめて高率に網膜に癌浸潤が存在し，胃癌手術に際しては広範囲網膜切除が不可欠であることは，すでに1950年代に武藤（完）らにより明らかにされ[12)]，網膜広範切除は胃癌手術の基本操作として広く行われてきた．同時に武藤は癌が胃漿膜面に達していない場合でも，大・小網を詳細に検索したところ，**表4**に示すごとくsm癌で6.9%，pm癌で34.2%の高率に癌浸潤がみられたと報告し，これらはおそらくリンパ行性に転移したと推論している．その後，網膜転移に関するこのような詳細な研究は少ないが，われわれも実験的に検討した結果，網膜は腹腔内では最も早期に癌浸潤をうける組織であることが判った[13)]．

以上のような根拠で早期胃癌でも大網・小網の全摘除を行う．

(2) 漿膜切離はリンパ節No. 6郭清のための盲嚢右側翻転部すなわち右側のみの横行結腸間膜前葉切離と，No. 8, 9. 11リンパ節郭清のための膵被膜の切離にとどめる．

胃漿膜面に癌浸潤のない早期胃癌では，他臓器漿膜への癌浸潤もない．漿膜欠損部位や外科的手術創には癌細胞が着床・増殖しやすいことが基礎的にも臨床的にも明らかにされている．手術創への癌転移，吻合部再発などがよい例である．このような観点から早期胃癌においては進行癌で行うような広範囲なBursectomyはむしろ害あって利なしと考えている．しかし，No. 6, 8, 9のリンパ節をリンパ管も含めて*en bloc*に切離するためには，前述のごとき漿膜切離は必要と考えられる．

4．再建法

Billroth I法による再建を原則とする．

根拠：(1) 食物通過が生理的経路である．Billroth I法は，食物が生理的経路を通るため消化管ホルモン分泌もほぼ正常であり，Billroth II法より種々の点で生理的であるといわれている．再建法は可能な限りblind loopのあるBillroth II法よりBillroth I法が

図3　早期胃癌術後リンパ節転移有無別生存率

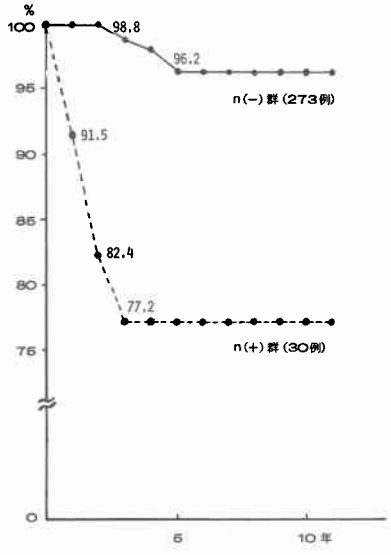

表4　主腫瘍の癌組織深達度と網膜癌播種との関係（武藤）

癌胃壁深達度	網膜癌播種			
	小網のみ	大網のみ	大・小網	計
m～sm癌　29例	2(6.9)	0(0)	0(0)	2(6.9)
pm癌　111例	13(11.7)	12(10.8)	13(11.7)	38(34.2)
ps(+)癌 503例	107(21.3)	49(9.7)	304(60.4)	460(91.5)

( )内は%

望ましいと考えられる．

(2) 術後長期観察でBillroth II法より合併症が少ない．

早期胃癌はそのほとんどが永久治癒し，術前同様の社会復帰が要求される．患者は術前ほとんど無症状のものが多いので，術後愁訴は重要な問題である．われわれはこのような観点から，早期胃癌術後患者についてアンケート調査を行った．教室では昭和46年4月から昭和51年3月までの前期5年間はBillroth II法，昭和51年4月から56年3月まではBillroth I法による再建を行っているので，両者を比較検討した．食物摂取量，ダンピング症状，体重増加率，手術の満足度などでは両者に有意の差は認められなかったが，術後癒着性イレウス様症状の発現率は，**表5**のごとくBillroth II法がBillroth I法の約3倍の発生率であった．

表5　早期胃癌術式別の術後癒着性イレウス症状の発生頻度（アンケート調査による）

	腸閉塞と診断されたことがある
B I	3/87 (3.4%)
B II	9/88 (10.2%)
胃全摘	0/9 (0%)

以上のような理由から，早期胃癌手術の再建法としてはBillroth I法を原則としているが，Billroth I法に固執している訳ではなく，吻合部に強い緊張のかかる場合などにはBillroth II法で再建することにしている．

II．早期胃癌術後再発防止のための術前・術中精査法

1．十分な術前胃内視鏡検査

早期胃癌では多発癌が多いことは前述したが，残胃に副癌巣を残さないよう主病巣のみならず，残胃となるべきproximalを内視鏡を反転させて十分に精査する．術中胃切開によっては，微小な副癌巣の発見は必ずしも容易でなく，むしろ内視鏡による検索の方が有利である．また同時に，癌巣と切離線との距離が十分であることを確かめておく．

2．開腹時の腹腔内精査

肝転移，リンパ節転移，腹膜播種性転移の有無をまず検索する．早期胃癌でも隆起型では肝転移のある場合があるので注意せねばならない．単発性なら切除した方が良い．つぎに，胃病巣の触診を行うが，早期胃癌とくにm癌では触れないことが多い．腫瘤が容易に触知する場合は早期胃癌類似進行癌のことが多く，進行癌として手術を行った方が無難である．

癌巣と切離予定線との距離が少ないと考えられる時には，胃切開を行い3cm以下の場合には近位胃切除術または胃全摘術に術式を変更すべきである．

3．切除胃，残胃の精査

胃切除後は直ちに摘出胃を開き，切離断端より十分癌巣が離れていることを確かめる．怪しい時には残胃の精査と同時に迅速組織診を行い，不十分と判明すれば，胃全摘術を行う．

文　献

1) 久保明良，藤井　彰，西　満正ほか：多発早期胃癌について．胃と腸　3：1497—1506，1968
2) 神前五郎，岩永　剛，吉河　洋：早期胃癌の治療成績と遠隔成績 外科治療　39：674—678，1978
3) 伊藤順造，高橋俊雄：多発早期胃癌からみた胃切除線の検討．外科診療　24：992—995，1982
4) 中村恭一：胃癌の病理—微小癌と組織発生—．金芳堂，京都，1972
5) 山道　昇，斉藤大三，板橋正幸ほか：表面平担型(IIb型)早期胃癌77例の臨床病理学的検討．第39回胃癌研究会，1982
6) Sugimura T, Tanaka N, Kawachi T et al.: Production of stomach cancer in dog by N-methyl-N'-nitro-N-nitrosoguanidine. GANN 62：67—68，1971
7) 広田映五，海上雅光，板橋正幸ほか：早期胃癌の病理：病理形態と予後，消外　4：295—300，1981
8) 成沢富雄，河野研一，山口俊晴ほか：R_1手術早期胃癌76例の5年遠隔成績とその是非の検討．癌の臨　23：1223—1226，1977
9) 西　満正，川路高衛，野村秀洋：早期胃癌の治療—手術の原則とその問題点．外科診療　18：1162—1169，1976
10) 高木国夫，中田一也：早期胃癌におけるリンパ節転移と遠隔成績，臨外　31：17—19，1976
11) 太田博俊，高木国夫，大橋一郎：早期胃癌1000例の検討—肉眼分類を中心に—．日消外会誌　13：619，1980
12) 武藤完雄：外科からみた胃癌．金原出版，1963，p49—53
13) 河野研一，山口俊晴，高橋俊雄：腹膜播種性転移の成立機序におけるリンパ系の役割，秋田医　6：：135—137，1979