日消外会誌　16（1）：132～136，1983年

卒後教育セミナー 3

Stage II, III 胃癌の占居部位，深達度，拡がりよりみた手術方法の選択とその根拠

横浜市立大学第1外科
五島　英迪　　小泉　博義　　天野　富薫
藤本　泰則　　今田　敏夫　　田村　　聡
神奈川県立成人病センター外科
田　村　暢　男　　岡　　本　　堯
本　橋　久　彦　　西連寺　意　勲

SELECTION AND THE BASIC GROUND OF SURGICAL PROCEDURE OF GASTRIC CANCER IN STAGE II AND III —WITH RELATION TO LOCATION, INVASION AND SPREAD OF THE CANCER—

Hidemichi GOTO, Hiroyoshi KOIZUMI, Tomishige AMANO, Yasunori FUJIMOTO, Toshio IMADA and Satoshi TAMURA
Yokohama City University Schoole of Medicine lst surgical Department
Nobuo TAMURA, Takashi OKAMOTO, Hisahiko MOTOHASHI and Motonori SAIRENJI
Kanagawa Medical Center for Adult. Surgical Department

はじめに

胃癌の根治手術の際に次の2点を一般的な原則としている．

1）胃・浸潤臓器・所属リンパ組織を一塊として取り去ること（*en bloc operation*）

2）R_2の定型的手術を行う．すなわちC領域癌にはAppleby方式による胃全摘[1)5)]，または噴門側切除[4)7)]，A・M領域癌には幽門側亜全摘術

手術方法の選択については，深達度，拡がり，リンパ節転移情況から考察する．

1. 対象症例

1972年より1976年までの間に，横浜市立大学第一外科と，神奈川県立成人病センターで行われた，治癒切除症例のうち，STAGE II, III の383例を対象とした．IIが80例，IIIが303例で，進行症例が多い．占居部位はC領域60例，AおよびM領域323例で，下部胃癌が多い．

対象症例の手術々式は，幽門側切除248例，Appleby方式による胃全摘92例，同じく噴門側切除6例でAppleby方式によらない．胃全摘および噴切はそれぞれ34例，3例である．

2. C領域の癌

手術的に特殊な問題を有しているC領域に関しては，1）幽門側切除か全摘か，2）開腹か開胸か，3）深達度とリンパ節転移，4）Appleby方式の適応の有無，5）再建方法をどうするか，などの点について考慮しなければならない．

まず，癌の口側先進部の位置によって手術方針が変ることについて解説する．

（その1）先進部が，食道胃接際部（ECJ）ぎりぎりにある場合である（図1），この癌が，限局型か，浸潤型かによって術式が変るのだが，まず限局型である場合，粘膜側の肉眼的悪性限界に加えて安全域（癌浸潤予想範囲）を約20mmみておかねばならず，さらに，手術操作に用うる距離25mm（手術の功拙により異るが）を加え，ECJより45mmは，絶対に露出し，手術視野になければならない距離である．それでは，開腹のみで，この必要距離が満足されるかどうか，経験的に開腹による露出食道長は，約50mmであり，切除可能域は25mmである．したがって限局型では開腹で手

* 第1回卒後教育セミナー・胃癌の占居部位，深達度，拡がりよりみた手術方法の選択とその根拠—根治手術を中心として—

図1　C癌先進部の状態と手術方針（その1）

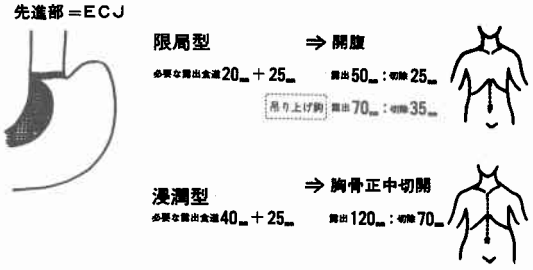

術可能ということになるが，吊りあげ鉤（森岡式あるいは横市大改良型）を使えば，露出食道70mm，切除可能35mmを得ることができて，大変に手術が楽であるので，是非推奨したい．一方，浸潤型になると，必要長は，安全域を40mmに拡げねばならないので，65mmとなり，吊り上げ鉤を用られば，開腹のみで辛うじて可能となるが，楽に手術をするには，胸骨正中切開がよい．これによって，露出食道120mm，切除可能70mmを得ることができる．

（その2）先進部がECJを2cm越えていた場合は，どうするか(図2)．限局型では，20mm進展によって65mmの必要距離であるので，胸骨正中切開でよい[8]．また浸潤型である場合にはさらに20mm多く必要となり，85mmの露出，60mmの切除が必要で，胸骨切中切開でも可能ではあるが，縦隔の奥の方での吻合操作が強いられるので，あまり楽な手術ではなくなる．この場合には，左開胸，経横隔膜切開か，左開胸開腹をした方がよい，開胸すれば，食道露出140mm，切除可能80mmが得られるよう．この際，なるべくならば，開胸開腹よりも経横隔膜切開の方が，術後の疼痛もなく，呼吸管理も楽であるので，すすめたい術式であるが，右側の操作がやややり難い面がある．

（その3）先進部が，ECJを40mm越えている場合である(図3)．限局型の必要食道は85mmであるから，

図2　C癌先進部の状態と手術方針（その2）

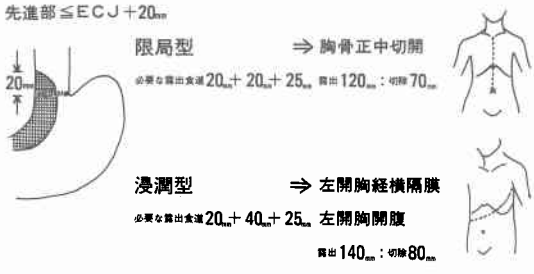

図3　C癌先進部の状態と手術方針（その3）

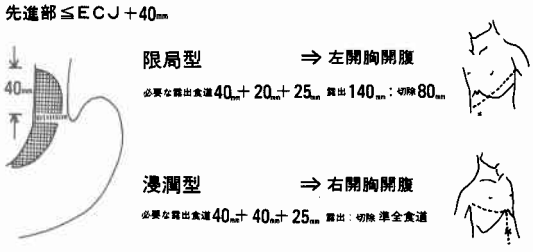

左側の開胸で切除可能であるが，浸潤型では，105mmが必要となり，80mm以上を切除しなければならないので，左開胸では切除可能域ぎりぎりであり，心の圧迫など，手術操作上の障害が多くなるので，無理をせず，これ以上の口側進展がある場合には，右開胸によって，準全食道切除をすべきであろう．これだけ長く進展する胃癌は，食道周辺のリンパ経路侵襲も少くはないので，充分な視野の下での合併切除が予想されよう．

以上はC領域癌のアプローチについて述べたが，次に切除方法を述べる．

C領域にある癌に対しては，根治可能な場合，一般状態の許す限り，Appleby方式を採用している[1]．C癌の唯一の完全R_2手術が，この方式であると考えているからである[5]．その多くは，胃全摘であるが，幽門上あるいは下のリンパ節転移の情況によっては，噴門側切除をすることもあり得る[4]．

またこの領域癌では，9，10，11番の転移の頻度が高いし，9番では，ヤツガシラ様にがっちりと腹腔動脈幹をとり巻いている進行例を見かける．ここさえとれれば，肉眼的には一応治癒切除になし得るのだが，と思う症例も多々ある．このような時には，Appleby による．腹腔動脈切りを是非すすめたい(図4)．この大動脈から腹腔動脈が出る部分は，後腹膜との間に疎

図4　腹腔動脈リンパ節の郭清

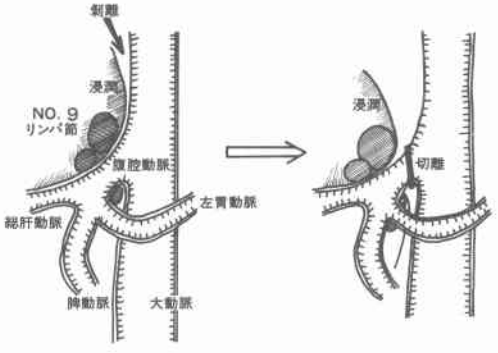

な組織があり，どんな大きな，また多数の9番転移があっても，このspaceに浸潤している例は，ほとんどみていない，すなわちこのspaceで，腹腔動脈をしごくようにすれば，5～10mmの根幹は必ず得られるものであるので，リンパ節は根こそぎ切除可能となる．

またこのC領域癌手術の5年生存率は，stage I 87.5%，stage II 83.3%，stage III 42.6%，stage IV 4.2%であり，おしなべて38.0%と低率である．しかし，stage IIだけは，きわめて良好な成績となっている．stage IIは，nの要因でIIとなっている症例が多い．すなわちn_1（＋）例が多く，これに対して，Appleby切除がなされ，絶対治癒切除となるために5生率も延びているものと考える．Sの要因に対しては，Appleby方式は，あまり有効とはいえないのである．このことは，同じ5生率と，深達度とリンパ節転移からみた**表1**によってあきらかとなる．stage II, IIIの間で，ssrとseが一つの境目になるが，この間で生存率に対する影響はあまりなく，もう一つの境界であるn_1（＋）とn_2（＋）との間の落差がきわめて大きいのである．

すなわちstage IIのC癌は，より広範な郭清をなすこと，stage IIIのC癌は，seからseiへの過程を周囲浸潤合併切除あるいは郭清によって最小限に食いとめることが成績向上につながるものと考える．ここに*en bloc* operationの意義がある．

表1　C領域癌5年生存率　深達度・リンパ節転移別　61例

	n_0	n_1(+)	n_2(+)
m　sm	—	1/1 100.0%	—
pm	—	2/3 66.7%	0/2 0%
ssα ssβ	—	0/1 0%	—
ssγ	1/2 50.0%	4/6 66.7%	0/1 0%
se	6/9 66.7%	9/22 40.9%	2/14 14.3%

3. AおよびM領域の癌

対象症例全体の5年生存率を占拠部位別にみると（**表2**），M, A, Cの順に生存率がよいのであるが，MおよびA癌は，stage II, IIIが低率である．この点を深達度とリンパ節転移の関係からみると（**表3**），pm以上のいわゆる初期癌であってもn_1（＋），n_2（＋）例が，きわめて多いことがわかる，またstage IIIでは，ssγ以下になると成績が極端に悪くなる．すなわちAおよびMにあっては，早期癌とされる症例に対しても，R_2の手術をきっちりと行い，nに充分注意する必要があるし，またstage IIIでは，ps（＋）症例の取り扱いを慎重にする必要がある．

表2　対象症例5年生存率　占居部位stage別

	C領域癌	M領域癌	A領域癌	計
I	87.5%	100.0%	92.3%	95.2%
II	83.3%	77.8%	75.9%	76.3%
III	42.6%	47.5%	48.0%	46.9%
IV	4.2%	2.9%	4.3%	3.8%
計	38.0%	53.0%	47.8%	48.4%

表3　A領域癌5年生存率　深達度・リンパ節転移別　168例

	n_0	n_1(+)	n_2(+)
m　sm	—	11/13 84.6%	3/4 75.0%
pm	—	6/9 66.7%	2/8 25.0%
ssα ssβ	—	6/7 85.7%	4/6 66.7%
ssγ	5/7 71.4%	5/7 71.4%	3/11 27.3%
se	14/24 58.3%	16/42 38.1%	8/31 25.8%

A, M症に対して，これまで行ってきた術式では，10，11番の郭清について，不充分なR_2であったので，次のように変更しつつある．

従来，右のkocher's maneuverから開始して，左胃動脈を切離する時点までは，膵被膜と共に，胃を左方へ翻転し，右から左への郭清を行っている．ここで，視野を左に変え，胃脾靱帯の処理から，脾門部の郭清に移るのである．しかしこのように胃をそのままにして脾門部の郭清をすることが，大変無理があるのではないかと思えてきた．右から膵被膜を膵尾側まで剝離した時点で，胃を切り離しておけば，その蔭にある10，11番はきわめてあきらかになるので，郭清し易いことに気づき，大網の処理をする前に，胃を切ってしまうことを試み，大変具合がよい．こうしてR_2が少しでも完全に近くなればと思うのであるが，実はまだまだ不充分で，膵尾合切の効果までは程遠いと考える．しかし，Sに関しては，stage II, IIIまでである限りは，C領域を除けば，周辺腹膜をも含めて切除しえていると思っている．

4. 胃癌手術標本の病理組織からみた，胃癌手術の考按

胃癌手術成績の評価[2)3)6)]は，リンパ節の転移率，転移度によって影響されるが，それは，そこにあるリンパ節が充分取りえているものとしての評価であって，当然存在し除去されているべきリンパ節が，取られていない，あるいは取られていても，転移の存在が確認さ

れないときは，成績の上で大きな差が出るであろう．

われわれにはリンパ節の検索について3つの変遷がある．最初は取扱い規約通り，切除組織から1つ1つのリンパ節をつまみ出していた．次にこうして余った大小網を再び集めてスライスに切って見たところ，かなりな数の見落し，拾い残しがあることがわかった．第3はこれらの見落しをなくすために，切除標本をメチレンブラウホルマリン溶液に漬けて，リンパ節が小さいものまでよく染るような工夫が行われ，現在，すべての癌手術の整理に利用している．この方式では，従来の約3倍，平均98個のリンパ節を剔出することができる，たとえば径3mm程度のものは従来剔除されなかったし，転移は大方ないものとされてきたが，この方法では，この程度の大きさのものが多数剔除され，しかもその1/3は転移陽性であることがわかっている（**図5**）．

この様な数の多い微少転移を無視して，転移情況から手術方法までをうんぬんしてきたとは，大変な誤りであったような気がするのである．とくにsurgical marginである切離血管の根部でも，転移陰性とされたものに沢山の小さな転移が見つかったり，10，11番を懸命に郭清し，全く転移はないと思った途端に出血し，やむなく膵脾合併切除したものをこの方法で整理すると，多数の転移が脾門，膵尾に見つかってしまった．このような例は限りなくあるのである．肉眼的判断の限界であろう．従来の方法で治癒切除にした症例は，すべて洗い直さねばならない．

さて，“見えないところにも癌の転移は沢山あるのだ”という実証は，根治手術の名にとって，きわめて悲観的である．目に見えないオバケを追って懸命にリンパ節を追いかけることは漫画的である．ここで，“あきらめの手術”が提唱されよう．全てあきらめて放置するわけではない．眼に見えるものを取り，きまったところで，きまった切除をするという，あたりまえの方法である．それ以上は郭清と称してやみくもに組織を拾い取りする必要はない，きまったところというのは，右胃動脈，右胃大網動脈，左胃大網動脈，左胃動脈の四動脈の根部であり，きまった切除には，この4つのsurgical margin以内の組織を*en bloc*に一塊として取ることである．このような型にはまった手術をR_2の定型的手術と設定し，それ以上にリンパ節を追うことは自由であるが，そのためにR numberが上がることは考えられない，微少な転移を考えるときに，わずかな操作をつけ加えただけで治癒へ近づくとは思えないからである．したがってわれわれにはR_3の手術はない．

さらに，もう一つの問題がある．nではなくpの問題である．眼に見えないpが，メチレンブラウ染色法でクローズアップされてきたのである．胃切除，治癒切除109例の中に，このようなpが23例，21%に認められた（**表4**）．厳密には非治癒とされるべきであろう．そして，この見つかった頻度は，原病巣の漿膜露出の面積に比例するのである．もちろんsoでもpはあり得る．このような腹膜の微少病巣は，切除しなかった部分にも残っている可能性は充分ある．このような病巣が，治癒可能症例の腹膜再発として起因してくるのであろうか．大小網，腹膜なども定型的手術では充分な切除が考慮され，Bursektomy, *en bloc* operationなどの意義も充分考えなければならないと思っている．

図5　胃癌のリンパ節の大きさの分布

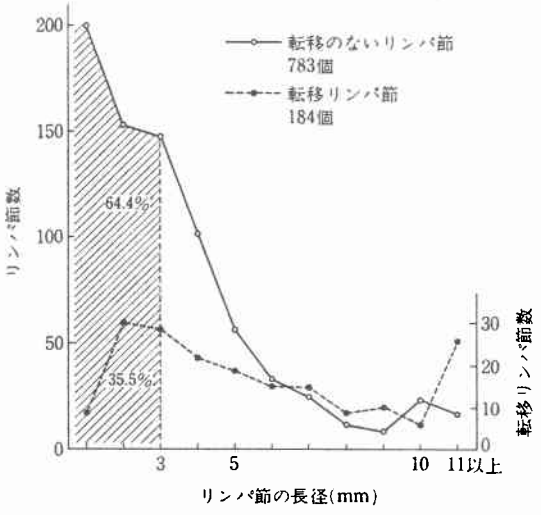

むすび

以上，胃癌stage II, IIIの手術方針について，若干の見解を述べた．われわれの検索方法によりリンパ節

表4　肉眼的漿膜露出面積（S_2）と組織学的腹膜播種（P）—治癒切除例—

		p (+)	p (−)	計
S^2 (cm^2)	0	2 (4%)	50	52
	～5	3 (14%)	18	21
	5～10	6 (55%)	5	11
	10～20	5 (38%)	8	13
	20～30	3 (38%)	5	8
	30～	4 (100%)	0	4
計		23 (21%)	86	109

横浜市大1外（56年1月）

や腹膜の微少癌巣の存在が，はっきりしてきた．治癒，非治癒手術の境目も危なくなってきている．したがって治癒，非治癒にかかわらず，手術は定型的 R_2 の手術を完全になすべく努力することが肝要であろう．その対象は，すべての胃癌である．Bursektomy, *en bloc* operation ももちろん意義あることである．具体的にはC領域では Appleby 手術が，A・M 領域では亜全摘手術がなされるわけであるが，これとても微少癌の存在を考えるときには，“あきらめの手術”である．あとは補助療法の出番である．

文　献

1) 和田達雄：胃癌拡大根治手術の適応．手術　21：117—122，1967
2) 古賀成昌，前田廸郎，橋本英宣ほか：胃癌術後成績の胃癌取扱い規約に基づく検討．外科　33：250—255，1971
3) 西　満正，中島聡総：胃癌の予後因子．外科　34：1148—1155，1972
4) 和田達雄，五島英廸，遠藤権三郎：Appleby 術式を応用した新しい噴門側切除術．外科診療　14：1347—1349，1972
5) 和田達雄：胃癌に対する Appleby 全摘除術の適応．外科　34：1137—1142，1972
6) 神前五郎，岩永　剛，古河　洋：胃癌．外科治療　32：175—182，1975
7) 五島英廸，和田達雄，小泉博義ほか：下部食道噴門癌の外科的治療．日消外会誌　9：126—131，1976
8) 五島英廸，赤池　信，富田康彦ほか：胸骨正中切開，腸管吻合器の応用．手術　34：37—43，1980