日消外会誌 16（5）：825～834，1483年

胃癌手術後10年以降の再発と異時性多発胃癌

福井医科大学第1外科
三輪晃一　中川原儀三
金沢大学医学部第2外科
沢　敏治　松葉　明　松木　伸夫
米村　豊　松本　俊彦　石黒　信彦
野口　昌邦　高島　茂樹　広野　禎介
高松　脩　宮崎　逸夫

RECURRENCE OF GASTRIC CANCER AND PRIMARY CANCER OF THE GASTRIC REMNANT WITH INTERVAL OF MORE THAN 10 YEARS AFTER THE INITIAL OPERATION

Koichi MIWA and Gizou NAKAGAWARA
Ist Surgery, Fukui Medical School
Toshiharu SAWA, Akira MATSUBA, Nobuo MATSUKI
Yutaka YONEMURA, Toshihiko MATSUMOTO, Nobuhiko ISHIGURO
Masakuni NOGUCHI, Shigeki TAKASHIMA, Teisuke HIRONO
Osamu TAKAMATSU and Itsuo MAYAZAKI
II nd Surgery, School of Medicine, Kanazawa University

胃癌手術後10年以降にみられた胃癌8症例に検討を加えた．切除胃癌占居部位は胃下部または中部で，術式は全例幽門側胃部分切除 R_1 であった．10年以降の胃癌8例のうち3例は切除胃癌の再発，5例は異時性多発胃癌と考えられた．再発3例の手術時年齢は20～30歳代の若年で，切除胃癌の肉眼型はIIcあるいはその進行型，組織型は未分化型であった．再発形式は2例が断端再発，1例が局所再発で，再発までの期間は10～11年であった．異時性多発胃癌5例の残胃の癌は，肉眼型は浸潤型4例，限局型1例，組織型は未分化型3例，分化型2例で，切除胃癌と異なる組織型はなかった．また残胃の癌診断までの期間は12～23年であった．

索引用語：胃癌晩期再発，胃切除後胃癌，胃癌断端再発，異時性多発胃癌，若年者胃癌

はじめに

胃癌手術後治癒したと判定できる期間は従来5年をもって可としてきたが，近年5年以降の再発もまれではないことが明らかとなってきた．すなわち，第27回胃癌研究会（1976年7月，東京）では「術後5年以上経過後再発した症例の検討」が主題として取り上げられ，この時の48施設のアンケート調査[1]では，5年以降の再発は全再発の8.6%を占めていた．

しかし，10年以降の再発ともなると少なく，同調査では3419例中33例，1.0%にすぎない．

このような10年以降の晩期再発では厳密な意味での胃癌再発，つまり切除胃癌の再発のほかに，残胃に新生あるいは残存した異時性多発胃癌の混入も含まれてこよう．本来，異時性多発胃癌は胃癌再発と厳格に区別すべきであるが，症例によっては鑑別困難でいずれとも決め難い場合もある．

本稿では胃癌手術後10年以降に胃癌のみられた症例を呈示し，その特徴や再発と異時性多発胃癌との鑑別などを中心に検討し，考察を加える．

胃癌手術後10年以降の胃癌

1．検索対象

1960年より1981年までに金沢大学第2外科で経験し

た胃癌手術後10年以降に胃癌のみられた8症例を対象とした．ほかに該当例が1例あったが，切除胃癌の組織学的再検索ができず今回の検索よりはずした．これら症例の10年以降の胃癌が診断された年度は1968年以降で，ことにここ5年以内が多い．

2．症例

自験症例の1覧は図1のごとくである．症例番号は胃癌手術より10年以降の胃癌診断までの期間の長いほうより順につけてある．

以下，主な症例について詳述する．

症例1：T.K.（81—135），56歳，女性．

1957年(33歳)，他院外科にて胃十二指腸潰瘍で幽門側胃部分切除術を受け，Billroth I 法で消化管再建を受けている．術後病理診断は胃癌であった．その後，1970年に子宮筋腫にて子宮摘除，さらに1975年に胆石で胆嚢摘除術を受けている．

1980年9月，右乳房腫瘤に気づき，試験切除で浸潤性髄様腺管癌と診断され，根治手術のため入院した．

患者の訴えは乳房腫瘤のほかに胆石手術以来の右季肋部痛があり，乳房切断術に先立って上部消化管精査が行われた．X線透視で，残胃の十二指腸吻合部近くの後壁より大弯にかけ陥凹性病変が発見され，内視鏡検査でIIcが疑われ，生検で印環細胞癌が証明された．

23年前の切除胃スケッチでは，病変は胃体部大弯の3.0×2.1cm大の陥凹性病変で，これを中心に5.5×4.0cm大の硬結があり，陥凹性病変は全周性に胃皺壁にとりかこまれていた(図2)．組織切片は潰瘍の中心を通る小弯に平行な1割面と，これに直交する1割面が作られており，組織像は印環細胞癌を含む低分化腺癌でss γ, INF γ, scirrhosum, ly_1, v_0, n_0, ow(−), aw(−)で，癌と口側切離断端の距離は3.6cmであった(図3)．

10月21日，右乳房切断術，次いで12月1日Appleby法による残胃全摘術を行った．

切除残胃肉眼所見は残胃の十二指腸吻合部近くの後壁より大弯にかけ2.5×2.4cm大の陥凹性病変があり，肉眼型はIIcと診断された．病変の肛門側境界は十二指腸に接していた(図4)．組織像は印環細胞癌pm, INF γ, ly_1, v_0, n_0, ow(−), aw(−)であった（図5）．

再切除後1年6月健在である．

図1　胃癌手術後10年以降の胃癌症例

No.	氏名	年性	切除胃癌				期間	10年以降の胃癌			外科治療予後
1	T. K. 81-135	33 女		Borr 3 por ssγ	ly_1 v_0 n_0	ow (−) 3.6cm	23年		IIc進行型 sig pm	ly_0 v_0 n_0	異時性多発胃癌	切除（治療） 1年6月生
2	T. K. 81-107	31 女		IIc por sm	ly_1 v_0 n (+)	ow (−) 4.6cm	17年		(Borr4) sig（生検）		異時性多発胃癌	非切除 2月死
3	T. K. 68-136	55 男		Borr 3 por pm	ly_1 v_0 n不明	ow (−) 6.0cm	16年		(Borr4) por（生検）		異時性多発胃癌	非切除 1月死
4	T. K. 74-143	59 女	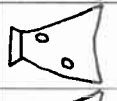	I.I pap.pap m.m	ly_0 v_0 n_0	ow (−) 2.5cm	12年		I.Borr 2 pap pap m.pm	ly_2 v_1 n (+)	異時性多発胃癌	切除（治療） 1年5月死
5	K. Y. 73-110	66 女		Borr 1 tub_2 pm	ly_0 v_0 n不明	ow (−) 4.5cm	12年		(Borr 3) tub_2 (生検)		異時性多発胃癌	非切除 3月死
6	T. Y. 81-38	33 女		IIc進行型 sig pm	ly_1 v_0 n (+)	ow (+) 0cm	11年		Borr 4 por se	（剖検）	残胃再発	非切除 4月死
7	H. N. 78-421	33 男	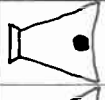	III+IIc por sm	ly_2 v_0 n (+)	ow (−) 1.2cm	10年		Borr 3 por se	ly_3 v_1 n (+)	残胃再発	切除（非治療） 1月死
8	T. K. 79-582	24 女		IIc進行型 por ssγ	ly_1 v_0 n (+)	ow (−) 1.7cm	10年	局所・腹膜 リンパ節・臓器	低分化型腺癌（剖検）		局所再発	非切除 1年2月死

図2　切除胃癌肉眼スケッチ（症例1，81—135）胃中部大弯 Borrmann 3型

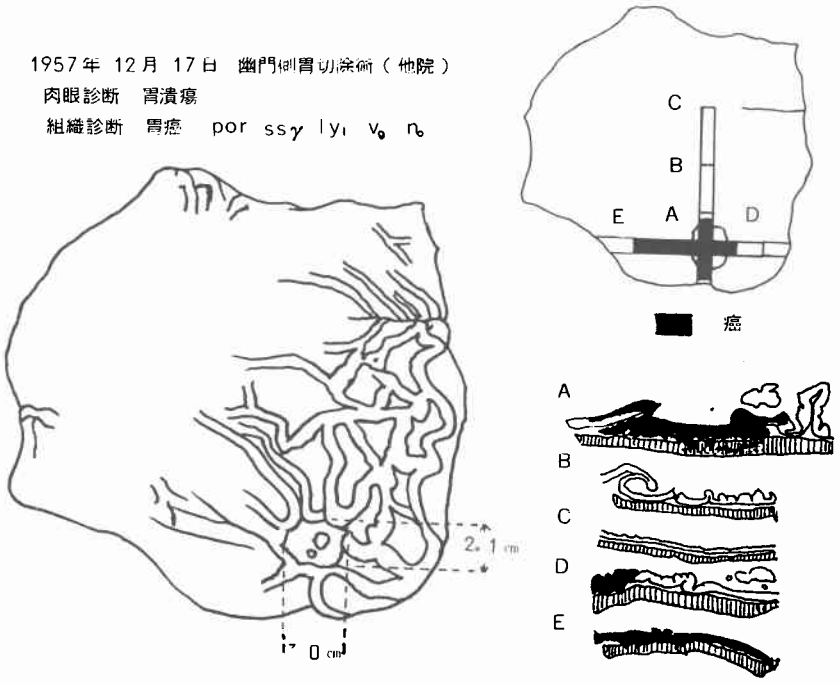

図3　切除胃癌組織像（症例1，81—135）印環細胞癌を混じる低分化腺癌.

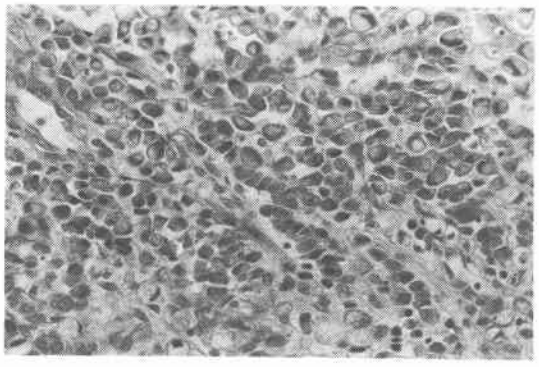

本例の残胃の癌の発生機序は胃切除後の期間が23年と長く，この期間にしては残胃の癌の深達度が pm と比較的浅いこと，切除胃癌の口側断端までの距離が3.6 cm と十分であることより，異時性多発胃癌と考えられる.

症例2：T.K.（81—107），48歳，女性.

1963年（31歳）幽門前庭部小弯の胃潰瘍の診断で，某院外科で幽門側胃部分切除術を受け Billroth I 法で再建されている.

切除胃肉眼所見は幽門前庭部小弯に占居する5×4 cm 大の IIc であった. 組織学的には印環細胞癌を混じる低分化腺癌で sm, ly_1, v_0, n(+)，2個，ow(−), aw(−) で，癌と口側断端の距離は4.6cm であった.

1980年4月より上腹部痛を認めるようになり，1981年1月当科に入院した. 残胃X線透視で残胃および噴門部は萎縮硬化しスキルスと診断され，内視鏡による残胃粘膜ビラン部よりの生検で印環細胞癌が証明された.

全身状態不良で手術できず，癌性腹膜炎が顕著となり，播種性血管内凝固症候群を起し1981年3月死亡した.

本例の残胃の癌は17年前の切除胃癌が切除断端までの距離が4.6cm と十分とられていることより断端癌遺残によるものとは思われない. また，リンパ節転移が証明されているが，リンパ節再発よりの残胃への癌波及は残胃粘膜に癌性ビランが認められることより考え難い. よって，異時性多発胃癌とするのが妥当と思われる.

症例4：T.K.（74—143）71歳，女性.

1962年（59歳）他院外科で胃ポリープのため幽門側胃部分切除術を受け，Billroth I 法で消化管再建されている.

1973年より貧血を指摘され投薬を受けていたが，

図4　残胃肉眼像と模式図（症例1，81—135）吻合部大弯 IIc 進行型

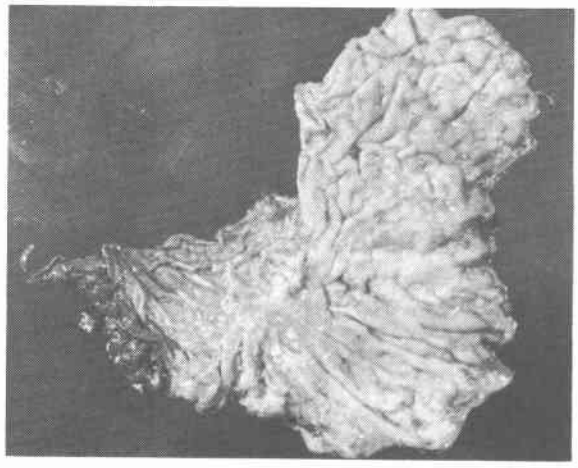

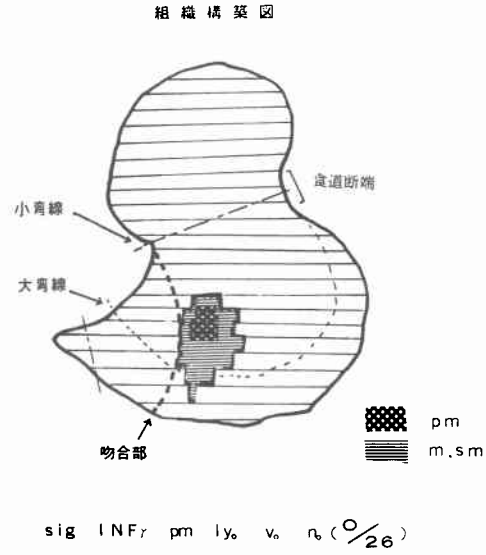

図5　残胃の癌組織像（症例1，81—135）印環細胞癌である．

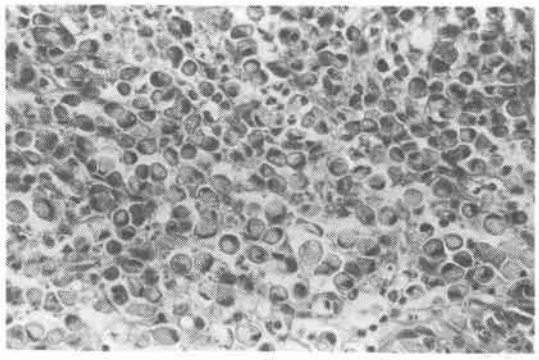

1974年5月，吐・下血があり，精査のため入院した．

上部消化管X線透視で，噴門直下小弯に Borrmann 2型胃癌，またこれとは別に後壁吻合部近くに隆起性病変が指摘された．内視鏡による生検組織所見は両病変いずれも乳頭腺癌であった．

12年前の切除胃を再検したところ，幽門前庭部前壁と胃体部後壁に2個の隆起性病変があり，組織像はいずれも乳頭腺癌で，深達度はmであった．

1974年8月9日，膵尾側・脾合併切除をともなう残胃全摘の根治手術を施行した．

切除残胃肉眼所見では残胃小弯に8 cm大の Borrmann 2型胃癌，大弯には1.5cm大のI型早期胃癌がみられた（図6）．組織学的にはいずれも乳頭腺癌で，深達度はそれぞれ pm, m で ly_2, v_1, n(+)，転移リンパ節は取扱い規約の②③⑦⑩⑪で，相対治癒手術であった．

残胃全摘術1年5月で，肝転移・Virchow リンパ節転移をきたし再発死亡した．

本例は切除胃ならびに12年後の残胃にそれぞれ2個の比較的深達度の浅い限局癌が独立してみられたことより，異時性多発胃癌と診断される．

症例6：T.Y.（81—38）．44歳，女性．

1970年（33歳），胃癌のため幽門側胃部分切除術 R_1 を受け，Billroth I 法で再建されている．

切除胃所見は，胃角部小弯を中心に体部より幽門前庭部にかけて，病巣の中央は陥凹，周辺で広範な敷石状配列を呈する IIa+IIc であった（図7）．組織学的には印環細胞癌で，小範囲で pm に深達，ly_1, v_0, n_0，癌は粘膜層で口側断端および ow(+) であった．

1981年1月，腹痛を訴え来科したが，この時にはすでに癌性腹膜炎所見があり，X線透視で残胃は萎縮硬化し，Borrmann 4型胃癌の像であった（図8）．

1981年5月死亡．剖検された．

残胃は全域で肥厚硬化，著しく短縮しスキルスで，食道へは8 cm，十二指腸へは2 cm進展していた．転移は諸臓器に広範にみられ，腹膜・後腹膜組織・骨盤壁軟部組織・頚部鎖骨上窩は板状に厚く硬化していた．組織像は印環細胞癌を混じる低分化型腺癌で，強い脈管侵襲がみられ，周囲組織に向って広範に浸潤する像

図6　切除残胃肉眼像（症例4，74—143）小弯のBorrmann 2型．大弯のI型の残胃多発癌である．

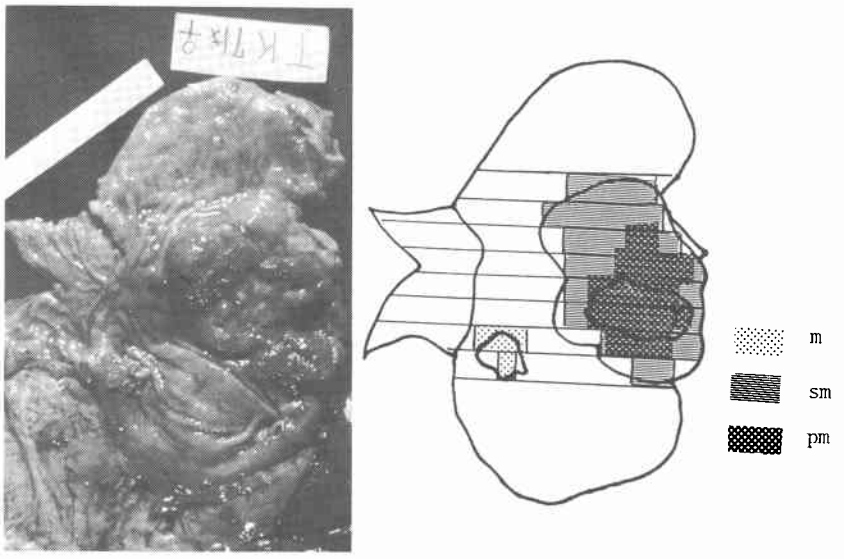

図7　切除胃癌肉眼像（症例6，81—38）胃角小弯を中心にしたIIc+IIa進行型でow（+）であった．

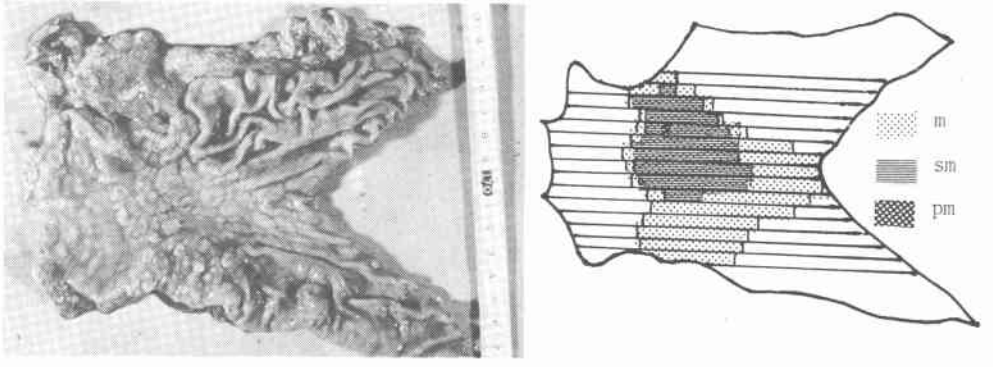

が目立った．

本例はow(+)の断端再発による残胃再発と判定される．

症例7：K.N.（78—421）44歳，男性．

1968年(33歳)，某外科医院で胃高位潰瘍の診断で幽門側胃切除術を受け，Billroth I法で消化管再建されている．

切除胃の肉眼所見は胃体部小弯切離断端近くに陥凹性病変があり，組織学的には潰瘍はUl IVで，その辺縁に粘膜層に限局した印環細胞癌を含む低分化腺癌がみられ，粘膜下層のリンパ管に癌細胞侵襲がみられた．

肉眼型はIII+IIc，組織所見は低分化腺癌，sm, ly_2, v_0, n(+), ow(−), aw(−)であった．しかし，癌口側と口側切離断端の距離は1.2cmと近接していた．

1978年8月，頚部左側に拇指頭大の腫瘤を触れ来科，生検にて腺管腺癌と診断された．さらに残胃X線検査で，残胃にBorrmann 3型胃癌がみつかり，9月に再開腹した．腹腔内は腹膜播種が著しく肝転移も認められ，姑息的な残胃全摘が行われた．

切除残胃には小弯部縫合線最上端を中心とする5cm大のBorrmann 3型胃癌（図9）があり，組織学的には低分化腺癌，se, ly_3, v_1であった．

本例は切除胃癌が口側切離断端近くにおよび，また残胃の癌の中心は切除胃癌占居部位に近接しているこ

図8　残胃再発X線像（症例6，81—38）残胃はBorrmann 4型と診断された．

図9　残胃再発切除肉眼像（症例7，78—421）小弯を中心とする残胃全域のBorrmann 3型．

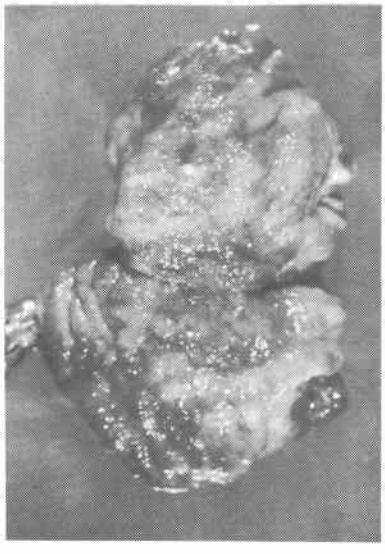

とより，早期胃癌の断端再発と考えられる．

症例8：T.K.（79—582）34歳，女性．

1968年（24歳），胃癌にて幽門側胃部分切除術 R_1 を受け，Birroth I法で再建されている．

図10　切除胃癌肉眼像（症例8，79—582）幽門前庭部を中心とするIIc進行型

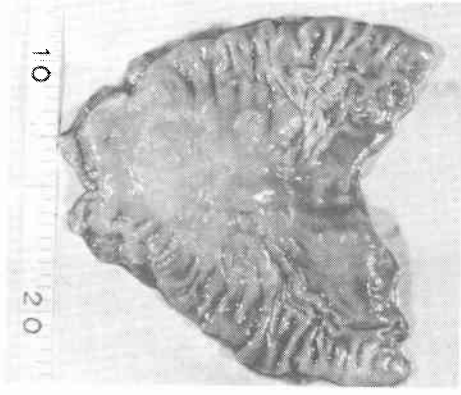

切除胃には幽門前庭部中心に9.0×6.5cm大の板状・鞏なるIIc類似進行癌（図10）がみられた．組織学的には低分化腺癌 ssγ, INFγ, scirrhosum, ly_1, v_0, n(+)1/11, ow(−), aw(−) であった．

1970年より上腹部痛・呕気を時々認めるようになり，1974年には貧血のため3週間の入院加療を受けている．1978年8月，呕気・呕吐が頻回となり，また鎖骨上窩に大豆大のリンパ節を触れ，精査のため入院した．リンパ節腫大は生検で低分化型腺癌の病理診断がつき，胃癌再発が疑われ残胃を検索したが病変はなかった．原発巣検索の途中，9月に黄疸を認めるようになり急速に増強し，10月には黄疸指数は100となった．経皮経肝胆道造影では総肝管・総胆管は肝門より膵上部まで広範に全周性狭窄を来し，胆嚢・胆嚢管は造影されず，胆道癌と診断された．

全身状態不良で再開腹ができないため肝下部に ^{60}Coの2門照射を試みたところ，効果は著しく180 rad×22回，計3240rad照射した11月中旬には黄疸指数は10となり，胆管狭窄像のいちじるしい改善がみられた．以後黄疸は死亡時まで再発しなかった．

1979年1月になり低血糖発作が生じ，腹部と腰部に頑固な疼痛を訴え，4月には再び右鎖骨上窩に腫瘤を触れ，5月には癌性胸水が貯溜，10月に死亡した．

剖検では肝十二指腸靱帯を中心に，胃十二指腸吻合部・総胆管・肝管・胆嚢・膵頭部・肝門部に癌性浸潤がみられ，転移は腹膜・肝臓・後腹膜軟部組織・両側卵巣・胸膜・肺・心嚢・骨髄および全身リンパ節と広範であった．しかし，残胃には癌はみられなかった．

組織学的には低分化型腺癌で，11年前の切除胃癌の組織像と一致し，胆道壁に癌浸潤を認めたが粘膜層に

は原発巣を疑わせる所見がなく，胆道癌は否定され，胃癌の再発と診断された．

本例は，リンパ節郭清不徹底による局所よりの胃癌再発と考えられる．

3．症例の総括

胃癌手術後10年以降にみられた胃癌の自験8症例をまとめると次のようになる．

症例番号1～5は異時性多発胃癌．6～8は再発と考えられた．

胃癌手術より10年以降の胃癌診断までの期間は10年2例，11年1例，12年2例，16年・17年・23年各1例で，再発症例は10年・11年と10年をわずかに越す期間であった．

胃癌手術時年齢は20歳代1例，30歳代4例，50歳代2例，60歳代1例で，性別は男2例，女6例で，20・30歳代の女性が4例みられ，比較的若年者に胃癌手術後10年以降の胃癌がみられた．

胃癌手術術式は全例幽門側胃部分切除で，リンパ節郭清はR_1であった．

切除胃癌の肉眼型は早期癌では，I, IIc, III＋IIc各1，進行癌ではBorrannI型1，3型・5型各2で，5型はIIc進行型であった．I型早期癌は多発例であった．肉眼型はIIcおよびその進行型が4例と目立ち，再発3症例はいずれもこの肉眼型であった．

組織型は乳頭腺癌1，中分化管状腺癌1，低分化腺癌5，印環細胞癌1で，癌の粘膜進展部の組織型で管状腺癌，乳頭状腺癌を分化型，粘液細胞性腺管癌，硬性腺癌を未分化癌とする中村ら[2]の分類では，分化型2，未分化型6であった．深達度はm 1, sm 2, pm 3 ssγ 2であった．すなわち組織型は未分化型，深達度は早期癌あるいはこれに準ずるものが多い傾向がみられた．再発3症例はいずれも未分化癌であった．

胃癌手術後10年以降の胃癌の主たる癌部位は残胃がほとんどで7例，他の1例は局所再発であった．その組織型は切除および剖検された残胃では乳頭腺癌1，低分化腺癌2，印環細胞癌1，残胃生検組織像では中分化型腺管腺癌1，低分化腺癌1，印環細胞癌1，局所再発は低分化型腺癌1で，分化・未分化の別では分化型2，未分化型6で，再発・異時性多発胃癌をとわず，切除胃癌と異なる組織型はなかった．

再発3症例の再発機序は断端再発2例，局所再発1例であった．

これら症例に対する外科治療成績は，異時性多発胃癌の2例，残胃再発の1例に再切除が行われ，治癒手術は異時性多発胃癌の2例に行えたにすぎない．治癒手術例の予後は1年6月健在，1年5月再発死亡であった．

考　察

冒頭に述べたように，近年の胃癌症例では5年以降の再発は決してまれではなくなってきている．

胃癌手術後5年以降に再発する胃癌の特徴について，神前ら[3]は病期が進んでいなく，深達度が浅く，脈

表1　胃癌手術10年以降の再発報告例

No.	報告者	切除胃癌						再発迄の期間	再発胃癌	
		年令・性	占居部位	肉眼型	組織型	深達度	切除術式		再発形式	組織型
1	西[4]	57 男	M	IIa＋IIc	Ad. tub	sm	幽切	12年	残胃	Ad. tub
2	伊藤[5]	54 男	A	Borr. 3	tub_1	?	幽切	10年	リンパ節	Ad. pap
3	〃	47 女	M	Borr. 3	por	?	?	10年	腹膜	poorly-diff. Ad
4	岸本[6]	49 男	A	Borr 3	por	ss_7	幽切	10年	腹膜	
5	〃	33 女	A	Borr. 3	por	ss_7	幽切	17年	断端・腹膜・リンパ節	muc
6	遠城寺[7]	50 男	MA	IIa＋IIc	pap	m	幽切	10年	残胃	tub_1
7	〃	67 女	A	IIc＋III	tub_1	sm	幽切	11年	残胃	por
8	星野[8]	55 女	M	IIb	Ad tub	m	幽切	16年	残胃	por
9	高木[9]	37 女	AM	浸潤型	Ad scirr	ss_7	幽切	15年	肺・卵巣	Ad
10	〃	42 女	AM	浸潤型	Ad. scirr	s	全摘	10年	腹膜	
11	〃	48 男	M	IIc＋III	Ad scirr	m	幽切	13年	残胃	Ad scirr
12	西岡[10]	64 男	?	Borr. 3	por	ss	?	10年	リンパ節	

管侵襲が軽く，リンパ節転移が軽度で，肉眼型はBorrann 1・2型，組織型は分化型が多いとしている．この傾向は胃癌研究会のアンケート集計[1]でも同様で，晩期再発の多いのは早期胃癌，Borrmann分類の番号の小さいもの，浸潤度α，同時性多発胃癌などで，その再発形式は残胃再発が多いことが示されている．

10年以降の再発はまれで，したがってその特徴について論じた報告はとくに見当らない．自験例およびこれまでに諸家により報告された症例（**表1**）よりその特徴をあげると次のようになる．1）胃癌手術時年齢は50歳代までの比較的若年者が多い．2）癌占居部位は胃下部か中部である．3）肉眼型は早期癌ではIIcあるいはIIcをともなう複合型，進行癌ではBorrmann 3型が多い．4）切除術式は幽門側胃切除術がほとんどである．5）再発までの期間は10年をわずかに越す例が多い．6）主たる再発形式は残胃が多数を占め，次いで腹膜，わずかにリンパ節・臓器などがみられる．

さて，残胃再発も切除後10年以降ともなると，厳密な意味での胃癌再発，すなわち切除胃癌の再発のほかに，残胃に新生したまたは残存した別の癌，すなわち異時性多発胃癌の混入が問題となってこよう．

このことに触れる前に，まず，厳密な意味での胃癌再発が手術後10年以降にも起るか否かの吟味が必要である．この証明のためには，胃癌胃全摘後症例あるいは残胃粘膜に癌がみられない10年以降の再発の存在を確かめねばならない．自験では症例8で，局所再発より腹膜・リンパ節・臓器再発をきたした10年後の胃癌が剖検で確認された．また文献上では，胃全摘術後の再発を確認したものはないが，高木ら[9]は13年後の卵巣・肺再発，中谷ら[11]は11年後の腹膜再発を報告しており，これらでは剖検で残胃再発のないことが確かめられている．これらの症例は胃癌手術後10年以降でも切除胃癌の再発があることの証左となろう．

次に，残胃の癌が再発か異時性多発胃癌かの鑑別について考察する．これまでに，明らかな胃切除断端癌浸潤の認められる10年以降の残胃再発として，西ら[4]はIIa＋IIcの12年後の残胃再発を，また星野は[8]は16年後に残胃再発したIIb切除断端癌陽性例を報告している．自験の症例6も口側切除断端癌陽性による残胃再発であった．すなわち，ow(＋)による残胃再発は10年以降でも認められ，再発までの期間をもって異時性多発胃癌とする診断基準は絶対的とはいえない．

ow(－)症例での残胃の癌が断端再発なのか異時性多発胃癌かは，判定が容易でない場合がある．岩永ら[12]は噴門癌断端再発の検討より，組織学的に癌浸潤先端から切除断端まで20mm以下の症例では断端再発が生ずる危険性があるとしている．そして，残胃の癌が新生癌とする条件として，癌と切除断端の距離，深達度，脈管侵襲，リンパ節転移，組織型，切除後期間などの組み合せで7項目をあげている．また高木ら[9]は異時性多発胃癌の残胃再発との鑑別の条項として第1の癌が限局型で切除断端まで十分な距離があり脈管侵襲を認めないこと，第2の癌が浸潤型で組織像に差異が認められ，残胃の癌の発生部位が残胃および腸との縫合線から離れていることをあげている．

自験のow(－)の胃癌手術後10年以降の残胃の癌では，症例4は切除胃癌が多発性・隆起性の分化型腺癌で，切除断端までの距離が2.5cmと十分で，残胃の癌も多発性・隆起性の分化型腺癌で，異時性多発胃癌とするには問題はなかった．症例1・2・3・5は，口側切除断端までの距離が4.5～6.5cmで，まずは断端再発を否定できると考え，異時性多発胃癌とした．症例7は取扱い規約でのow(＋)は免れているものの，切除断端までの組織学的距離が1.2cmで，ly_2のsm癌であること，残胃の癌の中心が残胃小弯縫合線上で切除胃癌の占居部位に近接しており，かつ再切除時には腹膜播種があり末期であったことより断端再発と判定した．以上のように，自験の胃癌手術後10年以降の残胃の癌では，断端再発か異時性多発胃癌かの鑑別は比較的明確に行うことができた．

これをまとめると，胃癌手術後10年以降の残胃にみられる癌は，7例中5例とかなりの頻度で異時性多発胃癌であるが，手術後10年をわずかに越す症例では断端再発もあることが明らかとなった．

次に，胃癌手術後10年以降の異時性多発胃癌の肉眼型・組織型について述べる．自験の異時性多発胃癌5例では，肉眼型は浸潤型4例，限局型1例，組織型は未分化型3例，分化型2例で，予想以上に浸潤型・未分化型が多い傾向がみられる．諸家の報告では，馬場ら[13]の記載で，異時性多発胃癌6例の第2の癌の肉眼型はBorrmann 3型が4例，4型が1例，不明1例，組織型は未分化型4例，分化型2例で，10年以上の間隔のある3例は浸潤型・未分化型癌である．また，岩永ら[12]の残胃新生癌の中で10年以上の間隔のある7例では・残胃の癌の肉眼型はBorrmann 3型が4例，4型が2例，I型早期癌1例で，組織型は低分化腺癌4，高分化型腺管腺癌2，乳頭腺癌1である．すなわち，自験の10年以上の間隔のある異時性多発胃癌の残

胃の癌に浸潤型・未分化型が多くみられた傾向は，諸家の症例でも同様に認められるようである．

一方，同じ残胃の癌でも，良性疾患で胃切除後10年以上経過した残胃にみられる癌，すなわち残胃癌では分化型腺癌が多く，自験21例では15例73%を占める．この傾向は残胃癌の早期症例でも同様に観察され，隆起型・分化型腺癌が多く報告されている[14]．同じ残胃でも，胃切除された疾患が癌か良性かによって，残胃の癌の組織型に異なる傾向がみられることは注目されるところである．

さて，これまで残胃の癌で，切除胃癌の再発を否定できる癌を異時性多発胃癌として取扱ってきた．異時性多発胃癌の定義は不明確であるが，厳密には胃癌切除時残胃に癌はなく，術後残胃に癌が新生したものであろう．しかし，残胃新生癌であることの証明は実地上困難で，組織レベルでの同時性多発胃癌の残胃部取り残しも異時性多発胃癌には含まれている．

同時性多発胃癌について，馬場ら[15]は切除胃の詳細な組織学的検査による169例の検討で，副癌巣が主癌巣より噴門切離線から1 cm以内に位置しているとしている．これら副癌巣は潰瘍をともなっていないIIcあるいはIIbで，肉眼的にはきわめて発見しにくく，胃癌の晩期再発や残胃癌の中にはこのような微小癌巣が残胃に取り残されたことによるものも含まれるとしている．胃癌には発育の遅いものがあり，郡ら[16]は10年間逆追跡可能であったpm癌，また梅田[17]は同様なsm癌を報告し，また前述したように10年以降の断端再発も認められている．同時性多発胃癌の微小な副癌巣が残胃部に取り残され，10年以上経過して残胃の異時性多発胃癌となる過程は十分に想定できるところである．

最後に，胃癌手術後10年以降の胃癌の外科治療と予後について述べる．自験8例の成績は，残胃の癌の3例に再切除を行ったが，治癒切除は2例で，いずれも異時性多発胃癌症例であった．治癒切除例の予後は，1年6月生存，1年5月死亡であった．文献的には，長期生存例として西ら[9]のow(＋) 12年3月後残胃再発に再切除し6年2月後再発死した症例がみられるが，概して10年以内の症例同様，予後不良である[8)11]．しかし，10年以降の胃癌の特色は残胃の癌が多いことで，その進展は異時性多発胃癌はもちろん，断端再発でも残胃原発の形式を示す．このような残胃の癌は，再切除により治癒の期待できる癌である[18]．

ただ現状においては，残胃の癌は早期発見されているとはいえず，癌発見時には末期で，再切除不能な進行した状態にあることが多い．自験例の10年以降の胃癌診断の年度はここ5年以内が多く，胃癌手術後10年以降の胃癌は近年になって増加していることがうかがえる．

胃癌が治癒したと考えられる10年以降といえども，定期検診を怠らず，再発や異時性多発胃癌の早期発見に努めねばならない．

まとめ

胃癌手術後10年以降の胃癌8症例に検討を加え，以下の成績が得られた．

1．切除胃癌の占居部位は胃下部または中部で，切除術式は全例幽門側胃部分切除術であった．

2．胃癌手術後10年以降の胃癌は残胃がほとんどで7例，1例は局所再発であった．

3．残胃の7例のうち5例は異時性多発胃癌，2例は断端再発であった．

4．再発3例の手術時年齢は20～30歳代の若年で，切除胃癌の肉眼型はIIcあるいはその進行型，組織型は未分化型であった．再発形式は2例が断端再発，1例が局所再発で，再発までの期間は10～11年であった．

5．異時性多発胃癌の残胃の癌5例の肉眼型は浸潤型が4例，限局型が1例，組織型は未分化型3例，分化型2例で，切除胃癌と異なる組織型はなかった．残胃の癌発見までの期間は12～23年であった．

6．胃癌手術後10年以降の胃癌の外科治療成績は残胃の癌の3例に再切除が行われ，うち治癒切除は2例であった．治癒手術例の予後は1年6月健在，1年5月再発死亡であった．

文献

1）草間　悟：術後5年以上経過後再発した症例の検討に関する集計報告．日癌治療会誌　13：567—590，1978

2）中村恭一，菅野晴夫，高木国夫ほか：胃癌組織発生の概念．胃と腸　6：849—861，1971

3）神前五郎，岩永　剛，古河　洋：胃癌の晩期再発．臨科学　12：1128—1134，1976

4）西　満正，関　正威，淵上在弥ほか：早期胃癌の断端再発症例—特に12年後の残胃再発再切除例について．胃と腸　5：567—572，1970

5）伊藤　悟，滝口安彦，多淵芳樹ほか：胃癌手術長期経過後再発例の検討．手術　30：615—623，1970

6）岸本宏之，飯塚保夫，田中公晴ほか：術後5年以後に再発した胃癌症例の検討—外科臨床の立場から—．胃と腸　12：11—19，1977

7）遠城寺宗知，古賀　淳：胃癌術後5年経過後の再

発—異時性重複癌も含めて—．胃と腸　12：41—46，1977
9）高木国夫，足立　担，中島聡総ほか：胃癌切除例の術後10年以後の再発例．胃と腸　12：47—52，1977
10）西岡文三，竹中　温，福島正信ほか：胃癌に対する胃切除後の再発例の検討—晩期再発例を中心として—．日癌治療会誌　13：229—235，1978
11）中谷勝紀，宮城信行，江崎友通ほか：術後5年以後に再発した胃癌症例の検討．日消外会誌　13：801—806，1980
12）岩永　剛，古河　洋，福田一郎ほか：残胃の断端再発および新生癌に対する予防と対策．外科治療　46：43—50，1982
13）馬場保昌，中村恭一，菅野晴夫ほか：多発胃癌の臨床病理学的研究—残胃および噴門側外科切離線近傍の癌について—．癌の臨　19：912—921，1973
14）三輪晃一，山岸　満，石黒信彦ほか：残胃にみられた早期癌．臨外　34：733—738，1979
15）馬場保昌，中村恭一，菅野晴夫ほか：二重複胃癌の病理組織学的研究—組織型の組み合わせに関する解析—．癌の臨　19：28—38，1973
16）郡　大裕，多田正大，川井啓市：10年間にわたり内視鏡に逆追跡の可能であつたIIc早期胃癌類似進行癌の1例．胃と腸　8：621—625，1973
17）梅田典嗣：長期間経過を追求しえた早期胃癌の1例．胃と腸　2：1421—1425，1967
18）三輪晃一，松木伸夫，米村　豊ほか：再発胃癌の治療．残胃にみられる癌について．手術　35：977—983，1981