日消外会誌　16（5）：842～846，1983年

教室における左斜開胸開腹法による胃上部癌手術例について

金沢大学第1外科
川浦　幸光　平野　誠　森　善裕
羽柴　厚　宮下　徹　深谷　月泉
岩　喬

OPERATION FOR GASTRIC CANCER OF THE UPPER PORTION WITH LEFT OBLIQUE ABDOMINO-THORACIC INCISION

Yukimitsu KAWAURA, Makoto HIRANO, Yoshihiro MORI, Atsushi HASHIBA
Tohru MIYASHITA, Gessen FUKATANI and Takashi IWA
Department of Surgery (I), Kanazawa University School of Medicine

1970年から1981年の11年間に左開胸開腹法（胴切り法）で行った胃全摘術90例，噴門切除術2例，姑息的食道空腸バイパス術17例，左上腹内臓全摘術2例について述べた．本法は確実な視野が得られ，直視下で吻合できること，術後の呼吸障害が少ないこと，リンパ節郭清や他臓器合併切除が安全に行える利点を有していることを強調した．上記症例の合併症は縫合不全8例，呼吸合併症17例ときわめて低率であった．

胃全摘術における予後はStage Ⅰで5生率50%，Ⅱで25%，Ⅲで17%，Ⅳでは5生例はないが2年8カ月生存中の1例がある．左上腹内臓全摘術は合併症もなく経過し，今後の超根治的手術として期待できる．

索引用語：左斜開胸開腹法，胃上部癌，左上腹内臓全摘術，胃全摘術，姑息的食道空腸バイパス術

胃上部を占居する胃癌は胃のみならず食道への浸潤が高率にみられる[1]．そのような症例には十分な食道切離とリンパ節郭清が重要であり，十分な手術野で吻合を行って，術後の縫合不全の防止に努めるべきである．この目的を満足する方法として当教室では左斜開胸開腹法を行っている．我々は胃上部癌に対して癌の進展によって左斜開胸開腹下に胃全摘術，噴門側胃切除術，姑息的食道空腸バイパス術，左上腹内臓全摘術を行っている．これらの術式につき検討を加え，注意点につき言及する．

対　象

金沢大学第1外科学教室で1970年から1981年の11年間に取り扱った胃癌手術症例は475例で，切除数は416例（切除率87.6%）であった．そのうち左開胸開腹法で行った手術は，胃全摘術90例，噴門側胃切除術2例，姑息的食道空腸バイパス術17例，左上腹内臓全摘術2例であった．おのおのの術式について述べる．

Ⅰ．左開胸開腹胃全摘術

本術式の詳細はすでに報告してある[2]ので省略するが，要点は，① 開胸は後腋窩線を越えるまで十分皮切を加えること，② 肋間開胸とすること，③ 前胸部の横隔膜を深く切り込まないこと（深く切り込むと心嚢を開くことがある），④ 横隔膜は後方の切離を中腋窩線まで胸部に沿って十分切離することなどである（図1）．本法では胸腔腹壁内臓器が広く見渡すことができ，横隔膜神経などは損傷せず，ドーム型に横隔膜を切り離すことで術後の呼吸障害がほとんどないという利点がある．さらに，切除後の再建に食道空腸吻合兼Roux-Y吻合を行うことにより逆流性食道炎を防止している[3]．

左開胸開腹法にて90例の胃全摘術を行った．年齢は最年少26歳，最高72歳である．70歳以上の高齢者にも積極的に行っている．ちなみに60歳以上の症例は90例中48例であった．

90例のうち早期胃癌はわづか2例で，88例は進行癌であった．

進行度を検討するとStage Ⅰは8例，Ⅱは15例，Ⅲは23例，Ⅳは44例であった．

図1　左開胸開腹法の体位と横隔膜切離線

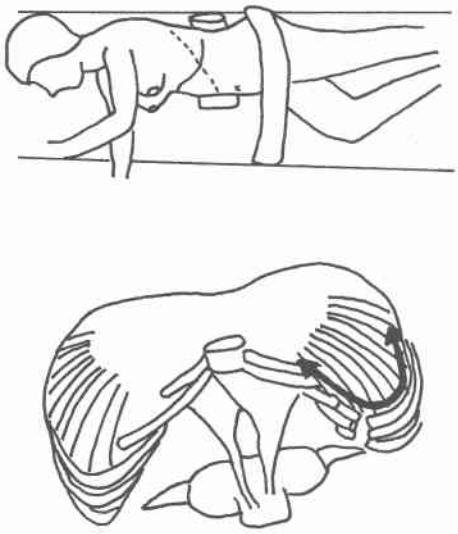

肉眼分類ではBorrmann I型は3例，2型28例，3型47例，4型9例で浸潤型が多かった．

深達度はsm 2例，pm 6例，ss 43例，se・sei 40例であった．

本法ではリンパ節郭清が容易に行えるという利点もある．特に脾門部，脾動脈周囲，腹腔動脈周囲，傍大動脈周囲リンパ節の郭清は直視下に行うことができる．

他臓器合併切除も十分な視野で行うことができ，他臓器合併切除数は54例であった．脾54例，膵体尾＋脾28例，肝5例，結腸3例，横隔膜1例，空腸1例であった（**表1**）．

本術式の予後は早期癌2例の5生率100%，pmの5生率50%，ss以下での3生率18.8%，5生率7.8%であった．Stage Iでは8例中2例が現在生存中でそのうち1例は7年生存中である．Stage IIでは3年以上生存4例，5年生存1例である．IIIでは23例中4例が4年以上生存中である．IVでは49例中8例が生存中でそのうち1例は2年8カ月の現在生存中である（**図2**）．

術後合併症は縫合不全（microleavageを含む）は90例中8例，後出血は3例，膵瘻5例，肺合併症7例であった（**表2**）．術死は本術式を始めたばかりのころ3例認めたのみであった．この3例も癌性腹膜炎合併例でリスクの高い症例であった．高齢であっても術後の血液ガス分析は術前と変らなかった．

II．左開胸開腹姑息的食道空腸バイパス術

胃上部癌で根治術不能な症例を適応としている．到達法はIとまったく同様である．

術式の要点は癌浸潤部より十分離れた食道まで空腸を挙上すること，この吻合口とRoux Y吻合口との距離は40cm以上離すことである．なお，横隔膜の貫通部は，できるだけ正中よりとし，血管の粗な部位を選び約3横指が楽に挿入できる大きさとする．挙上空腸はTreiz靱帯より約10cm～15cm離れた部位の空腸を約15cm，結腸後に挙上している（**図3**）．

本術式を17例に行った．胃癌再発8例，残胃癌7例，噴開部癌1例，食道への過進展1例に行った．

本法の予後は17例中14例が食事摂取可能となり退院した．12例が5か月～9か月生存した．長期生存例は2例で各々12カ月，20カ月の現在生存中である．

合併症はイレウス1例，縫合不全1例，消化管出血1例みられたのみであった（**表3**）．

III．左開胸開腹噴門側胃切除術

本術式はEC接合部の早期癌でかつ食道への浸潤がEC接合部より約1 cm以内のものを適応としている．開胸開腹の操作はI，IIと同様である．

当教室では空腸間置により再建している．Treiz靱帯より約10cm～15cm離れた部位で約10cm～15cmの有茎腸管を作製し，順蠕動に食道裂孔を通して挙上，

表1　左開胸開腹胃全摘術例の検討

年令分布	26～72才（60才以上は48例）（平均年令58．6才）
進行度	Stage I－3例，Stage II－15例，Stage III－23例，Stage IV－49例
肉眼分類	Borr 1型－3例，2型－28例，3型47例，4型－9例
深達度	sm－2例，pm－6例，ss－43例，Se，Sei－40例
他臓器合併切除	脾－54例，膵体尾＋脾－28例，肝－5例，結腸－3例，横隔膜－1例，小腸－1例

図2　左開胸開腹胃全摘術例の予後

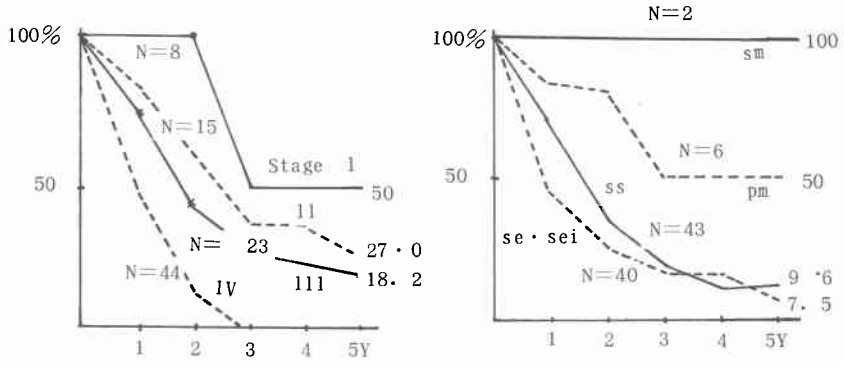

表2　術後合併症

縫合不全	8 例
後出血	3
膵瘻	5
肺合併症	7
狭窄症状	0
逆流性食道炎	1
ダンピング症状	0
イレウス	1

図3　食道空腸 Roux-Y 吻合完成図

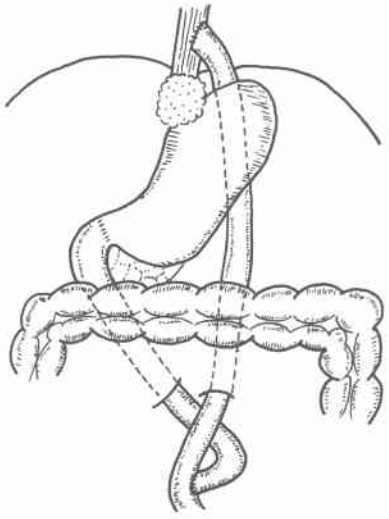

再建している（**図4**）.

本術式を50歳女性と54歳男性の2例に行った．前者はEC接合部のIIa+IIcで後者はIIcであった．現在健康にて日常生活を送っている．ダンピング，逆流性食道炎などの愁訴も認めていない．

IV．左開胸開腹左上腹内臓全摘術

表3　姑息的食道空腸バイパス術症例の検討

症例	年令・性	胃切の既往歴	診断名	バイパスの術後の予後	合併症
1	48女	+	胃癌再発	6 M	−
2	52男	+	〃	1 M	イレウス
3	31男	+	〃	5 M	−
4	59女	+	残胃癌	9 M	−
5	66男	+	〃	8 M	−
6	69男	−	胃癌再発	6 M	−
7	73男	−	〃	5 M	−
8	46男	+	〃	1 M	縫合不全
9	51男	+	残胃癌	15M	−
10	65男	+	胃癌再発	9 M	−
11	63女	−	下部食道癌	3 M	吐血
12	59男	+	残胃癌	9 M	−
13	65男	+	残胃癌	4 M	−
14	63女	−	噴門癌	6 M	−
15	57男	+	残胃癌	3 M	−
16	70男	+	残胃癌	10M(生存中)	−
17	51男	+	胃癌再発	18M(生存中)	−

当教室では胃癌に対する超根治的拡大手術として梶谷[4]の提唱した左上腹内臓全摘術を左開胸開腹下で2例に行った（**表4**）.

本術式ではまず食道への浸潤部を5 cm以上離れて食道を切離し，脾の遊離（時には副腎摘出術を加えることもある）．膵体尾の切離，噴門側より幽門側に向って胃の脱転，No. 1，2，7，8，9，10，11リンパ節等を胃につけながら郭清する．肝に浸潤があれば肝切除，最後に結腸の切離を行う．横隔膜に浸潤があれば，脾を脱転する前に横隔膜への浸潤部をくりぬく．欠操部が小さければ直接縫合でよいが，欠損部が大きければマーレックスメッシュにて補充する．

症例1は69歳男性で胃癌再発例である．4年前に噴門部癌のため開腹のみの胃全摘術を受けている．2度

表4　左開胸開腹左上腹内臓全摘術症例

症例	年．性	診断名	合併切除臓器	肉眼分類	組織型	予後
1	69．男	胃癌再発	肝，膵体尾，脾，横隔膜 横行結腸，空腸	Borr．3型	tub_2	3M（癌死）
2	72．男	噴門癌	膵体尾，脾， 横行結腸，左副腎	Borr．3型	Por．	8M（生存中）

図4　噴切後の空腸間置による再建法

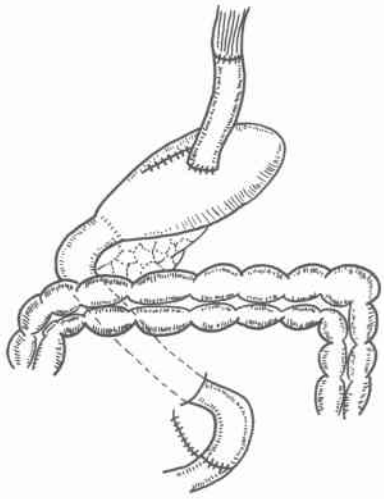

図5　左上腹内臓全摘術

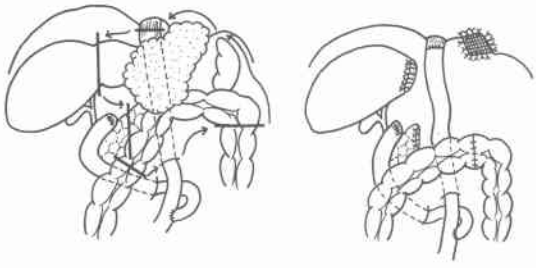

a．症例1における切除範囲と再建図

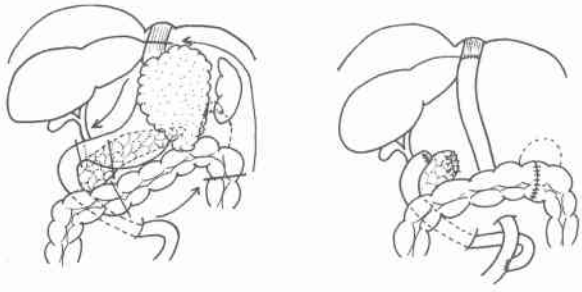

b．症例2における切除範囲と再建図

目の手術は膵体尾部，脾，横行結腸，肝外側区域，横隔膜合併切除並びに食道空腸吻合部を含めた空腸輸出脚の合併切除であった．3カ月生存したが癌死であった．症例2は72歳男性で噴門部を中心とした巨大なBorrmann 3型の腫瘍であった．膵体尾部脾，横行結腸，左副腎を合併切除した(図5)．組織学的検査では切除臓器すべてに転移，浸潤がみられた．現在術後8カ月になるが健在である．術後の合併症もなかった．

考　察

胃癌に対する根治手術は我国においてはきわめて安全に行えるようになった．今後の問題は，今まで切除不能とされていた症例に対して，どこまで外科的処置が加えられるかである．癌占居部位や浸潤様式，転移部位によってはどのような到達法をとるかは重要な点である．転移の様式，リンパの流れを考えた[5]合理的な手術を行わないと，根治性が失われることがある．

我々の施設ではC領域癌が多く，開胸をせまられる機会が多い．術中操作の難易や，合併症の発生は適切な到達法に依存する[6]．① 十分な視野を得ること，② 直視下で吻合すること，③ リンパ節郭清が合理的であること，④ 術後呼吸障害などを防止することなどを満足する到達法が重要であると考え，当科では左斜開胸開腹法（胴切り法）を行っている．この術式は1946年にShorter[7]により発表され，この際の再建法としてRoux-Y吻合がよいとしたのはTanner[8]であった．術式の詳細については当教室の深谷ら[2]が1978年に報告した．

本法を用いて，胃全摘術，噴門切除，姑息的食道空腸バイパス術，左上腹内臓全摘術を行ってきたが縫合不全は全体で8例，呼吸合併症は7例と低率で，術後のガス分析も術前値と変らなかった．高齢者であっても問題となる合併症は認めていない．Roux Y吻合を行うことで逆流性食道炎の発生を防止している．

胃癌の超根治的手術として梶谷[4]が左上腹内臓全摘術を報告した．われわれも胴切り法にて2例行った．1例は3カ月で死亡したが1例は8カ月生存中であ

り，経過観察中である．

おわりに

胃上部癌に対し，左斜開胸開腹法（胴切り法）により種々の術式を行った．本法が安全で，十分な視野のもとで手術ができ，重要な合併症はないことを強調した．

最近，本法を使用して左上腹内臓全摘術を2例に行ったことも併せて報告した．

文　献

1) 西　満正，中島聡総，関　正威：近側胃切除術における術式の検討．外科治療　23：290—306，1970
2) 深谷月泉，宮下　徹，寺中正明ほか：左斜開腹開胸，下部食道全胃摘出，食道空腸端々RouxのY字吻合．手術　32：927—930，1978
3) 深谷月泉：逆流性食道炎対策としてのRouxのY字吻合．手術　27：1191—1196，1973
4) 梶谷　鐶：胃癌外科の歴史と現在．外科治療　47：133—141，1982
5) 川浦幸光，大村健二，岩　喬：Borrmann 2型，3型における占居部位からみた進展の様式．日消外会誌　15：13—17，1982
6) 梶谷　鐶：嬢門癌の手術手技．外科診療　11：1428—1430，1969
7) Shorter A：Discussion on carcinoma of lower esophagus and cardia. Proc R Soc Med 39：420—421，1946
8) Tanner NC：Neue Probleme der Magen-Chirurgie. Langenbecks Arch Dtsch Z Chir 267：369—373，1951