日消外会誌　16（5）：874～878，1983年

内視鏡的十二指腸乳頭括約筋切開術の検討

東邦大学第3外科
炭山嘉伸　鈴木　茂
宅間哲雄　鶴見清彦

CLINICAL STUDY OF ENDOSCOPIC SPHINCTEROTOMY —OUR IDEA AND DEVICE FOR EST—

Yoshinobu SUMIYAMA, Shigeru SUZUKI, Tetsuo TAKUMA and Kiyohiko TSURUMI
The 3rd department of Surgery Toho University, School of Medicine

過去6年間に経験したEST 50症例について，適応の問題や切開不成功例，排石不成功例，合併症に関する教室の考え方と工夫について検討した．

成績：切開成功例は，50例中49例（98%）であり切開回数は70回であった．結石除去率は89.6%，合併症3例（6%），死亡率0であった．またESTのカテーテル挿入を容易にするための誘導チューブの使用は有意義なものがあり，またESTに先がけて行ったPTCDは減黄，減圧の意味から，効果大であった．

索引用語：内視鏡的乳頭括約筋切開術，遺残結石，経皮経肝胆道鏡的截石術，再発結石

はじめに

胆道結石に対する非開腹術による治療法の進歩は著しく，胆道鏡的截石術，内視鏡的乳頭括約筋切開術は，その中でも広く利用されている治療法である．我々の教室では1976年から1981年までの間に，50例のEndoscopic-Sphincterotomy（以下EST）を経験した．今回教室の自験例を総括し，ESTの適応の問題排石不成功例，合併症に対する教室の考えとPercutaneous Transhepatic Choledocho Drainage（以下PTCD）を用いた教室の工夫について，若干の文献的考察をくわえ報告する．

対　象

1976年5月より，1981年12月の間に東邦大学第3外科学教室で経験したEST症例は，**表1**のごとく，50例を数えた．内訳は遺残再発結石15例，総胆管結石14例，胆嚢総胆管結石18例，肝内結石1例，良性乳頭狭窄2例であり，大部分が胆道結石である．

成　績

1）切開

EST 50症例中，切開成功例は49例（98%）であった．不成功の1例は，切開カテーテルが胆管内に挿入できず，膵管内に入ったものであった（**図1のA**）また，50例のEST施行にさいし，切開回数は計70回試みられた．

図1　結石除去不成功例

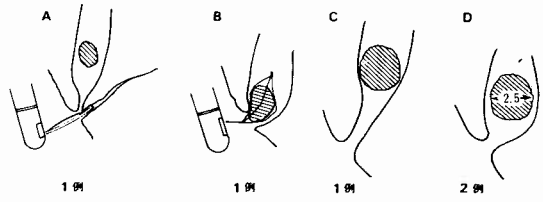

2）結石除去

乳頭狭窄2例を除く48結石症例のうち，43例（89.6%）に結石除去を行い得た．結石除去法としては，表1のごとく，自然排出が22例（51.2%）バスケットカテーテル使用にて排石したもの12例（27.9%）両者併用9例（20.9%）であった．排石中最大結石は2.7×1.4×1.3cmのビ系石であった．結石除去不成功例は，前記切開不成功例の1例の他に4例あり（**図1のB，C，D**）1例は，バスケットカテーテル挿入後，結石を握持した後，カテーテル抜去不能となり手術となった1例，膵内総胆管部の狭少にて，結石除去不能となった1例，2.5cm以上の巨大結石のため，排出不能であったもの2例がこれにあたる．

3）合併症（**表2**）

表1　ESTの成績と結石除去率（東邦大学第3外科）

	症例数	（切開回数）	切開成功例	結石除去例	ドレナージ効果
遺残再発結石	15	(23)	14	13	
総胆管結石	14	(23)	14	13	
胆嚢総胆管結石	18	(19)	18	16	
肝内結石	1	(1)	1	1	
良性乳頭狭窄	2	(4)	2		2
	50	(70)	49	43	2

結石除去率　43/48　(89.6%)

自然排出	22	(51.2%)
バスケット摘出	12	(27.9%)
両者併用	9	(20.9%)

表2　EST合併症（東邦大学第3外科）

	症例数	緊急手術	死亡
出血	2	1	0
急性膵炎	0	0	0
胆管炎	0	0	0
穿孔	0	0	0
バスケット嵌頓	1	1	0
肝膿瘍	0	0	0
再狭窄	0	0	0
	3	2	0

合併率	3/50	(6%)
死亡率	0/50	(0%)

50例の教室EST症例の施行によって起った合併症は3例(6%)，死亡率は0%だった．内訳は，輸血を要しない軽度の出血1例，緊急手術になった大量出血の1例，バスケットカテーテル抜去不能となり緊急手術になったもの1例である．諸家の報告にいわれている膵炎，胆管炎，肝膿瘍や，最も危険な合併症である穿孔などの合併症は，幸運にも1例も経験していない．

4）EST-PTCD併用例

ESTを施行するにあたっては，我々は，確定診断のための直接造影にさいし，医原性急性閉塞性化膿性胆管炎の発生を考慮して，明らかな肝外胆道閉塞のある黄疸症例や，胆管の拡張がある症例には，減黄処置，減圧処置として積極的にPTCDを施行し，EST後の胆管炎肝膿瘍の発生を予防している．

表3は教室EST 50症例にさいし，PTCDを行なった症例数とその内訳である．PTCD-EST症例は27例(54%)であり，PTCDの方法として最も頻度の多いのは，ERCP-PTCDの23例であった．

表3　EST症例と方法別PTCD症例（東邦大学第3外科）

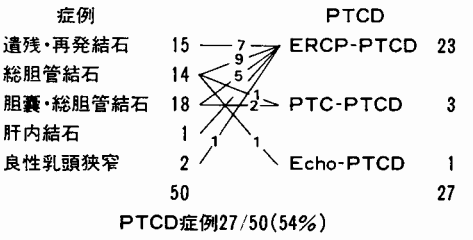

考　察

1）適応

経内視鏡的に十二指腸乳頭を切開して結石を除去しようとする試みは1973年から，川井[1)2)]，Classen[3)]，相馬[4)5)]により報告されて以来，本法に関する詳細な意見は数多くみられる．ESTはそもそも遺残結石の非手術的方法として出発したが，最近多少ともその適応が拡大解釈されてきている．相馬[6)]らは本法の適応として，1）遺残結石，2）high riskの胆道結石症として，イ）外科手術不耐例，ロ）胆摘に先立って行うもの，3）急性閉塞性化膿性胆管炎やCharcot症候群のような重症感染症に対する緊急ドレナージ，4）乳頭狭窄に対する胆汁うっ滞などをあげている．我々のEST施行例でも，遺残再発結石は15例，総胆管結石は14例であった．教室の遺残再発結石，総胆管結石に対する考えは鶴見[7)]，炭山[8)]が述べているので省略するが，今回のEST症例は何らかのhigh risk因子を持っていた症例であった．胆嚢総胆管石に対するEST症例は18例と最も多いが，教室ではpoor risk患者の担摘に先がけ，まずESTにて総胆管結石の排石を行った後，開腹術で担摘のみを施行するようにしている．肝内結石に関するESTの適応としては，相馬[6)]は肝内胆管の狭窄を伴うものは，逆行性感染や肝膿瘍を併発するのでこれを絶対禁忌としている．我々の症例は肝内胆管の狭窄は認められなかった．乳頭狭窄の2例はいずれも乳頭炎であり，良性例であったため，ESTを施行して経過良好である．

2）切開手技に対する工夫

ESTによる切開は原則としてNarrow distal segmentまで十分に切開するように心がけている．乳頭切開ナイフは刃渡り1.5cmのPush, Pull兼用のものを用い，切開回数は50例のEST例に70回の切開を用していた．1度に切開しきれない原因としてはEST時の出血（処置の必要のない軽度のものが多い）のた

写真1　切開カテーテル誘導用チューブ

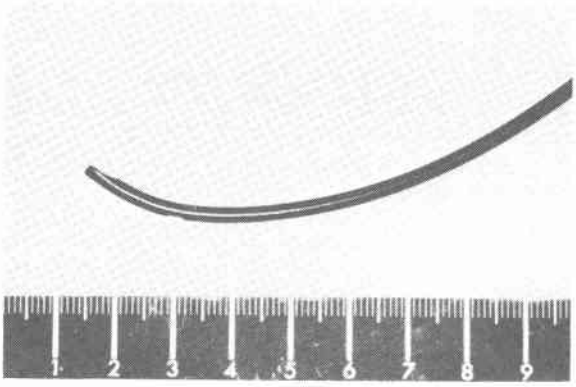

めと，一度切開したが結石が大きすぎたため，再切開となったものなどである．切開不成功例を1例経験しているが，この症例のように胆管内へのカテーテル挿入困難症例に対してはPre-cuttingを行うことや**写真1**のような誘導用チューブをPTCDより十二指腸乳頭部まで挿入し，チューブの先端あるいは側孔に切開カテーテルをひっかけ，総胆管内へ誘導する方法を用いている．**写真2左**は誘導チューブをPTCDより挿入し，先端を十二指腸に出し，**写真2右**のごとく，切開カテーテルをチューブの先端にひっかけ，総胆管へ誘導している所である．その内視鏡写真（**写真3**）だが，左写真は誘導チューブを十二指腸に出した所，中央写真は，このチューブの先端にカテーテルをかけた所，右写真は切開完了後である．このチューブの使用により，短時間にまた確実に総胆管内への切開カテーテルを挿入できるようになった．

3）結石除去法に対する一考

EST切開後の結石除去法として自然排石，バスケットカテーテルによる摘出，両者併用などがある．自然排石はEST施行翌日にすぐ排石される症例もあるが，通常平均EST後2～3日を要していた．切開後自然排石のみられない症例に対して，相馬ら[9]はバスケットカテーテルによる結石の摘出は，切開直後よりも切開後3～4日して行う方がよいといっている．教室ではEST当日，バスケットカテーテルを使用して摘出する場合と，EST一週間後，自然排石をみながらバスケットカテーテルを使用する場合とがある．後者のような待期的方法をとる場合はEST施行時出血が多く浮腫の強い場合である．また排石不能の巨大結石（2.5cm以上）に対しては，二村[10]らのいう経皮径肝胆道鏡的截石術を積極的に用いている．すなわち，PTC，ERCPなどの直接胆道造影で胆道の形態異常が疑われたり，巨大結石が認められた場合には，まずPTCD

写真2

左：誘導チューブの先端が十二指腸に出ているところ

右：切開カテーテルを誘導チューブ先端にひっかけ総胆管内へ誘導しているところ

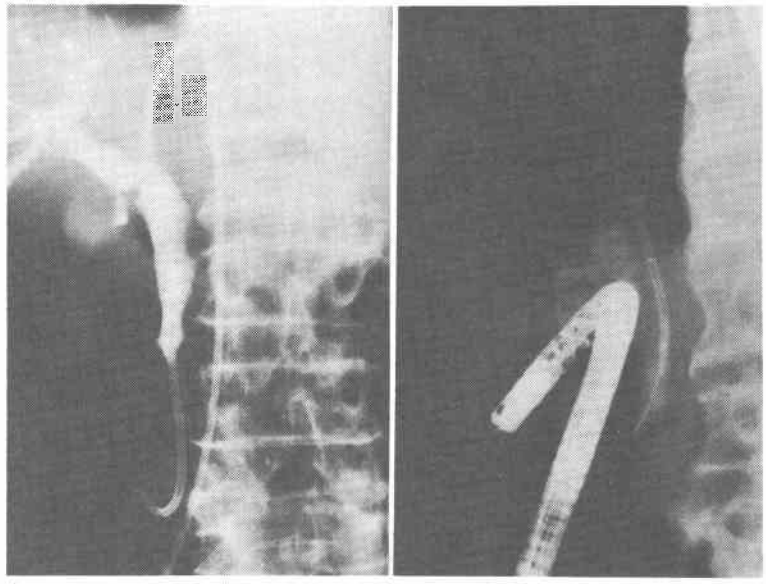

写　真　3

中央：このチューブの先端にカテーテルをかけたところ　左：誘導チューブを十二指腸に出したところ　右：切開を終了したところ

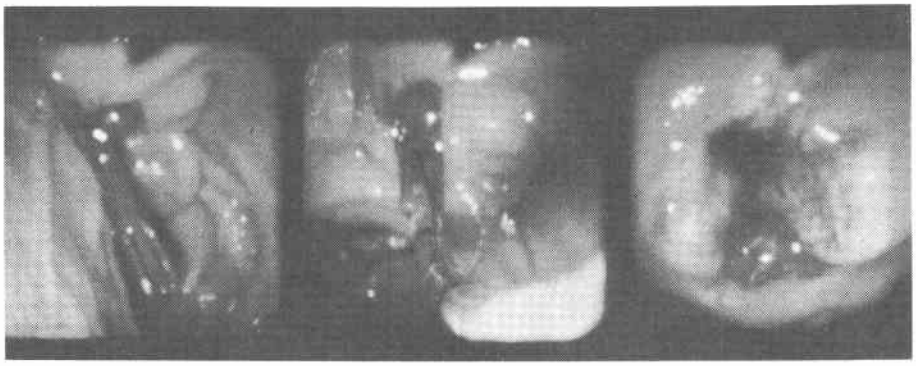

を行って，可及的胆道鏡的截石術を行い，截石後の胆管像を検索して乳頭部狭窄の所見がみられた時，ESTを使用するものである．また教室では従来のW型鉗子による胆道鏡的截石術にプラスして，ヤグレーザーによる結石の崩壊を行って好結果を得ているがこのことに関しては，別紙で述べる予定である．

4）合併症とその対策

内外の合併症に関する諸家の報告[11)12)]で主なものは出血，胆管炎，膵炎，穿孔である．合併症発生率は内外とも7％前後，死亡率は我が国で0.4％，外国で1.4％との報告がある．自験例の合併症は表2に示したように出血2例，バスケットカテーテル嵌頓1例であった．出血に対しては我々はPTCDより止血用double baloom tubeを挿入し，圧迫止血している．またバスケットカテーテル抜去不能例は結石の大きさに比べ，切開口が少さかったと考えられる．またこのようにバスケットカテーテルの抜けの悪い場合には，十二指腸ファイバーを引きあげるようにするより，押し込んだ方が抜けがよいように思われた．胆管炎に対してはこの後述べるPTCDによる減黄減圧処置で十分対応できたと考える．その証拠に，我々は重とくな感染からショックにいたる症例は未だ経験していない．

5）ESTとPTCD

我々はESTを施行するにあたり，閉塞性黄疸があり，胆管の拡張のある症例に対しては，胆管結石の病態を把握するための直接造影法の1つとして，また減黄処置，減圧処置の意味からPTCDを積極的に行っている（表3）．PTCDの方法としては，ERCPを行なって胆管の走向を確認後行うERCP-PTCDが27例中23例と最も多かった．現在はEcho-PTCDを積極的に行ない，最も簡便でかつまた正確に行える手技として重要視している．ESTに先だってPTCDを行うことは，急性化膿性胆管炎や肝膿瘍を防ぐための，減黄減圧の意味というだけでなく，経皮経肝胆道鏡的截石術を行うのに利用できること，また前述の誘導チューブを挿入するのに利用すること，さらに止血用double tubeをPTCDより挿入できることなど，その用途は広い．ただしPTCDを挿入する場合瘻孔の形成を待つ意味で，入院期間が長くなることより，やはり症例を選んで，これを利用すべきだと考える．

まとめ

教室のEST症例50例について総括し，その適応や排石不成功例，合併症などの対応策として，ESTにさいし，誘導チューブやPTCDを用いた教室の工夫考え方を，若干の文献的考察を加え報告した．ESTによる結石除去例は最長6年の経過例を含め，臨床的にも内視鏡的にも切開部の明らかな再狭窄を呈する症例はなく，外科的経十二指腸乳頭形成術に比べ，麻酔，開腹，十二指腸切開などを回避できるなど，その有用性は遺残結石例，poor Risk症例で高く評価できると考える．またPTCDの応用により，より安全かつ容易に施行できることを確信している．一方，EST後の乳頭括約筋の生理機能の減弱の問題，再狭窄の問題など，長期間のfollow-upを行ったとき，出現するだろうと思われる合併症に対しては，十分留意し，適応疾患を選んでゆくべきだと考える．

文　献

1) Kawaii K, Akasaka Y, Hashimoto Y et al: Preliminary report on endoscopic papillotomy. J Kyoto Pref Univ Med 82：353—355, 1973

2) Kawaii K, Akasaka Y, Murakami K et al: Endoscopic sphinoterotomy of the ampulla of vater. Gastrointest Endosc 20：1137—1141, 1974
3) Classen M: Endoscopische Sphincterotomie der papilla vateri und steinextraction aus dem ductuscholedochus. Dtsch Med Wschr 99：496—497, 1974
4) 相馬　智，内視鏡的乳頭切開術及び遺残胆道結石摘出の試み．Gastroenterol Endosc 16：446—454, 1974
5) 相馬　智：内視鏡的乳頭括約筋切開術．臨外 30：1076—1077, 1975
6) 相馬　智，小野美貴子：内視鏡的乳頭括約筋切開術—外科的処置との対比．日消外会誌　15：576—580, 1982
7) 鶴見清彦，炭山嘉伸，鈴木　茂ほか：教室胆石症の遺残再発結石に対する再手術例の検討．日消外会誌　14：1082—1087, 1981
8) 炭山嘉伸，鈴木　茂，鶴見清彦：総胆管結石の臨床的研究．外科診療　23：880—880, 1981
9) 相馬　智，立川　勲，斉藤　滋ほか：内視鏡的乳頭括約筋切開術の意義．外科　38：570—578, 1976
10) 二村雄次，早川直和，鈴木雄彦ほか：遺残胆石の対策—内視鏡的乳頭切開術の手技とその応用．日消外会誌　15：570—575, 1982
11) 中島正継：胆石症—内視鏡的乳頭括約筋切開術の適応と意義．東京，医学書院，1980, p200—209
12) Sabrany L: Endoscopic treatment of biliary tract disease. An international study. Lancet 4：983—985, 1978