日消外会誌　16（5）：885～890，1983年

傍十二指腸乳頭部憩室を伴う胆石症の手術々式の検討

石川勤労者医療協会城北病院外科
原　和人　篠田雅幸
矢島謙志　安田清平

SURGICAL MANAGEMENT OF PERIVATERIAN DUODENAL DIVERTICULA COMPLICATED GALLSTONE DISEASE

Kazuto HARA, Masayuki SHINODA, Kenji YAJIMA and Seihei YASUDA
Department of surgery, Johoku Hospital

症状を有する傍十二指腸乳頭部憩室15例について検討した．胆嚢結石で当院初回胆摘のみの8例中3例に総胆管結石再発，2例に胆摘後症候群を認め，結石の有しない2例（Lemmel症候群）の内，胆摘のみの1例は経過不良であった．その他，他院初回胆摘例で総胆管結石再手術例2例，胆摘後症候群1例を経験した．憩室はいずれも10mm以上で，結石はほとんどがビリルビン石灰石であり，憩室との関連が考えられた．したがって，10mm以上の憩室を有する胆石症では，胆摘のみでは術後高率に胆石の再発を来し，また，胆摘後症候群の原因ともなり，憩室に対する処置が必要である．私たちは初回手術3例，再手術5例に乳頭形成術を行い，経過良好である．

索引用語：胆石症，再発結石，傍十二指腸乳頭部憩室，レンメル症候群，乳頭形成術

はじめに

十二指腸憩室は日常比較的よく遭遇するが，憩室炎，穿孔，出血といった重篤な合併症が少なく，その大部分は無症状に経過するために臨床上問題にされることは少ない．

しかし十二指腸憩室の中でも，傍十二指腸乳頭部憩室（以下傍乳頭部憩室）はその解剖学的位置関係より，以前より，胆道・膵疾患に及ぼす影響が論じられており，1934年，Lemmel[1]は，Papillensyndromとして，傍乳頭部憩室の臨床的重要性を指摘している．本邦においても，その頻度，各疾患に及ぼす影響，手術々式に関する報告がなされているが，今日なお，その臨床的意義があきらかにされているとはいえない．

今回，私たちは当院における胆石症手術症例を中心にして，傍乳頭部憩室を有する胆石症の手術々式とその術後経過に関して検討したので報告する．

I 自験例の概要

昭和52年1月より昭和57年2月までに，当院外科にて手術された胆石症は男31例，女59例の90例であり，結石の存在部位は胆嚢結石62例，胆嚢総胆管結石12例，総胆管結石16例であった．

この内，重複症例を除く85例中，傍乳頭部憩室が認められたのは12例（14.1%）であり，その他無石胆道感染2例，他院手術例1例を加えて，15例の傍乳頭部憩室について検討した．

① 胆嚢結石手術後，総胆管結石再手術例（**表1**）

傍乳頭部憩室を有する胆嚢結石で，初回胆嚢摘出後，総胆管結石にて再手術を行った症例は5例で，再手術までの期間は，1年4カ月から8年9カ月であった．その内，当院初回手術例は3例であり，術前術中精査により遺残結石は否定されており，再発結石と考えられた．その初回結石は，ビリルビン石灰石2例，混合石1例であり，再結石では，1例の自然落下による不明例を除き，4例すべてがビリルビン石灰石であり，結石の成因として胆道感染が考えられた．傍乳頭部憩室の存在部位は，乳頭上部が3例，乳頭周囲が2例で

表1　胆嚢結石で，胆摘後，紹胆管結石症例

	年令	性	初回手術	結石	再発期間	再手術	再発結石	傍乳頭部憩室	
								部位	大きさ
1	69	女	胆摘（当院）	混合石	2年4月	総胆管切開乳形	ビ石	乳頭周囲	2.0×1.5
2	68	女	胆摘（当院）	ビ石	1年6月	総胆管切開乳形	ビ石	乳頭上部	2.0×1.5
3	68	男	胆摘（当院）	ビ石	8年9月	総胆管切開乳形	不明	乳頭上部	2.0×1.1
4	71	女	胆摘（他院）	不明	1年4月	総胆管切開乳形	ビ石	乳頭上部	2.5×1.5
5	62	男	胆摘（他院）	不明	2年10月	総胆管切開乳形	ビ石	乳頭周囲	2.2×1.4

あり，その大きさは，いずれも20mm以上であった．再手術は，いずれも総胆管切開，T-tube留置，乳頭形成術を行い，経過良好である．

（症例1）69歳　女性．

昭和51年の老人検診で胆石を指摘されたが症状ないため放置．昭和52年6月，悪心嘔吐あり．同年7月胆嚢摘出術施行．胆石は示指頭大の結石2個を含む6個の混合石であった．術中胆道造影では総胆管径は12mmで軽度拡張あるも，遺残結石は認めなかった（**図1**）．術後経過は良好であったが，昭和54年10月頃より背部痛を認め来院．肝機能異常を認めたため再入院．ERCPにて総胆管結石1個と，20×15mmの傍乳頭部憩室を認め（**図2**），11月，総胆管切開結石摘出，T-tube留置，乳頭形成術を施行した．結石は14×9 mmのビリルビン石灰石であった．再手術後2年9カ月の現在，経過良好である．

② 胆嚢結石手術後，胆道感染をくり返す例（**表2**）

図1　〔症例1〕初回手術時，術中胆嚢造影．総胆管径は12mmで軽度拡張あるも，遺残結石は認めなかった．

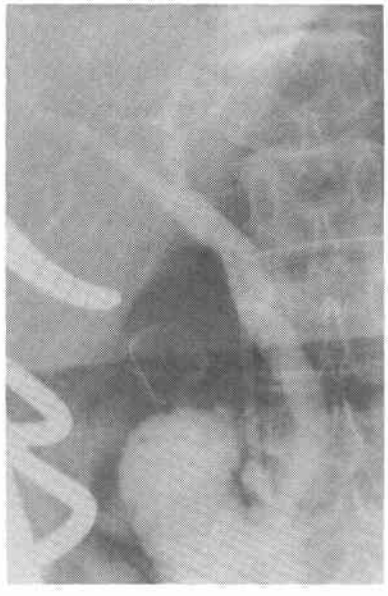

表2　胆嚢結石で，胆摘後，胆道感染をくり返す症例

	年令	性	初回手術	結石	経過期間	傍乳頭部憩室	
						部位	大きさ(cm)
6	71	女	胆摘（当院）	ビ石	3年6月	乳頭上部	1.5×1.1
7	70	女	胆摘（当院）	ビ石	3年	乳頭周囲	3.0×2.5
8	45	男	胆摘（他院）	不明	9年	乳頭周囲 乳頭下部	1.3×0.8 1.2×0.7 3.5×1.5

図2　〔症例1〕再入院時ERCP，総胆管結石1個と20×15mmの傍乳頭部憩室を認めた．

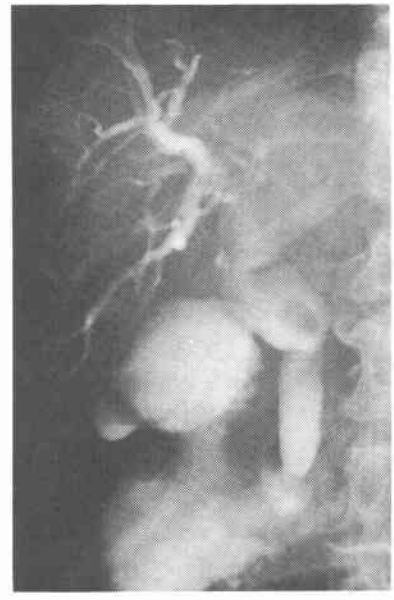

図3　〔症例7〕再入院時ERCP，総胆管径は12mmと軽度拡張していたが結石はなく，傍乳頭部憩室を認めた．

傍乳頭部憩室を有する胆嚢結石で，胆摘後無石胆道感染をくり返す例は3例で，胆嚢摘出後症候群の原因の1つとなっている．当院初回手術例は2例で，結石はいずれもビリルビン石灰石であった．

図4　〔症例7〕通常の胃 X-P．憩室は30×25mm にまで拡大した．

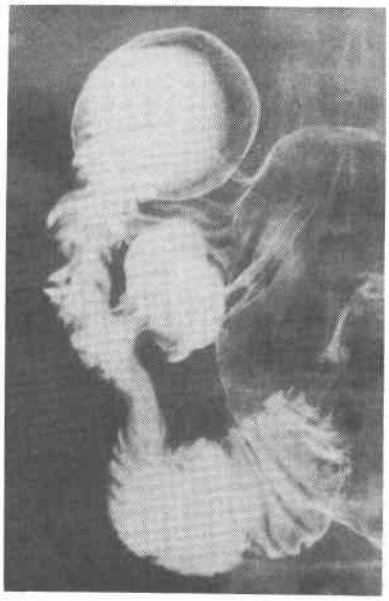

（症例7）70歳　女性．

昭和44年頃より胆石症を指摘されていたが症状ないため放置．昭和54年2月悪心嘔吐あり．同月胆嚢摘出術施行．胆石は小指頭大のもの3個で，ビリルビン石灰石であった．術後比較的良好であったが，昭和55年2月頃より心窩部痛出現し，6月心窩部痛，下痢を訴え，遺残結石を疑われ再入院．入院時検査成績では，CRP 6(+)，WBC 11000/mm³，血清アミラーゼ1256 IU，Al-p 146IU，GOT 449IU，GPT 341IU であり，ERCP では総胆管径は12mm と軽度拡張していたが結石はなく，傍乳頭部憩室を認めた(**図3**)．憩室は通常の胃 X-P では30×25mm にまで拡大した(**図4**)．その後も頻回に腹痛，下痢を認めている．

③ Lemmel の Papillensyndrom（**表3**）．

いわゆる Lemmel の Papillensyndrom を呈した症例は2例で，胆嚢摘出，T-tube 留置，乳頭形成術を施行した1例は経過良好であるが，胆嚢摘出のみを施行した1例は術後頻回に肝機能異常を認めており，経過不良である．

表3　Lemmel の Papillensyndorom の症例

	年令	性	手術	結石	傍乳頭部憩室 部位	傍乳頭部憩室 大きさ(cm)
9	46	女	胆摘（当院）	なし	乳頭周囲	2.2×1.4
10	43	女	胆摘．乳形（当院）	なし	乳頭周囲	1.2×0.6

（症例10）41歳　女性．

昭和50年頃より時々腹痛を認め，昭和56年1月腹痛にて某病院入院し，軽度肝機能異常を指摘された．同年5月，再び腹痛を認め，この時，GOT 96単位，GPT 118単位，直接ビリルビン1.3mg/dl，間接ビリルビン0.45mg/dl を指摘され，約1カ月入院した．同年暮より再び腹痛を認め，昭和57年1月当院入院．この時，GOT 464IU, GPT 345IU, LDH 613IU, γ-GTP 235IU と肝機能異常を認めた．DIC, ERCP にて，胆嚢，総胆管，膵管には異常を認めなかったが，12×6 mm の傍乳頭部憩室を認め（**図5**），Lemmel の Papillensyndrom と診断し，2月胆嚢摘出，T-tube 留置，乳頭形成術を行った．術後7カ月の現在，腹痛，肝機能障害なく，経過良好である．

一方，症例9は胆石症疑いにて手術された症例であるが，胆嚢総胆管には結石がなく，22×14mm の傍乳頭部憩室を認めたが，胆嚢摘出術のみを行った．しかし術後頻回に肝機能異常を認めている．

④ 胆嚢または総胆管結石で，術後症状なく経過良好例（**表4**）．

傍乳頭部憩室を有する胆嚢または総胆管結石で，術後症状なく経過している症例は5例で，その内2例に乳頭形成術を施行した．結石はいずれもビリルビン石灰石であり，これらも胆道感染がその成因と考えられ

図5　〔症例10〕術中胆道造影．総胆管には異常なく12×6 mm の傍乳頭部憩室を認めた．

表4　胆嚢・総胆管結石で術後症状はなく経過観察症例

	年令	性	手術	結石部位	結石	傍乳頭部憩室 部位	傍乳頭部憩室 大きさ(cm)	術後期間
11	56	男	胆摘、総胆管切開、乳形	胆嚢	ビ石	乳頭下部	1.2×1.0	3年9月
12	72	女	胆摘、総胆管切開、乳形	胆嚢,総胆管	ビ石	乳頭下部	2.5×1.8	8月
13	58	女	胆摘、総胆管切開	胆嚢,総胆管	ビ石	乳頭上部	1.8×1.6	5年4月
14	73	女	胆摘、総胆管切開	胆嚢,総胆管	ビ石	乳頭上部	3.1×2.0	1年11月
15	74	男	総胆管切開	総胆管	ビ石	乳頭上部	2.0×1.5	1年2月

15）は先天性胆嚢欠損症

た．この内，症例15は先天性胆嚢欠損症の症例であった．しかし，術後観察期間が比較的短い症例もあり，今後注意深い親察が必要であると考えている．

II 自験例のまとめ

以上，症状を有した傍乳頭部憩室は男5例，女10例の15例で，年齢は43歳から74歳で，その平均年齢は63歳と比較的高齢者に多くみられた．憩室の存在部位は乳頭上部7例乳頭周囲6例，乳頭下部3例で，これらの憩室の大きさは10～19mm 5例，20～20mm 8例，30mm以上2例で，臨床症状を呈した憩室の大きさはすべて10mm以上であった．この内，急性閉塞性化膿性胆管炎で手術された症例が3例あり，比較的重症感染症を多く認めた．

III 考　察

十二指腸憩室の最初の報告は1710年，Chomelの脳卒中で死亡した女性の剖検例であるとされている[2]．1913年，Caseは透視下で発見した4例の十二指腸憩室の報告を行っており[2]．それ以降，上部消化管透視時に比較的よく遭遇する疾患とされている．

上部消化管透視時に発見される十二指腸憩室の頻度は，鈴木ら[3]は0.8%，村上ら[4]は0.9%，酉家ら[5]は4.5%としているが，武内ら[6]によれば上部消化管造影で6.2%，低緊張性十二指腸造影では16.4%，剖検時の摘出標本のX線検査で56%の高率に認められたと報告しており，十二指腸憩室の頻度はその検索方法により，著しく異ってくると考えられる．

一方，十二指腸憩室は憩室炎，穿孔，出血といった重篤な合併症はまれで，臨床上それ程重視されてこなかった．しかし，1934年，Lemmel[1]は膵臓や胆道に重篤な病的，器質的な変化をひきおこす十二指腸憩室について検討し，その特徴的なものとして膵性の下痢を伴い，膵障害を合併する肝・胆道疾患をPapillensyndromとして報告した．

この事実はその後の諸家の報告でも支持され，酉家ら[5]は胆道疾患合併率は，憩室所有群で12.5%，非所有群で4.5%と憩室所有群の方が多いとのべ，Landorら[7]は十二指腸憩室の中でも，IInd portion内憩室に胆石の合併する頻度は31.1%に比べ，それより遠位の十二指腸憩室に胆石の合併する頻度は13.4%であったと報告し，傍乳頭部憩室の重要性を指摘している．また中野ら[8]は傍乳頭部憩室が10mm以上になると，膵内外分泌機能障害や総胆管の拡張を呈するものが多いとのべ，武内ら[6]も傍乳頭部憩室を有する胆嚢結石では20mm以上の憩室の占る率が15%であるのに比し，胆管系結石では50%であり，胆管系結石に併存する憩室には大きいものが多かったとのべている．

以上の様に，傍乳頭部憩室が肝，胆道，膵に影響を与える成因として，Landorら[7]は近傍の拡張した憩室が総胆管を圧迫したり，または憩室の拡張あるいは炎症によってひき起されたOddi筋の緊張によっておこるとのべており，またMcsherryら[9]は総胆管が憩室内に直接流入している場合には，結石の形成や感染がおこり易いとのべている．

すなわち傍乳頭部憩室の存在が慢性的にOddi筋を刺激し，その排出機序を障害し，胆汁，膵液のうっ滞状況をつくり出し，それが細菌感染の引き金となり，ビリルビン石灰石の形成に至ると考えられる[10]．私たちの経験した傍乳頭部憩室を伴う胆石症の内，初回当院手術例の10例中9例がビリルビン石灰石であり，再手術例の5例中，自然落下による1例の不明例を除き，すべてがビリルビン石灰石であったことは，この結石の成因に，傍乳頭部憩室が関与していたことを示している．

十二指腸憩室の手術適応については，重篤な合併症としての憩室炎，穿孔，出血の場合には当然手術適応になるが，傍乳頭部憩室を有する胆石症に，どこ様な手術式を選択すべきかは議論のある所である．最近，白井[11]，鈴木ら[3]は十二指腸加圧により術中胆道内圧測定を行い，傍乳頭部憩室が胆道系に影響をおよぼすと推定されたり，何らかの関連性が推定される場合には手術適応があるとのべているが，興味深い．

傍乳頭部憩室を有する胆石症の予後に関しては，宮城[12]は傍乳頭部憩室と胆石の合併した17例中13例で，胆摘時に憩室を無処置のまま放置したが，術後支障はなかったと報告している．一方，Mannyら[13]は胆石を有する傍乳頭部憩室12例に胆摘術を行い，同時に憩室切除術を行った3例は経過良好であったが，胆摘のみの症例では術後3例に胆道感染，6例に胆摘後症候群を認め，胆石を有しなかった傍乳頭部憩室7例に胆摘のみを行い，その内5例に術後胆道感染を認めたと報

告しており，胆摘だけでなく憩室に対する何らかの術式を選択すべきであるとのべている．また，Pinottiら[14]も，症状を有する16例の傍乳頭部憩室に対して11例に胆摘，乳頭形成術，憩室切除術を行い，良好な成績を得ているのに反し，胆摘のみの5例は術後症状改善せず，乳頭形成術と憩室切除術の再手術により軽快したとのべている．自験例でも，結石を有する傍乳頭部憩室例で，初回胆摘のみの8例中3例に総胆管結石の再発，2例に胆嚢摘出後症候群を認め，結石を有しない傍乳頭部憩室例で，胆摘のみの1例は術後も肝機能異常を頻回に認め，経過不良である．

したがって，私たちは10mm以上の傍乳頭部憩室を有する例では，胆嚢摘出術，あるいは結石摘出術のみでは術後高率に胆石の再発を来し，また胆摘後症候群の原因ともなり，憩室に対する処置を加えるべきであると考えている．

傍乳頭部憩室の手術々式に関しては，一般的には憩室切除術や内翻埋没法が用いられており，時にはBillroth II法にて再建術を行い，十二指腸を空置する術式も用いられている[15][16]．この様に，憩室は原則的には切除されるべきと考えられているが，憩室切除術は総胆管や膵管の損傷や，縫合不全などの合併症も少なくないといわれている．鈴木らは[10]手術侵襲の少ない，より安全な術式として，憩室形成術を推奨している．一方，斉藤ら[18]は傍乳頭部憩室を有する原発性総胆管結石症の術式として，乳頭形成術を行い，良好な成績をあげている．

私たちは傍乳頭部憩室が，慢性的に乳頭部を刺激し，胆汁，膵液の排出障害をきたし，胆石の形成に至るという考え方により，傍乳頭部憩室を有する胆石症の付加手術々式として，十二指腸乳頭形成術で充分ではないかと考え，初回手術3例，再手術5例に乳頭形成術を行い，術後経過良好で，充分満足のいく結果が得られている．

IV 結　語

1）臨床症状を有する傍乳頭部憩室15例について検討した．

2）過去5年間の胆石症の内，重複症例を除く85例中，傍乳頭部憩室が認められたのは12例（14.1%）であった．

3）臨床症状を有した傍乳頭部憩室はすべて10mm以上の大きさであった．

4）傍乳頭部憩室を有する胆石症の結石は初回当院手術例10例中9例がビリルビン石灰石であり，再手術例の5例中，自然落下による1例の不明例を除き，すべてがビリルビン石灰石であった．

5）結石を有する傍乳頭部憩室例で，当院にて初回胆摘のみの8例中3例に総胆管結石の再発，2例に胆摘後症候群を認め，結石を有しない傍乳頭部憩室で，胆摘のみの1例は，術後経過不良である．

6）したがって，10mm以上の傍乳頭部憩室を有する例では胆摘または結石摘出術のみでは術後高率に胆石の再発を来し，また胆摘後症候群の原因ともなり，憩室に対する付加手術を加えるべきである．

7）我々は傍乳頭部憩室症例に対して，初回手術3例，再手術5例に乳頭形成術を行い，経過良好である．

本論文の要旨は1982年7月第20回日本消化器外科学会総会（東京）において発表した．

文　献

1）Lemmel G: Die klinishe Bedeutung der Duodenaldivertikel. Arch f Verd-krht 56: 59—70, 1934
2）Cattel RB, Mudge TJ: The surgical significant of duodenal diverticula. N Engl J Med 246: 317—324, 1952
3）鈴木範美，高橋　渉，木村晴茂ほか：傍乳頭部憩室と胆道疾患の関連性について．日消外会誌　11: 915—922, 1978
4）村上忠重，大津留敬，山本三雄ほか：十二指腸憩室の統計観察．外科　25: 1396—1405, 1963
5）酉家　進，多田正大，橋本睦弘ほか：十二指腸憩室の臨床的考察—X線並びに内視鏡の立場から．日消病会誌　71: 1029—1041, 1974
6）武内俊彦，宮治　真，後藤和雄ほか：十二指腸憩室の臨床的意義について．胃と腸　10: 729—738, 1975
7）Landor JH, Fulkerson CC: Duodenal diverticula relationship to biliary tract disease. Arch Surg 96: 182—188, 1966
8）中野　哲，戸田安士：十二指腸憩室の臨床的意義—第1報．とくに胆道，膵癌への機能的・形態的影響について—．日臨　32: 2948—2955, 1974
9）Mcsherry CK, Glenn F: Biliary tract obstruction and duodenal diverticula. 130: 829—836, 1970
10）小野慶一，嶋野松郎：胆汁うつ滞の病態と臨床．日医報　2789: 3—10, 1977
11）白井牧朗：十二指腸憩室の臨床，とくに傍乳頭部憩室の外科的意義とその手術適応について．日消外会誌　11: 297—309, 1978
12）宮城伸二：十二指腸憩室の治療．手術　27: 1019—1025, 1973
13）Manny J, Muga M, Eyal Z: The continuing

clinical enigma of duodenal diverticulum. Am J Surg 142：596—600, 1981
14) Pinotti HW, Tacla M, Pontes JF et al: Juxta—Ampullar duodenal diverticula as cause of bilio— pancreatic disease. Digestion 4：353—361, 1971
15) 佐藤寿雄, 関根　毅, 津久井一ほか：十二指腸憩室の外科治療. 外科診療　16：247—254, 1974
16) 穴沢雄作, 宮城伸二, 岡本祐喜ほか：胆石症を合併した十二指腸憩室. 臨外　27：541—548, 1972
17) 鈴木範美, 佐藤寿雄：手術適応と術式の選択—乳頭傍十二指腸憩室. 外科　42：457—463, 1980
18) 斎藤英樹, 桑山哲治, 菅沢　修ほか：原発性総胆管結石症の検討. 日消外会誌　14：1626—1633, 1981