日消外会誌　16（5）：898～901，1983年

特発性内胆汁瘻の臨床的検討

兵庫医科大学第2外科教室
石川　羊男　　嵯峨山　徹　　楠　　徳郎
山村　武平　　琴浦　義尚　　宮村　　忍
岸本　孝博　　大石　　泉

CLINICAL STUDIES OF SPONTANEOUS INTERNAL BILIARY FISTULA

Yoshio ISHIKAWA, Tohru SAGAYAMA, Tokuro KUSUNOKI, Takehira YAMAMURA
Yoshinao KOTOURA, Shinobu MIYAMURA
Takahiro KISHIMOTO and Izumi OISHI
Second Department of Surgery, Hyogo College of Medicine

1982年7月までの10年間に教室で経験した特発性内胆汁瘻症例34例の臨床像，検査，治療および予後について検討した．年齢は34歳から87歳，平均61歳と比較的高齢で，男：女は1：1と差をみなかった．病悩期間は3カ月から40年，平均8.4年と長く，過去に胆道系手術を4例が受けていた．原因は結石に起因したもの33例，術後良性胆管狭窄1例であり，対象臓器は，胆嚢―十二指腸15例，総胆管―十二指腸10例，胆嚢―結腸3例，胆嚢―総肝管3例，胆嚢―胃1例であり，ごくまれなものとして胆管―門脈，肝―気管支各1例をみた．症状は疼痛に関するものが多く，発熱，黄疸の順に多かった．4例にRaynoldsの5徴をみた．術前正診率は64.7%でERC, PTCなどの直接造影が有力な診断方法であった．34例中32例に胆管空腸吻合，肝十指腸間空腸有茎移植，瘻孔閉鎖，十二指腸乳頭形成などの原因的根治術を施行しえたが1例は合併肝癌の切除後，他の1例は肝内結石に由来する肝膿瘍に対しドレナージを行ったのみで感染症のため直死した．

予後向上のためにはより確実な術前，術中診断と早期の原疾患に対する根治療法にあると考えられた．

索引用語：特発性内胆汁瘻，胆石イレウス，胆管門脈瘻

はじめに

特発性内胆汁瘻とは，胆道系と周囲諸臓器の間に生じた異常交通路のうち，自然発生的に形成されたものの総称であり，その発生原因となる基礎疾患としては結石症が最も多く，次いで消化器悪性腫瘍，十二指腸潰瘍などがあげられる．本症によって胆道系と異常交通をきたす諸臓器としては，十二指腸，胃，横行結腸などの消化管が一般的はあるが，他にまれな臓器として，気管支，門脈などの報告も散見され[1)2)]，そのほかBehrend[3)]らが，1950年報告以後増加をみる胆のう総肝管瘻などの存在も注目されつつある．特発性内胆汁瘻の発性頻度は，胆道系疾患の診断技術により早期治療がおこなわれることから，減少傾向にあるとの報告もあるが[4)]，むしろPercutaneous transhepatic cholangiography（PTC）Endoscopic retrograde cholagiography（ERC）などの直接造影法の普及により，術前に診断される症例はかえって増加しているのが事実であろう[16)21)]．

著者らも，1973年8月から，1972年7月までの10年間に，特発性内胆汁瘻症例34例を経験し，今回これら症例につき臨床的見地から，詳細に検討報告する．

I 症例（図1，表1）

症例は過去10年間に教室で手術を施行した胆のう十二指腸瘻15例（胆石イレウス1例を含む[5)]），総胆管十二指腸瘻10例，胆のう結腸瘻3例，胆のう総肝管瘻3例，胆のう胃瘻1例，胆管門脈瘻1例[6)]，肝気管支瘻1例[7)]，計34例の特発性内胆汁瘻症例である．年齢は34歳～87歳におよび，その平均年齢は，61歳と高齢で，男

図1　特発性内胆汁瘻形成例

胆道系手術915例中　34例(3.7%)

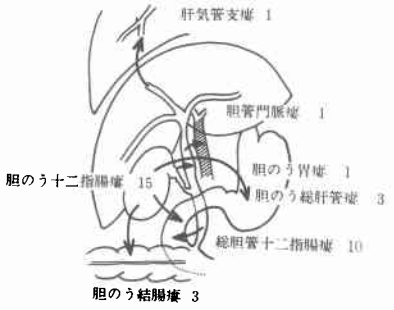

兵庫医大II外
1982. 7.

表1　特発性内胆汁瘻症例

瘻孔形式 / 症例		胆のう十二指腸	胆のう結腸	胆のう胃	総胆管十二指腸	胆のう総肝管	胆管門脈	肝気管支	計
症例数		15	3	1	10	3	1	1	34 (例)
平均年令		61 48～87	67 54～77	75	53 34～73	69 63～79	68	58	61 34～87 (才)
男女比		7:8	3:0	0:1	5:5	2:1	0:1	0:1	17:17
平均病悩期間		7.6 0.25～40	2.8 0.25～7	5	11.7 1～34	8 4～20	5	5	8.4 0.25～40 (年)
原疾患	悪性	0	0	0	0	0	0	0	0
	結石	15	3	1	8	3	1	0	31
	その他	0	0	0	2	0	0	1	3
									34 (例)

女比は1：1であった．病悩期間は3カ月～40年，平均8.4年（5年以上の症例20例）と長かった．なお原疾患は，術後良性胆道狭窄に起因する肝気管支瘻の1例をのぞいて他はすべて，結石に起因するものと推察したが，総胆管十二指腸瘻10例のうち結石が確認できない症例が2例あり，このうち4例は過去に胆摘術や総胆管切石術の既往を有していた．なお同期間に教室で施行した胆道系手術は，915例(良性752例，悪性163例)であったため，全胆道手術症例に対する特発性内胆汁瘻の頻度は3.7%であった．

II 臨床症状（表2）

これら症例の臨床症状としては，既往症状挿入入院時症状とも，疼痛に関するものが最も多く次いで発熱，黄疸の順になる．しかしながら，胆のう十二指腸瘻，総胆管十二指腸瘻などの胆道消化管瘻では，既往に高頻度に有していたいわゆる急性胆のう炎，胆管炎の指標となるCharcotの三徴が来院時には，軽快している場合も多くみられたのが特徴であった．これに反し，やはり結石に起因した胆のう総肝管瘻の2例と，胆管門脈瘻の1例は，過去に結石の既往は認めたが，胆管炎症状は認めず，突発的なRaynoldsの五徴をみ，急性閉塞性化膿性胆管炎を呈した症例で，肝気管支瘻の1例を含めて，胆道消化管瘻に比較し，より重篤な胆道感染症例であった．

III 診断（表3）

教室での特発性内胆汁瘻の術前診断率は，64.7%であった．胆道消化管瘻にかぎってみれば，胆道消化管瘻を疑わせるAerobiliaは29例中17例，58.6%に認めた．また，最も容易におこなえる消化管透視でも，19例施行中10例，52.6%に胆道との交通を認めている．しかしながら，特発性内胆汁瘻の術前診断には，ERC，PTCなど直接造影が有力で総胆管十二指腸瘻10例，胆のう結腸瘻3例，胆のう胃瘻1例，胆管門脈瘻1例，肝気管支瘻1例は，全例，ERCまたはPTCで診断可能であった．胆のう十二指腸瘻の総合診断率が40%ときわめて低い傾向にあるのは，緊急手術2例とERCのカニューレ挿管をおこなえても，胆のう管が炎症のため閉塞していた症例を4例含み画像が不十分であったためである．また胆のう総肝管瘻の3症例は，家田[8]らの報告のように，3例ともPTCでbiliobiliary fistulaを疑わしめる所見をえたが，確診はえられなかった．

IV 治療と予後（表4）

自験例34例中32例に，原疾患に対する根治術をおこないえた．根治術をおこなわなかった2例は，いずれも総胆管十二指腸瘻症例で，1例は肝癌合併のため，

表2　特発性内胆汁瘻の臨床症状（%）

瘻孔形式 / 臨床症状		既往症状 黄疸	発熱	疼痛	入院時症状 黄疸	発熱	疼痛	低血圧	意識障害
胆道消化管瘻	胆のう十二指腸 (15)	53	73	86	13	40	46	0	0
	胆のう結腸 (3)	33	100	66	33	33	66	0	0
	胆のう胃 (1)	0	0	100	100	0	100	0	0
	総胆管十二指腸 (10)	80	80	100	40	30	60	0	0
胆のう総肝管 (3)		0	33	66	100	100	100	66	66
胆管門脈 (1)		0	100	100	100	100	100	100	100
肝気管支 (1)		100	100	100	100	100	100	100	100
計 %		52	73	88	38	40	61	11	11

表3　特発性内胆汁瘻の診断率

瘻孔名 / 診断法	施行例	胆道消化管瘻 胆のう十二指腸	胆のう結腸	胆のう胃	総胆管十二指腸	胆のう総肝管	胆管門脈	肝気管支	計
ERC	24	55 (5/9)	66 (2/3)	100 (1/1)	100 (10/10)	/	/	100 (1/1)	79.1%
PTC	13	0 (0/2)	100 (2/2)	/	100 (4/4)	0 (0/3)	100 (1/1)	100 (1/1)	61.5%
消化管透視	24	50 (4/8)	0 (0/1)	0 (0/1)	66 (6/9)	0 (0/3)	0 (0/1)	0 (0/1)	41.6%
aerobilia 陽性率		33 (5/15)	100 (3/3)	100 (1/1)	80 (8/10)	0 (0/3)	0 (0/1)	0 (0/1)	50.0%
総合診断率		40 (6/15)	100 (3/3)	100 (1/1)	100 (10/10)	0 (0/3)	100 (1/1)	100 (1/1)	64.7%

表4　特発性内胆汁瘻の手術々式（34例）

胆のう摘出術	28
瘻孔閉鎖術	24
総胆管切石（切開）術	23
乳頭形成術	13
T-tube ドレナージ	12
胆管空腸吻合術（Roux-Y）	4
肝十二指腸間空腸有茎移植	1
経十二指腸胆管ドレナージ	2
肝膿瘍ドレナージ	1 †
肝部分切除	1 †

†：死亡例

肝部分切除のみで死亡，他の1例は肝内結石に肝膿瘍合併のため，膿瘍ドレナージのみで死亡したものである．肝気管支瘻の1例は，教室法によるPTC-D[9]のみで瘻孔の消失をみたため，肝十二指腸間に，空腸有茎移植を施行している．瘻孔閉鎖をおこなった24例は，胆のうの関与した瘻孔22例と総胆管十二指腸瘻の十二指腸球部開口形[10]1例と胆管門脈瘻1例である．他の総胆管十二指腸瘻9例は，傍乳頭開口形[11]で根治手術可能であった7例はすべて，乳頭形成を施行した．次にドレナージ手術は，胆管拡張の著明な胆のう十二指腸瘻2例，胆のう胃瘻，胆のう結腸瘻おのおの1例づつにRoux-Yによる胆管空腸吻合を施行，十二指腸乳頭に通過障害を思わせた．胆のう十二指腸瘻5例と胆のう結腸瘻1例に乳頭形成を追加した．

V 考　察

本症の発生頻度は，欧米の報告によると，剖検例中0.1～0.2%[12)13)]，胆道系手術例の0.4～7.0%の発生率[13)~15)]で本邦における諸施設では0.8～13%との報告がみられる[10)16)~18)]．自験例34例は，全胆道系手術症例の3.7%と他施設の報告とあまり差異は認めていない．一方内瘻形式としては，胆道消化管瘻としてはWaggoner[19)]らの819例，木谷ら[20)]の812例の多数の集計では，胆のう十二指腸瘻が過半数をしめ，次いで胆のう結腸瘻，総胆管十二指腸瘻の順となる．しかし，PTC, ERCなどの直接造影法，内視鏡によるVater乳頭部の観察が一般的になるにしたがい内瘻形式の頻度，順位は，大きく変わっているとの報告もある[11)17)31)]．教室での特発性内胆汁瘻発生年齢は，34歳～87歳，平均61歳と高齢であった．これらの病悩期間は3カ月～40年，平均8.7年と長期におよんでおり，高齢者に本症が多いことを裏付けている．欧米の報告では，本症の好発年齢を多数例では，50歳～60歳台が多いとし[22)23)]，本邦でも50歳[16)]～60歳[21)]台との報告がみられる．また性比では，自験例34例では1：1であるが，欧米では，本症の発生頻度は，女性に多く[24)25)]，本邦での性差では，あまり有異差は認めないとの報告もなされている[16)21)26)]．これは本症の発生原因の大多数をしめる結石症の性比が欧米ほど本邦では差がないためであろう．内瘻の原疾患に関しては，文献的には，内瘻の90%は胆石症に起因し，5%は消化性潰瘍，まれなものとして，癌腫，エヒノコッカス，アメーバーなどでしめられるとされるが[27)28)]，その頻度は今日ではきわめて少ない．自験例34例中，肝気管支瘻の1例をのぞく33例すべて，結石に起因する内瘻と思われた．また臨床症状としては，その原疾患の，ほとんどが病悩期間の長い胆石症であることから，詳細に既往症状を分析すると，特に胆道消化管瘻の場合，急性胆のう炎胆管炎の指標となるCharcatの三徴を高頻度に有しており，これに比して，来院時には，すでに軽快していることが多く，これは瘻孔形成による胆道減圧によるものと考えている．来院時の臨床症状は，腹痛，発熱，黄疸の順で諸家の報告[16)21)20)]と一致しているが，その他，呕吐，食欲不振などもみられた．しかし，いずれも内瘻特有の症状とは言えなかった．これに対し，胆のう総肝管瘻のうち2例，胆管門脈瘻1例は，特発的に，典型的にたMaynoldsの五徴を呈した急性閉塞性化膿性胆管炎として来院，胆汁を喀出しながら搬入されてきた肝気管支瘻の1例とともに，PTC-Dによる胆道減圧を要した．特発性内胆汁瘻の診断には，X線検査が主となる．特に，胆道消化管瘻に関しては，腹部立位単純写真で胆道系の空気像aerobiliaの有無が問題となるが，たとえaerobiliaの存在を認めたとしても，それは，胆道消化管瘻の存在を示唆するにすぎず，他疾患との鑑別を要するが，やはり診断上の大きな手がかりとはなろう．また造影剤とガスをもって施行する消化管透視も同様のことが指摘される．しかし著者らはaerobiliaを認めない胆のう十二指腸瘻1例に上部消化管透視で胆道との交通を認めた経験をもっている．おそらく，上部消化管内の造影剤とガスによる加圧，体位変換などの諸状件の一致により，このような現像が出現するものと考えており，特に長期病悩期間を有する胆石症患者には，上部消化管透視は，必須な検査法としている．しかし胆道内瘻の確診には，胆道造影，特にPTC, ERCなどの直接造影または内視鏡的乳頭部の観察が最適な診断法であることは，諸家の報告の一致するところであり，その術前診断率は，本邦においては，34%[29)]～62%[26)]である．教室でも，直接胆道造影法で，自験例34例中22例，64.7%に術前診断をうることが可能であった．診断不能例のうち，胆のう総肝管瘻3例に関しては，現在のところ，術前確定診をうることは，不可能とされている[8)]．特発性内

胆汁瘻の治療は，瘻孔の自然閉鎖の可能性もあるところから，過去における手術予後が必ずしも良好とはいえなかったために，諸家の治療方針に一致をみていなかったが[30)~32)]，最近の胆道外科の進歩にもあいまって，外科的治療を原則としている施設が多い[5)16)21)~25)]．もちろん内瘻の原因，形式，内瘻の合併症や随半症状に応じた適切な処置を講じなければならない．外科的処置としては，1）原疾患の治療，2）瘻孔の切除と瘻開口部の閉鎖，3）胆管ドレナージを基本とすべきで，自験例34例の治療法は，総胆管十二指腸瘻10例のうち，肝癌合併で肝部分切除に終った1例と，肝内結石に合併した肝膿瘍で根治術をまたずに，肝不全死した1例をのぞいて全例，原疾患の治療と瘻孔の切除または，閉鎖をおこないえ，根治せしめえた．

おわりに

最近10年間に経験した特発性内胆汁瘻34例について，分析検討した．本症は，長い病悩期間をもつ高齢の胆石症患者に多いことから，胆道系愁訴を訴える症例に対する，より早期の胆道系精査，外科的処置が望まれた．また不幸にして，本症をきたした場合，できるだけ早期に，原疾患に対する根治療法が必要であるが，複雑な内瘻形式，周囲組織との癒着などのため，確実な術前術中診断が必要である．

文　献

1）Gilchrist RK, Parrott J: Spontaneous biliobronchial fistula formation following common duct obstruction. Surgery **45**：403—405, 1959
2）鬼束惇義，林　勝知，雑賀俊夫ほか：門脈胆管瘻による門脈血栓の1例．日消外会誌　**78**：1807—1811, 1981
3）Behrend A, Cullen ML: Cholecystocholedochal fistula. Ann Surg **132**：297—303, 1950
4）Piedad OH, Wels PB: Spontaneous internal-biliary fistula, obstructive and nonobstructive types. Ann Surg **175**：75—80, 1972
5）嵯峨山徹，大石　泉，橋本直樹ほか：術前診断可能であつた胆石イレウスの1例．外科診療　**21**：1699—1702, 1979
6）嵯峨山徹，岸本孝博，宮井満久ほか：総胆管結石に合併した胆管門脈瘻の1例．日消外会誌　**11**：215—219, 1978
7）山下忠義，嵯峨山敏，嵯峨山徹ほか：気管胆汁瘻の1例．日消外会誌　**9**：8—13, 1977
8）家田勝幸，大沢祐三，河野裕利ほか：Biliobiliary fistulaの2例．日臨外医会誌　**38**：227—231, 1977
9）Ishikawa Y, Oishi I, Miyai M, et al: Percutaneous transphepatic drainage: Experience in 100 cases. J Clin Gastroenterol **2**：305—314, 1980
10）吉田晃治，松永　章，村石信男ほか：特発性内胆汁瘻．外科　**41**：40—48, 1979
11）池田靖洋，田村亮一，岡田安浩ほか：内視鏡にて観察された十二指腸乳頭近傍の総胆管十二指腸瘻．胃と腸　**8**：1489—1502, 1973
12）Willard JH: Biliary fistulas In: Gastroenterology. vol 11. Edited HL Bochus. Sandorers, 1965, p850—874
13）Borman CN, Rigler LG: Sponlaneous internal biliary fistula and gallstne obstruction. Surgery **1**：349—378, 1937
14）Maingot R: Biliary fistulae. Proc Roy Soc Med **55**：200—202, 1962
15）Glenn F, Mannix H: Biliary enteric fistula. Surg Gynecol Obstet **105**：693—705, 1957
16）吉沢悌二，久沢武晴，甲斐祥一ほか：特発性内胆汁瘻．外科診療　**15**：330—336, 1973
17）姫井治美：内視鏡的逆行性胆膵管造影法による胆道十二指腸瘻の臨床的研究．岡山医大誌　**88**：997—1021, 1976
18）本山博信，中川浩之，一瀬　裕ほか：特発性内胆汁瘻の診断．臨放線　**19**：829—840, 1974
19）Waggoner CM, Le Mone DV: Clinical and roentgen aspects of internal biliary fistulas. Radiology **53**：31—41, 1949
20）木谷威男，野木道雄，大内一郎ほか：内胆汁瘻の2例．臨放線　**2**：467—474, 1957
21）小西孝司，竹下八洲男，永川宅和ほか：特発性内胆汁瘻の臨床像．外科　**42**：810—815, 1980
22）Judd ES, Burden VG: Internal biliary fistula. Ann Surg **81**：305—312, 1925
23）Wakefield EG, Vickers PM, Walters W: Intestinal obstruction caused by gallstones. Surgery **5**：670—673, 1939
24）Dean GO: Internal biliary fistulas. Surgery **5**：857—865, 1939
25）Haff RC, Wise L, Ballinger WF: Biliary-enteric fistulas. Surg Gynecol Obstet **133**：84—88, 1971
26）下山孝俊，福田　豊，藤井　卓ほか：特発性内胆汁瘻の臨床．外科　**44**：177—182, 1982
27）Noskin WA, Strauss AA, Strauss SF: Spontaneous internal biliary fistula. Ann Surg **130**：270—276, 1949
28）Remine WH: Biliary-enteric fistulas: Natural history and management. Adv Surg **7**：69—94, 1973
29）福永裕充，青木洋二，勝見正治ほか：特発性内胆汁瘻．日臨外医会誌　**43**：173—182, 1982
30）Welch JS, Huizenga KA, Roberts SE: Recurrent intestinal obstruction due to gallstones. Proc Mayoclin **32**：628—632, 1957
31）Hinchey PR: Gallstone ileus. Arch Surg **46**：9—26, 1943
32）Anderson RE, Woodward N, Diffenbaugh WG, et al: Gallstone obatruction of the intestine. Surg Gynecol Obstet **125**：540—548, 1967