日消外会誌　16（5）：916～921，1983年

症　例

グルカゴノーマ
—1自験例と本邦報告例の検討—

名古屋大学第1外科
横井　俊平　二村　雄次　早川　直和
松田真佐男　宮田　完志　安井　健三
中神　一人　佐橋　清美　大塚光二郎
長谷川　洋　前田　正司　神谷　順一
弥政洋太郎

GLUCAGONOMA
—A CASE REPORT AND REVIEW OF LITERATURE—

Shunpei YOKOI, Yuji NIMURA, Naokazu HAYAKAWA
Masao MATSUDA, Kanji MIYATA, Kenzo YASUI
Kazuhito NAKAGAMI, Kiyomi SAHASHI, Kohjiro OHTSUKA
Hiroshi HASEGAWA, Shoji MAEDA, Jun-ichi KAMIYA
and Yohtaro IYOMASA
First Department of Surgery, Faculty of Medicine, Nagoya University

索引用語：グルカゴノーマ，膵ラ氏島腫瘍，ホルモン産生腫瘍

1　はじめに

グルカゴノーマは1942年 Becker ら[1]により，臨床症状からグルカゴノーマと考えられる膵ラ氏島腫瘍として初めて報告された．しかし血中および腫瘍中のグルカゴン過剰が確認されたのは，1966年に報告された McGavran ら[2]の症例が最初である．1979年の Higgins ら[3]の集計によるとグルカゴノーマは47例であり，膵ラ氏島腫瘍のなかでもまれな疾患である．しかし，ホルモン産生腫瘍に対する関心の高まり，グルカゴン測定法の普及により，近年報告例が増加している．

最近，著者らは悪性グルカゴノーマの1例を経験したので報告するとともに，本邦報告例を中心に検討を行った．

2　症　例

患者：63歳，男性．

既往歴，家族歴：特記すべきことなし．

現病歴：昭和56年5月，胃検診にて胃体部に圧排像を認め，超音波検査で膵尾部の腫瘤を発見され入院した．約1カ月前から口渇があったが，他に自覚症状はなかった．

現症：身長162cm，体重47.5kg．眼瞼結膜に軽度貧血あり．胸部には異常所見なし．左季肋部に表面平滑で硬い鶏卵大の腫瘤を触れた．

入院時検査成績：一般検査では RBC　400×10^4/mm^3，Hb 12.3g/dl，Ht 36.4%の軽度貧血と尿糖陽性以外に異常所見はなかった．50g ブドウ糖経口負荷試験（以下 GTT と略す）は糖尿病型を示した．血中グルカゴン（immunoreactive glucagon，以下 IRG と略す）は1225pg/ml（正常値140±13pg/ml）と著しい高値を示し，30g アルギニン経静脈負荷試験（以下 ATT と略す）で血中 IRG は著増した（**表1**）．

胃透視にて体上中部大弯側に圧排像を認め（**図1**），注腸透視にて横行結腸に圧排，浸潤像を認めた．CT スキャンでは，膵尾部に充実性腫瘤を認め，脾は不明瞭であった．また，左腎との境界も一部不明瞭であった（**図2**）．血管撮影では，膵尾部を中心に hypervascular area があり，脾動脈の encasement と脾静脈の閉塞を認めた（**図3**）．また，肝右葉に数個の1 cm 弱の hypervascular area を認めた．内視鏡的逆行性膵管造影では，尾部主膵管に中断像を認めた．

表1

50g ブドウ糖経口負荷試験

分	0	30	60	90	120	180
血糖 (mg/dl)	75	131	209	295	155	99
IRI (μU/ml)	3.0	16.5	23.0	26.5	39.0	15.0

30g アルギニン経静脈負荷試験

分	0	15	30	45	60	90	120
血糖 (mg/dl)	87	90	92	98	108	93	86
IRI (μU/ml)	2.0	23.0	28.5	38.0	35.5	20.5	9.0
IRG (pg/ml)	1225	2598	2641	3492	3727	3365	2854

図1　胃透視で体上中部大弯側に圧排像を認める．

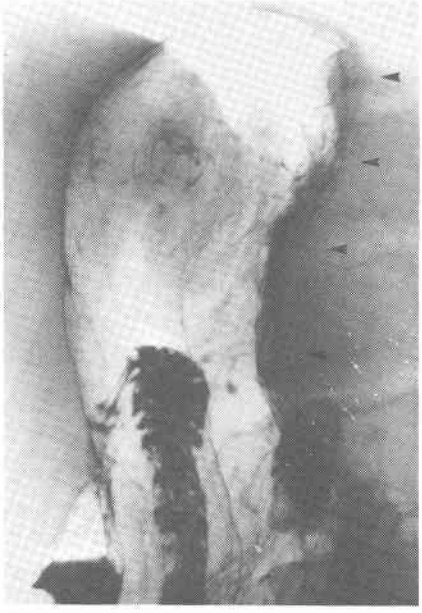

図2　CT で膵尾部に充実性腫瘤（T）を認め，脾は不明瞭で，左腎（K）との境界も一部不明瞭である．（S：胃，P：膵）

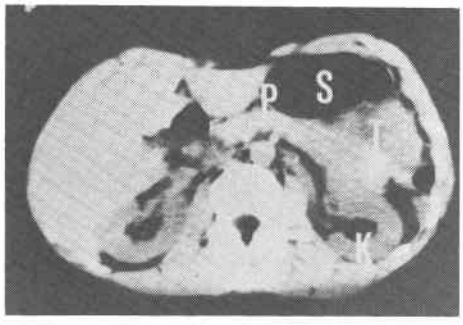

以上の所見から，悪性グルカゴノーマを疑い手術を施行した．

手術所見および手術々式：腫瘍は手拳大で膵尾部を中心に発育し，横行結腸，脾，左腎，左副腎をまきこんでいた．肝右葉に数 mm 大の転移巣1個と，ダグラス窩および右横隔膜に腹膜播種を認めたが，内分泌系腫瘍の性格を考慮し，膵体尾部とともに各臓器を合併切除した．

図3　血管撮影で，腫瘤は非常に hypervascular で，脾動脈（SA）の encasement（矢印）を認める．

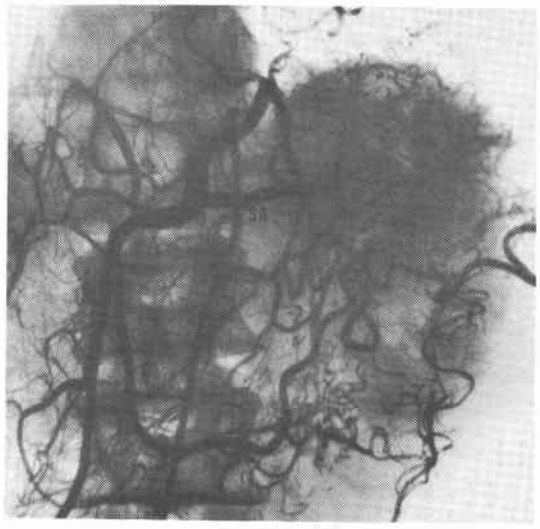

切除標本肉眼所見：**図4**は割面像で腫瘍は80×65 mm 大で淡黄白色を呈し，膵周囲，横行結腸，脾に浸潤していた．また，別の割面では左副腎への浸潤も認めた．

組織学的所見：腫瘍細胞は比較的大きく，核クロマチンに富み，核分裂像を認めた．腫瘍細胞がリボン状，索状に増生する部分と，充実性胞巣を形成する部分が

図4　切除標本割面像で，腫瘍（T）は脾（S）及び横行結腸（TC）に浸潤している．

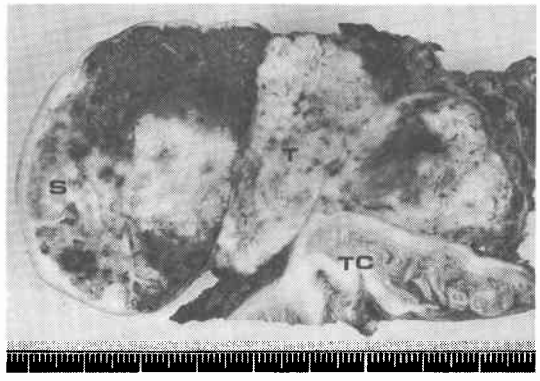

図5　組織像で，腫瘍細胞がリボン状，索状に増生する部分と，充実性胞巣を形成する部分が存在する（HE染色）．

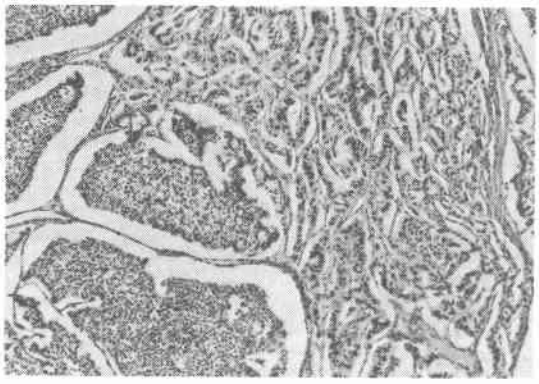

図7　電顕像で，ミトコンドリア，分泌顆粒の多い細胞と少ない細胞を認める．右上はうず巻状の粗面小胞体を示す．

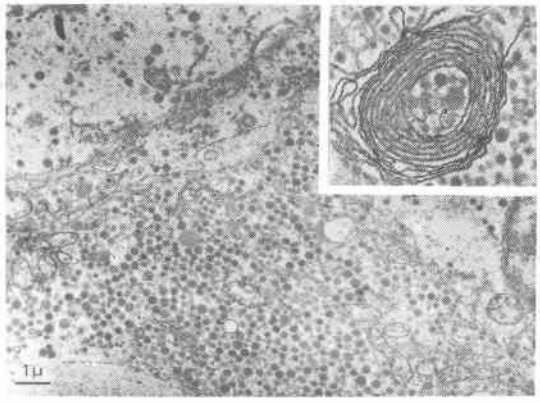

存在した（図5）．腫瘍は横行結腸，脾，副腎に浸潤し，リンパ節転移もみられた．Grimelius染色では陽性細胞を多数認めた．抗インスリン，グルカゴン，ソマトスタチン，パンクレアティックポリペプタイド（PP），CEA（carcinoembryonic antigen）抗体を用いた酵素抗体法では，グルカゴン含有細胞を多数認め（図6），ソマトスタチン含有細胞も少数，散在性に認めた．しかし，インスリン，PP，CEA含有細胞は認めなかった．電顕所見では核は卵円形で一部では不整形を呈し，核質は明るく，クロマチンは主として核膜辺縁に認められた．胞体の暗い細胞と明るい細胞があり，暗い細胞ではミトコンドリアが多数認められ，分泌顆粒も多い．胞体の明るい細胞ではミトコンドリア，分泌顆粒とも少ないが，うず巻状の粗面小胞体が認められた．分泌顆粒は中等度ないし高度の電子密度を呈し，円形で直径200nm前後の大きさをもち，限界膜に囲まれhaloが存在した（図7）．

図6　グルカゴン含有細胞を示す（酵素抗体法）．

予後：術後8カ月目に行った超音波検査，CTスキャンでははっきりした再発の所見はなかった．現在，術後約1年を経過し健在である．

3　考　　察

グルカゴノーマは本邦では1966年Yoshinagaら[4]により初めて報告され，集計しえた範囲では14例であった．そのうち詳細の明らかなものは本症例を含めて13例である（表2）．以下，Higginsら[3]の集計と比較しつつ，本邦報告例について検討を行った．

年齢，性別：Higginsら[3]によると，年齢は20～73歳，平均56歳で，男女比は19：28と女性にやや多くみられているが，本邦では26～75歳，平均49歳であり，膵癌より若年に発症する傾向にある．男女比は7：6と差はない．

臨床症状および検査所見：Mallinsonら[20]はnecrolytic migratory erythemaという天疱瘡様の皮膚炎，口内炎，体重減少，耐糖能異常を主症状とするグルカゴン産生腫瘍をグルカゴノーマ症候群と名づけた．これらの症状はグルカゴノーマ発見の目安となると考えられ，なかでも特異な皮膚炎はグルカゴノーマに特徴的とされている．皮膚炎はHigginsら[3]によると42例中36例（86%）にみられているが，本邦では13例中6例（46%）にみられたにすぎない．他の非特異的症状は，Higginsら[3]によると舌炎あるいは口内炎27例中10例（37%），貧血33例中30例（91%），体重減少35例中34例（97%）にみられている．本邦でも，それぞれ13例中5例（38%），11例（85%），8例（62%）とほぼ同様の頻度を示している．糖尿病は多量のグル

表2　グルカゴノーマ本邦報告例

症例	1	2	3	4	5	6	7	8	9	10	11	12	13
報告者	Yoshinaga[4]	後町[5]	大根田[6][7]	清水[8][9]	米村[10]	沼川[11][12]	Fukushima[13][14]	佐藤[15]	岡野[16]	矢野[17]	松川[18]	山本[19]	自験例
年齢(歳)	26	51	62	45	35	37	57	36	52	45	75	55	63
性	女	男	男	男	男	女	女	女	男	女	男	女	男
臨床症状及び所見	左季肋部痛 嘔気 糖尿病 左季肋部腫瘤 貧血 体重減少	嘔吐 るいそう 腹部膨隆 左季肋部腫瘤 糖尿病	息切れ 心悸亢進 体重減少 口内炎 皮膚炎 貧血	皮膚炎 糖尿病 貧血 体重減少	便秘 貧血	皮膚炎 舌炎 脱毛 貧血	皮膚炎 下痢 体重減少 糖尿病 口内炎 貧血	上腹部痛 背部痛 腹部膨満 貧血	口渇 るいそう 皮膚炎 糖尿病 口内炎 貧血	四肢脱力発作 体重減少 皮膚炎 舌炎 貧血	腹部腫瘤 嘔気 食欲不振 慢性湿疹 貧血	左季肋部痛 食欲不振 体重減少 背部痛 左季肋部腫瘤 貧血	口渇 左季肋部腫瘤 糖尿病 貧血
原発部位	膵全体	膵頸部	膵頸部	膵頭部	膵体尾部	膵体部	膵頭部	膵頭部	膵尾部	膵全体	膵頭部	膵体尾部	膵尾部
肝転移	−	−	+	+	+	−	+	+	+	+	+	+	+
GTT	糖尿病型	?	境界型	?	糖尿病型	境界型	糖尿病型	糖尿病型	糖尿病型	糖尿病型	境界型	糖尿病型	糖尿病型
ATT (グルカゴン値)	?	?	著増	?	著増	減少傾向	著増	?	?	増加	?	?	著増
血中アミノ酸	?	?	?	著減	減少	著減	減少	?	減少	?	減少	?	?
血中グルカゴン値 (pg/ml)	1.84 * μg/dl	?	640〜5860	10000	900〜1000	683	2000〜5800	1000〜1100	3600〜6600	1000以上	3586	545	1225
組織グルカゴン値(ng/g湿重量)	?	?	7680 (膵腫瘍)	?	200 (膵腫瘍)	?	190000 (肝転移巣)	?	1992.7 (膵腫瘍)	8420 (膵腫瘍)	?	?	?
治療	試験開腹	対症療法	化学療法	化学療法	膵体尾部切除 化学療法	膵体尾部切除	膵体尾部切除 肝右葉切除	化学療法	対症療法	膵全摘 肝部分切除 化学療法	腫瘍切除	膵体尾部切除 胃亜全摘	膵体尾部切除 横行結腸左腎 左副腎合併切除
予後	13ヵ月生	2ヵ月死	5ヵ月死	6年生	2年6ヵ月死	1年8ヵ月生	6ヵ月死	3年7ヵ月生	9ヵ月死	1年3ヵ月生	?	5ヵ月死	11ヵ月生
その他			インスリン, ソマトスタチン 産生		インスリン, ソマトスタチン PP, VIP 産生	モチリン高値			カストリン高値	インスリン, ソマトスタチン 産生			ソマトスタチン 産生

* Glucagon like activity,　? 記載なし

カゴンの作用によると考えられており，Higgins ら[3]の集計では46例中44例（96%）にみられている．本邦では13例中10例（77%）に認められ，他の3例もGTTで境界型であった．

血中IRGは大部分の症例では正常の5倍以上の高値を呈する．本邦では545〜10,000pg/mlの範囲にあり，大部分の症例で1,000pg/ml以上であった．血中で増加するグルカゴンのsize heterogeneityについて検討した報告によると，他の膵ラ氏島腫瘍と同様に，分子量の大きなプログルカゴンが増量しているとされている[21)〜23)]．プログルカゴンは生物学的活性が低く，そのため重症の糖尿病が少ないと考えられる．

低アミノ酸血症はグルカゴンの作用によってアミノ酸からの糖新生が増大するために起こると考えられている．Mallinson ら[20]によると4例全例に低アミノ酸血症がみられ，本邦でも検索された6例全例に認められた．

原発部位：十二指腸に発生した1例[24]を除き，他はすべて膵臓に発生している．Higgins ら[3]は膵全体に及ぶもの12例，体尾部30例と，体尾部の頻度が多いと報告しているが，本邦では膵全体2例，頭部4例，頸部2例，体尾部5例と差はなかった．

診断：臨床症状からは特徴的な皮膚炎が最も診断の参考となるが，皮膚炎が存在するからといって必ずしも本症とは限らない．一方，皮膚炎を欠く症例もかなり存在している．しかし，皮膚炎に加えて糖尿病が合併する場合には本症を強く疑う必要がある．

血中IRGの測定は最も重要で，本症における血中IRGは正常の5倍以上の高値を示す場合が大多数である．種々の負荷試験の成績は必ずしも一致していないが，ATTでは6例中5例に血中IRGが増加しないし著増しており，血中IRGがそれほど高値でない症例では参考となる．また，セクレチン負荷は正常人では血中IRGに変化を来たさないとされているが，本症では血中IRGの奇異上昇を来たし診断的に有用であるとの報告[9)25)]があり，試みるべき検査法と考えられる．

低アミノ酸血症は，Mallinson ら[20]の報告あるいは本邦報告例で100%に認められており，診断にあたり重要と考えられる．

本症の確診には腫瘍の局在を明らかにする必要があり，このために種々の画像診断法が行われる．なかでも選択的あるいは超選択的血管造影の診断価値が高く，一般に動脈相での血管の増生，毛細管相での境界明瞭な濃染像が特徴とされている．近年，経皮経肝門脈カテーテリゼーション法により，種々の部位から門脈血を採取し，ホルモン値を測定することによって局

在診断をしようとする試みがなされており[26]，極めて有力な診断法と考えられる．

治療：一般の腫瘍と同様に，根治手術を行なうことが理想である．しかし，グルカゴノーマはインスリノーマと異なり悪性のものが大多数である．本邦報告例では13例中10例に肝転移を認め，肝転移のない症例でも周囲臓器への浸潤，腹膜播種，細胞異型，細胞分裂等を示し，全例悪性であった．手術は8例になされたが，7例が姑息的手術に終っている．しかし，姑息的手術に終っても15カ月以上症状が軽快しているとの報告[27]もあり，内分泌系腫瘍であることを考慮して，根治手術は期待できなくても可能な限り腫瘍巣の減少をはかるべきと考えられる．

一方，外科的治療が不可能か不十分の場合には，化学療法が行われる．streptozotocin[28]，dimetyltriazenoimidazole carboxamide (DTIC)[22)29)30]，ソマトスタチン誘導体[8]などによる治療でかなりの効果が報告されており，考慮すべき治療法と考えられる．

4 おわりに

血中IRGの定量および免疫組織化学的検索によりグルカゴノーマと確診した1例を報告するとともに，本邦報告例を中心に文献的検討を行った．

本論文の要旨は第20回日本消化器外科学会総会において発表した．

文　献

1) Becker SW, Kahn D, Rothman S: Cutaneous manifestations of internal malignant tumors. Arch Dermatol Syphil 45：1069—1080, 1942
2) McGavran MH, Unger RH, Recant L et al: A glucagon-secreting alpha-Cell carcinoma of the pancreas. N Engl J Med 274：1408—1413, 1966
3) Higgins GA, Recant L, Fischman AB: The glucagonoma syndrome: Surgically curable diabetes. Am J Surg 137：142—148, 1979
4) Yoshinaga T, Okuno G, Shinji Y et al: Pancreatic A-cell tumor associated with severe diabetes mellitus. Diabetes 15：709—713, 1966
5) 後町洋一，松村瑞江，西家皥仙ほか：Malignant glucagonomaの症例とその電子顕微鏡所見．最新医　27：1858—1864, 1972
6) 大根田昭，大槻昌夫，藤谷　浩ほか：経過中にグルカゴノーマ症候群に移行した悪性インスリノーマ．医のあゆみ　107：175—189, 1978
7) Ohneda A, Otsuki M, Fujiya H et al: A malignant insulinoma transformed into a glucagonoma syndrome. Diabetes 28：962—969, 1979
8) 清水直容，吉田尚義：グルカゴノーマの皮膚病変．Diabetes J 8：54—57, 1980
9) 外山達一，田中孝司，中村興正ほか：Glucagonoma患者の血中IRGの分析：各種刺激抑制試験後のIRG componentsの変動に関する検討．日内分泌会誌　58：600, 1982
10) 米村　豊，三輪晃一，萩野　茂ほか：悪性グルカゴノーマの1例．癌の臨　26：1612—1620, 1980
11) 沼川武志，池内孝夫，杉政龍雄ほか：膵島A細胞腫の治験例—血中グルカゴンの動態を中心に．糖尿病　24：204, 1981
12) 山本裕司，清水　哲，須田　嵩ほか：悪性グルカゴノーマの1例．日消外会誌　15：256, 1982
13) Fukushima H, Yamaguchi K, Uzawa H et al: A case with glucagonoma syndrome: Endocrine and metabolic studies. Endocrinol Jpn 28：111—125, 1981
14) 山地陽一，後藤平明，今野俊光ほか：膵原発悪性glucagonomaの1例．日消外会誌　15：516—526, 1982
15) 佐藤直毅，小暮洋暉，石川　宏ほか：Streptozotocinの著効が認められたglucagonomaの1例．日膵臓病研会プロシーディングス　11：132—133, 1981
16) 岡野匡雄，川生　明，根本則道ほか：Glucagonomaの一症例．癌の臨　27：1289—1292, 1981
17) 矢野隆嗣，山本宣一，藤森健而ほか：低血糖発作を伴つた悪性グルカゴノーマの一例．日膵臓病研会プロシーディングス　11：258—259, 1981
18) 松川昌勝，田畑育男，内川　澄ほか：Glucagonomaの1例．日膵臓病研会プロシーディングス　11：260—261, 1981
19) 山本　宏，竜　崇正，渡辺義二ほか：ホルモン産生悪性膵腫瘍の2例．日膵臓病研会プロシーディングス　11：254—255, 1981
20) Mallinson CN, Bloom SR, Warin AP et al: A glucagonoma syndrome. Lancet 2：1—5, 1974
21) Recant L, Perrino PV, Bhathena SJ et al: Plasma immunoreactive glucagon fraction in four cases of glucagonoma: Increased "large glucagon-immunoreactivity". Diabetologia 12：319—326, 1976
22) Valverde I, Lemon HM, Kessinger A et al: Distribution of plasma glucagon immunoreactivity in a patient with suspected glucagonoma. J Clin Endocrinol Metab 42：804—808, 1976
23) Weir GC, Horton ES, Aoki TT et al: Secretion by glucagonomas of a possible glucagon precursor. J Clin Invest 59：325—330, 1977
24) Roggli VL, Judge DM, McGavran MH: Duodenal glucagonoma: A case report. Hum

Pathol **10** : 350—353, 1979
25) Stacpoole PW, Jaspan J, Kasselberg AG et al : A familial glucagonoma syndrome : Genetic, clinical and biochemical features. Am J Med **70** : 1017—1026, 1981
26) Ingemansson S, Holst J, Larsson LL et al : Localization of glucagonomas by catheterization of the pancreatic veins and with glucagon assay. Surg Gynecol Obstet **145** : 509—516, 1977
27) Montenegro F, Lawrence GD, Macon W et al : Metastatic glucagonoma : Improvement after surgical debulking. Am J Surg **139** : 424—427, 1980
28) Danforth DN Jr, Triche T, Doppman JL et al : Elevated plasma proglucagon-like component with a glucagon-secreting tumor : Effect of streptozotocin. N Engl J Med **295** : 242—245, 1976
29) Kessinger A, Lemon HM, Foley JF ; The glucagonoma syndrome and its management. J Surg Oncol **9** : 419—424, 1977
30) Marynick SP, Fagadau WR, Duncan LA : Malignant glucagonoma syndrome : Response to chemotherapy. Ann Intern Med **93** : 453—454, 1980