日消外会誌　16（5）：922～926，1983年

# 副膵管が重複十二指腸へ開口した1症例

福井医科大学第1外科
*横浜赤十字病院外科
**横浜市立市民病院がん検診センター診断科
嶋田　紘　中川原儀三　仲野　明*
工藤　琢也*　森田　修平*　佐野　仁勇**

# DUODENAL DUPLICATION ASSOCIATED WITH PANCREATIC DUCT

**Hiroshi SHIMADA, Gizo NAKAGAWARA, *Akira NAKANO,**
***Takuya KUDO, *Shuhei MORITA and **Jinyu SANO**
First deparoment of Surgery, Fukui Medical School
*Department of Surgery, Yokohama Redcross Hospital[1]
**Department of Pathology, Yokohama City Municipal Hospital Cancer Detection Center

**索引用語**：十二指腸重複症，副膵管，急性膵炎

## はじめに

消化管重複症のうちで十二指腸重複症はまれな疾患と考えられている．われわれは膵嚢胞の診断のもとに開腹したところ，副膵管が嚢胞型の重複十二指腸に開口した急性膵炎の1例を経験したので文献的考察を加え報告する．

## 症　例

症例：49歳，主婦．

主訴：心窩部痛，発熱，嘔吐．

既往歴：46歳の時，今回と同様な心窩部痛があったが胃潰瘍の診断で内服剤の治療をうけた．

現病歴：56年8月頃より，夕食後に激しい心窩部痛と嘔吐がみられるようになった．9月18日前述の症状に発熱も加わったため急性腹症として入院した．

入院時所見：身長163cm，体重42.8kg，体温37.5°C，脈拍数86/分，顔面苦悶状，眼球結膜に貧血，黄疸は認めなかった．腹部は平担，腹水なく，肝，脾，腎，腫瘤も触れなかった．腸雑音は低下していた．

入院経過：入院時の検査所見（**表1**）は白血球数増多，尿中アミラーゼ値の増加，尿蛋白，尿中アセトン体の陽性がみられた．入院後，絶食とし抗生物質，アプロチニン制剤を含む維持液を持続点滴したところ症状は軽快した．9月21日のバリウムによる胃十二指腸X線検査によると胃前庭部から十二指腸球部に狭窄像がみられ壁外性の圧排像と考えられた．胃X線検査施行後，心窩部痛が増強し，体温39.5°C，白血球数18000，血中アミラーゼ900Uと増加したため，抗生剤の投与を増量した．しかし疼痛は増強し，麻痺性イレウスも続くため膵嚢腫の疑いで救急ドレナージを目的として9月24日開腹した．

手術所見：上腹部正中切開にて開腹した．腹水は軽度認められたが，肝，胆嚢，その他の臓器には異常は認めなかった．胃前庭部小弯側のリンパ節が炎症性に腫大していた．胃前庭部から十二指腸球部の大弯側から後壁に位置して直径6 cmの粘膜下腫瘍を思わせる楕円形の腫瘤があり胃壁および膵頭部と連続していた（**図1**）．腫瘤は胃，膵との剝離が困難なため，胃半切と膵頭部の部分切除を合併し切除した．膵の切離面で膵管らしい管腔より術中造影を施行したところ管腔は

図1　胃前庭部から十二指腸球部大弯側に鶏卵大の腫瘤をみとめた．

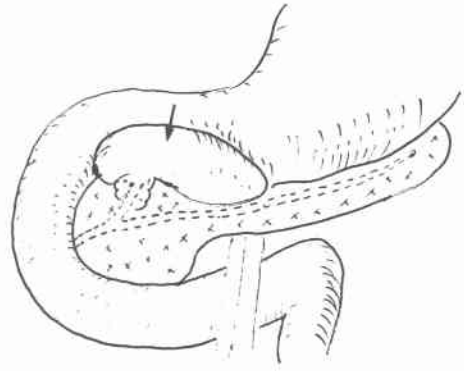

表1　入院時検査成績

| | | | |
|---|---|---|---|
| 血液一般 | | アセトン体 | (卅) |
| RBC | 362×10⁴/mm³ | 生化学 | |
| Hb | 11.3g/dl | T.P | 7.5g/dl |
| Ht | 44.0% | A/G | 1.4 |
| WBC | 11000 | GOT | 31IU |
| Platelets | 11×10⁴/mm³ | GPT | 21IU |
| 尿一般 | | LDH | 210U |
| 色 | 黄麦 | TTT | 2.7U |
| 混濁 | (−) | ZTT | 8.0U |
| 比重 | 1035 | Al-P | 5.5KA |
| pH | 6 | γGTP | 29U |
| 蛋白 | (卄) | T.Bil | 0.7mg/dl |
| 糖 | (±) | CRNN | 1.1mg/dl |
| ウロビリノーゲン | (±) | NEFA | 69mg/dl |
| ビリルビン | (−) | 膵機能 | |
| 沈渣 | | 血中 Amylase | 120U (Somogyi) |
| 赤血球 | 3〜5/視野 | | |
| 白血球 | 10〜15/視野 | 尿中 Amylase (2時間) | 800U (Somogyi) |
| 扁平上皮 | 8〜10/視野 | | |

図2　切除標本　↓は重複十二指腸↓は幽門輪を示す．ゾンデは副膵管に挿入され，重複十二指腸内の副乳頭へ抜けている．

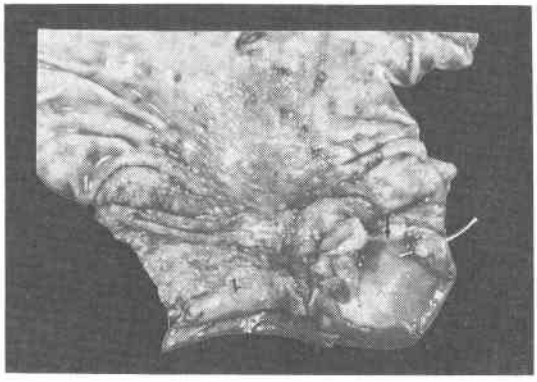

図3　左の矢印は胃粘膜側，右の矢印は重複十二指腸粘膜側である．胃壁の縦走筋と重複十二指腸壁の最外層の筋層の連続性がみられる．

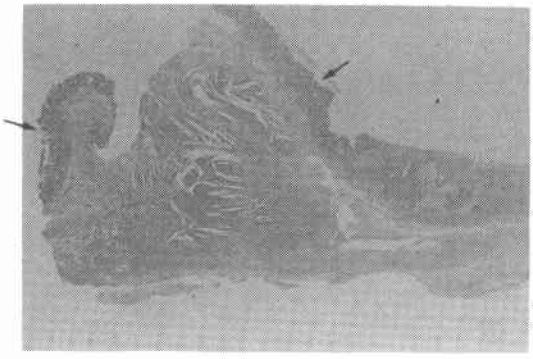

副膵管(Santorini管)であることが確認できた．副膵管を結紮，閉鎖したあとBillroth I法にて胃十二指腸吻合を行い手術を終えた．

切除標本：切除胃を大弯側で，腫瘤を大弯側に直角な方向で開けた．腫瘤は少量の透明な漿液性の液体を含む嚢腫であった．内腔の大きさは5.5×4.0cmで，その内面は腸粘膜様の光沢のある上皮で被われていた．膵臓側の嚢胞壁には膵組織が付着し，その中央には副膵管があり副乳頭を形成し嚢腫に開口していた．嚢胞が付着している付近の胃壁は著明に肥厚し，嚢胞壁と胃壁は連続しているように見えた(図2，3)．

組織所見：胃付着側の嚢胞上皮は腸上皮化性を示す胃幽門腺類似の粘膜で被われていた(図4)．膵付着側

図4　重複十二指腸の胃付着側の粘膜は，胃幽門腺類似の粘膜を示している．表層の上皮はhyperplasticである．

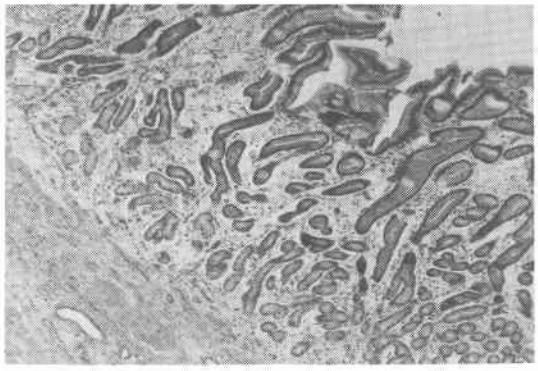

の嚢胞上皮は腸粘膜表層上皮に類似した一層の円柱上皮で被われていた．しかしBrunner's glandはみられなかった（図5）．膵組織のperilobularに軽度の細胞浸潤がみられたが出血などはみられなかった．

診断：以上より嚢胞は副膵管と交通した重複胃又は重複十二指腸と考えられたが，膵管と交通している点を重視しここでは重複十二指腸と診断した．

術後経過：経過は良好で10月20日退院した．術後3カ月目のERCP像（図6）では副膵管は右下方に向い，拡張，閉鎖していたが主膵管，総胆管の走行には異常を認めなかった．術後4カ月目の50g GTTやPFDテストでは膵機能の異常はみとめられず57年5月現在，膵炎の再発もなく元気に家事に従事している．

図5　重複十二指腸の胃付着側の反対側の粘膜は腸粘膜表層上皮に類似した一層の円柱上皮である．写真右側には膵管および膵小葉組織がみとめられる．

図6　術後のERCP像．C：common duct．S：Santorini管．W：Wirsung管．

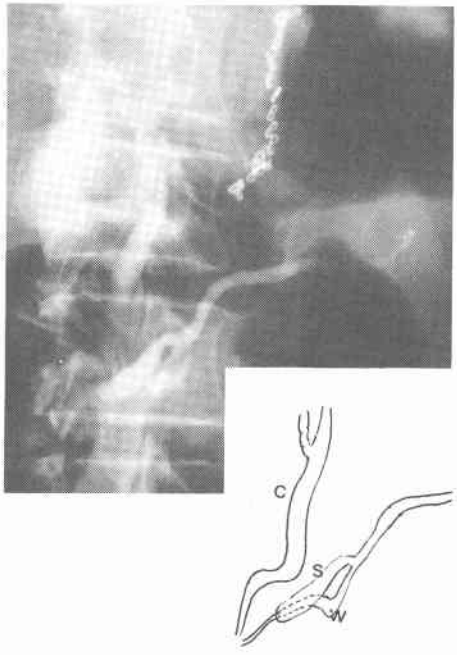


## 考　察

消化管重複症は回腸が最も多く，次いで大腸，食道で胃十二指腸は最も少いといわれている．すなわち十二指腸重複症は消化管重複症の5[1]～11%[2)3)]を占めるにすぎないと報告されている．本邦における十二指腸重複症は稗貫[4)]（1960）の報告以来20例をみるにすぎない．その部位別内訳は第一部4例，第二部15例，第三，四部1例で第二部が最も多く，腸間膜付着側11例，その他8例であった．Inouye[5)]（1965）の欧米55例の集計でも第一，二部の膜腸間膜付着側が多いと述べている．また本邦報告20例中3例のみが正常腸管と内腔の連続があったが，他は嚢胞状であった．胃粘膜組織又は重層円柱上皮は10例中6例に，Brunnel腺は5例に認められている．20例中2例に胆管との交通が認められているが膵管との交通がみられたのは本症例が初めてである．Longmire[6)]は10例中1例に，Bradbeer[7)]は28例中2例に膵管との交通があり，ほとんどが副膵管[8)]であったと報告している．副膵管と交通する十二指腸重複症には図7に示すように3つのタイプがある．

一般に消化管重複症の発生機転[11)]としては，i）Lewis & Thyngらの胎生期にみられる粘膜下の上皮性憩室がそのまま消失せず増大して生ずる．ii）Bremer[3)]の胎生6～7週のsolid phaseから空腔が生じて1本の消化管腔をつくるとき一部が連絡せずそのまま独立した内腔をつくることにより生ずる．iii）Saundersらのsplit notochord syndromにもとずいた説，すなわち神経外胚葉と内胚葉に癒着が生じた場合，脊索が発達するにつれ後方に内胚葉が牽引されるため生ずる．この説によれば腸間膜付着側に発生しやすいことの説明は可能である．本症例のような副膵管と交通のある十二指腸重複症を説明する機序として

図7　膵管と交通する十二指腸重複症のタイプ

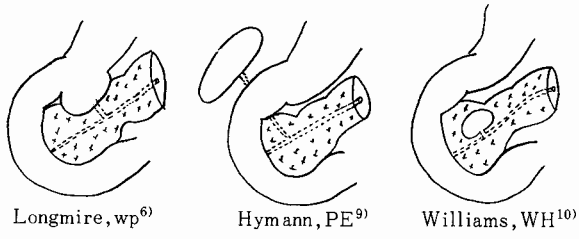

図8　副膵管と交通した重複十二指腸の発生機序

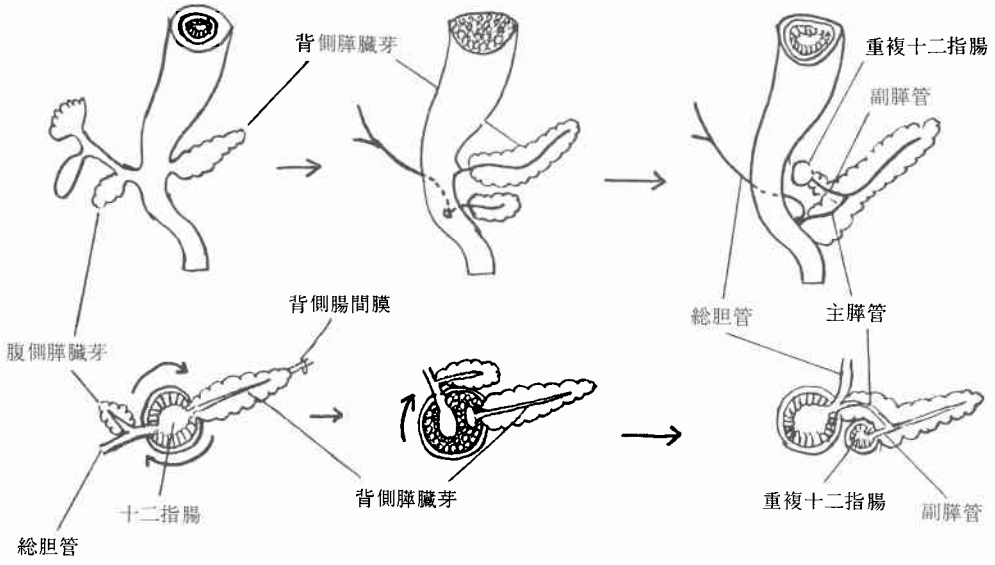


は，腹側膵が腸管を中心として90度回転する胎生の6～7週目は腸管がsolid phaseから1本の管腔ができる複雑な時期と一致するが，その際腸間膜付着側にある背側膵が脊索の発達により牽引されることになれば副膵管に交通した重複十二指腸が発生しても良いと考えられる（図8）．すなわち本症は先に述べたBremerとSaundersの説で説明可能である．一方Akers[8]は膵，胆管，十二指腸は同じ部位のforegutから発生するので，膵管の一部の上皮に十二指腸粘膜の性状をもった管腔が生ずるいわゆるheterotopiaと考えても良いと説明している．

十二指腸重複症の症状は重複十二指腸の大きさ，局在，粘膜の状態による．嘔吐，嘔気を伴う腹痛が最も多いが疼痛は重複腸管に内容物が充満し壁が緊張，痙攣を起す機序の他に十二指腸などの周囲臓器管腔に部分的狭窄を起すために生じると考えられる[2]．異所性の胃粘膜が重複十二指腸に残存すれば潰瘍が生じ下血，吐血，さらには穿孔による腹膜炎[6]が発生する．また重複十二指腸が胆管を圧迫すれば黄疸[12]が，膵管との交通があれば膵炎[8)10)13)]が生ずる．膵炎の発生に関しては重複十二指腸粘膜から分泌される腸液の膵管内流入[18]，すなわちenterokinaseが膵液中のトリプシンやphospholipase Aを活性化するため発生することの他に，腸液が膵管内に多量に入り重複十二指腸に内容が充満したため膵管が圧迫される，いわゆるobstruction hypersecretion theory[19]から発生したものと考えられる．

診断は膵管や胆管と交通のある十二指腸重複症はERCP[2]が良い．しかし交通のない場合は，胃腸レ線検査のほか，エコーグラフィー[14)~15)]，CT（computed tomography），血管造影が，また胃粘膜が残存している場合には$^{99m}$Tc-pertechnate scanningが補助的診断法となる．尚本症の症状発現時期は19例中5例のみが新生児で14例が20歳以上であったが，30%[9]が成人になってから発現するとの報告もあり診断上留意すべき点と思われる．治療は原則的には外科的処置である．疼痛除去のみの目的にはcysto-jejunostomyなどの内瘻術[10]や本来の腸管との内瘻をつくるwindow法[5)12)]が考えられるが胃粘膜残存による潰瘍，穿孔，癌発生[17]も報告されることから切除が望ましい．十二指腸の第一または第二部に存在する場合は胃十二指腸の一部を合併切除することで可能であるが，膵内に存在する場合[10]や傍乳頭部近辺で胆管や膵管の損傷が考えられる場合は膵頭十二指腸切除も必要となってくる．しかし本症が良性疾患であるとの前提にたち術中内容液のpH測定や組織診で胃粘膜の残存や癌発生の危険がないと考えればcysto-jejunostomyでもやむを得ない症例もあると考えられる．

## おわりに

49歳，女性の副膵管が重複十二指腸へ開口した急性膵炎の一治験例を報告した．本症は十二指腸重複症の本邦報告20例にもみられないめずらしい症例であると

ともに，膵と十二指腸の発生学における相互関係および急性膵炎の発生機序を解明する上で興味ある症例と思われた．

## 文　献


1) 長　卓徳，矢野広志，小松良治ほか：無脾症候群に合併した先天性消化管嚢腫の一剖検例．久留米医会誌　40：274—281，1977
2) Luckmann KF, Welch RW, Schwesinger W et al: Symptomatic duodenal duplication cyst in an adult demonstrated by endoscopic retrograde cholangiopancreatography. Am J Gastroenterol 72：153—159，1979
3) Bremer JL: Diverticula and duplication of the intestinal tract. Arch Path 38：132—140，1944
4) 稗貫　博，安保秀勝，桑名幸洋ほか：十二指腸に発生した腸管性嚢腫の一例．臨消会誌　8：525—528，1960
5) Inouye WY, Farrel C, Fitts WT et al: Duodenal duplication: Case report and literature review. Ann Surg 162：910—916，1965
6) Longmire WP, Rose AS: Hemoductal pancreatitis. Surg Gynecol Obstet 136：246—250，1973
7) Bradbeer JW: An unusual anoaly an extragastric poch communicating with the pancreatic duct. Brit J Surg 46：603—605，1959
8) Akers DR, Favara B, Franciosi RA: Duplication of alimentary tract: Report of three unusual cases associated with bile and pancreatic duct. Surgery 71：817—823，1972
9) Hyman PE, Brennan MF, Head G et al: Hyperamylasemia, duodenal duplication and pleural effusion in hereditary spherocytosis. Dig Dis Sci 26：81—84，1981
10) Williams WH, Hendren WH: Intrahepatic duodenal duplication causing pancreatitis in a child. Surgery 69：708—715，1971
11) Ravitch MM: Duplication of the alimentary canal. In: Pediatric Surgery. edited by WT Mustard, MM Ravitch, et al. Year book Medical Publishers, Chicago, 1979, p831—840
12) Soper RT, Selke AC: Duplication cyst of the duodenum: Case report and discussion. Surgery 68：562—566，1970
13) Traverso LW, Damus PS, Longmire WP: Pancreatitis of unusual origin. Surg Gynecol Obstet 141：383—386，1975
14) Hocking M, Young DG: Duplication of the alimentary tract. Br J Surg 68：92—96，1981
15) Teele RL, Henschke CI, Tapper D: The radiographic and ultrasonographic evaluation of enteri duplication cysts. Pediatr Radiol 10：9—14，1980
16) Waterston T, Lyall MH, Longrigg N et al: Diagnosis of internal duplication by Tc-pertechnate scanning. Br J Surg 67：419—420，1980
17) 井上雅勝，田中　繁，古賀成昌ほか：胆嚢欠損を伴つた重複十二指腸早期癌の一例．日消外会誌　11：384—388，1978
18) Pfeffer RB, Staisor O, Hinton JW: The clinical picture of the sequential development of acute hemorrhagic pancreatitis in the dog. Surg Forum 8：248—252，1957
19) Shapiro H, Wruble LD, Brittle LG: The possible mechanism of alcohol in the production of acute pancreatitis. Surgery 60：1180—1112，1966