日消外会誌　16（5）：927～931，1983年

門脈損傷，仮性脾動脈瘤破裂，外膵瘻，膵仮性嚢胞を認め複雑な経過をとった腹部外傷の1例

金沢大学医学部第1外科
社会保険勝山病院*
村田　修一　　辻口　　大　　松本　憲昭
川浦　幸光　　岩　　喬　　野田　暉夫*

A CASE OF ABDOMINAL TRAUMA WITH A COMPLICATED COURSE THAT INCLUDES PORTAL INJURY, RUPTURE OF PSEUDOANEURYSM OF SPLENIC ARTERY, EXTERNAL PANCREATIC FISTULA AND PANCREATIC PSEUDOCYST

Shuiti MURATA, Hajime TSUJIGUCHI, Noriaki MATSUMOTO
Yukimitsu KAWAURA, Takashi IWA and Teruo NODA
Department of Surgery, Kanazawa University School of Medicine
Social Security Katsuyama Hospital

索引用語：門脈損傷，仮性脾動脈瘤破裂，外膵瘻

はじめに

腹部外傷に伴う臓器損傷，合併症には種々のものがある．それらの中には緊急手術を要するものから保存的治療でよいものまであり，また多臓器にわたっていることも少なくない．今回，交通事故による腹部外傷例で門脈損傷の術後経過中に仮性脾動脈瘤破裂，外膵瘻，膵仮性嚢胞を来した症例を経験したので，これらの比較的まれな病態に対する診断，治療について若干の文献的考察を加えて報告する．

症　例

患者：42歳，男性，自動車運転手．

主訴：腹痛．

現病歴および経過：昭和55年12月13日，自動車運転中，他車と正面衝突し，直ちに社会保険勝山病院に搬送された．来院時，血圧は測定不能であり，右上腹部に激しい圧痛と筋性防禦が認められ腹部全体が軽度膨満していた．検査所見ではHb 9.8g/dl, Ht値31%の貧血があった．腹部単純X線像では上腹部全体が均一なスリガラス様陰影を呈し，肝下縁は不明瞭で，胃泡の左方への圧排，腸腰筋陰影の消失などより肝破裂ないし下大静脈損傷と診断した．

全身状態の改善を計り，全麻下に上腹部正中切開にて開腹し腹腔内を検索した．肝胃靱帯の損傷が激しく，網嚢の血腫を除去すると膵上縁で脾静脈と上腸間膜静脈の合流部から肝側に約2 cmにわたり門脈がその走行に沿って縦に裂開し出血していた．同部を3－0 Tevdek系を用い結節縫合でlateral repairを行い止血した．また膵体部上縁の挫滅部，右胃動脈よりの出血部位を止血した．術中出血量は4,000mlであった．

術後3週目頃より上腹部正中付近に外膵瘻（排液量200～700ml/日，アミラーゼ値770somogyi単位と高値）を認めるようになり，2カ月より瘻孔からの膵液に血液が混入するようになった．一方，トマトジュース様の血便も認めるため出血部位の精査を施行した．

瘻孔造影では膵体尾部付近に通ずる大きな瘻孔を認めたが，膵管は造影されなかった．ERPでは主膵管が体部より末梢では造影されず，体部より末梢での閉塞や断裂などが疑われた．しかし内視鏡での観察ではVater乳頭開口部からの出血は見られなかった．CTスキャンでは膵体尾部の腫脹と体部に血腫と思われるhigh densityの部位を認めた（図1左上）．

腹腔動脈造影で脾動脈根部より約4 cm末梢の脾動脈本幹に約3×2 cmの動脈瘤が1個認められるが，動脈瘤より膵管または外膵瘻への造影剤の漏出はな

図1　左上：脾動脈瘤破裂前のCT．膵体部のhigh density部と膵体尾部の腫脹を認める．右上：外膵瘻開鎖前のCT．膵体部へのドレーンの挿入を認める．左下：瘻管空腸吻合後のCT．膵管の拡張があり，吻合部の開存を示す．右下：膵嚢胞胃吻合前のCT．膵前面に8×12cmの嚢胞形成を認め，膵を後方に圧排する．

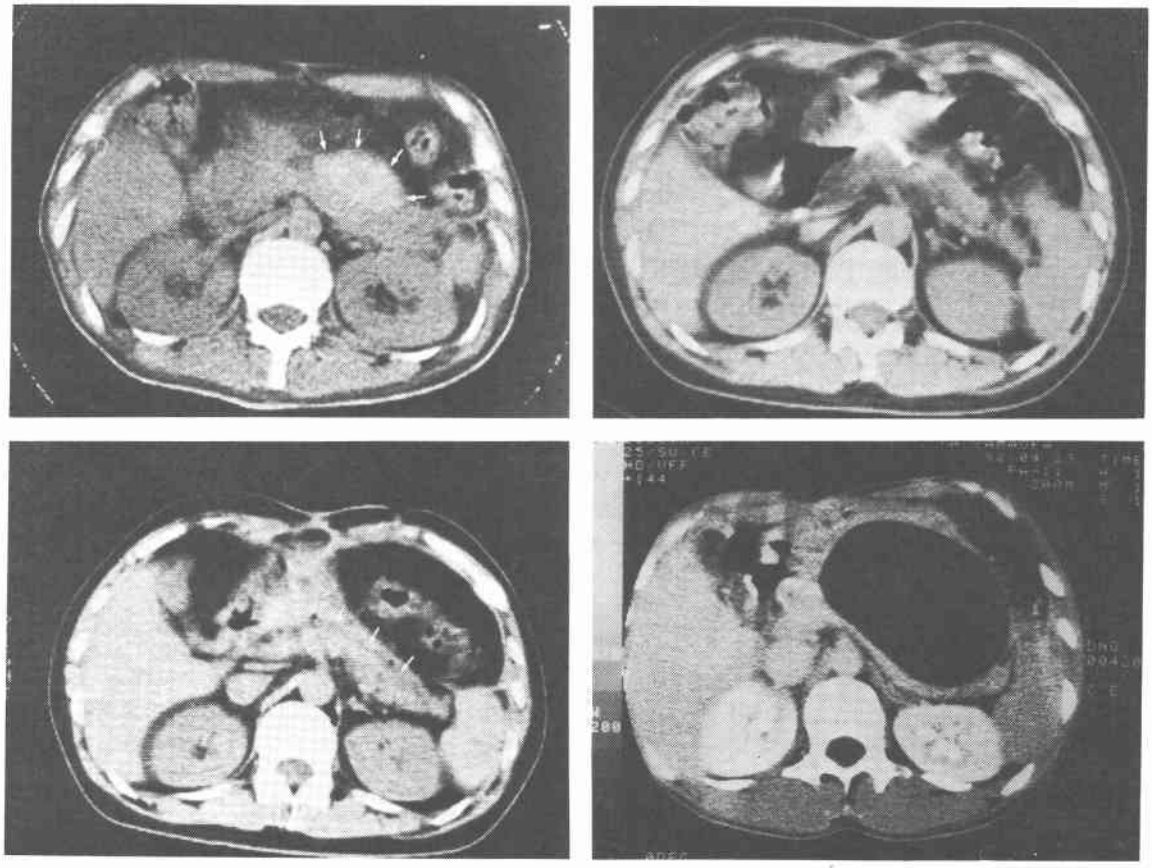

かった（**図2左**）．

下血および膵瘻からの出血は脾動脈瘤または瘤周囲からの出血が膵管ないしは膵瘻を通して排泄したものと推定された．

手術待期中，第88病日に突然瘻孔より約800mlの出血が認められた．脾動脈瘤破裂による出血と診断し直ちに再開腹した．胃壁に沿い胃結腸靱帯を切離すると，膵体尾部腹側に外膵瘻の底部があり，多量の血腫を除去すると厚い線維性被膜で表面を被われた膵体部上縁に，径約5 cmの動脈瘤を認めた．瘤壁は非常に脆く，血腫除去中に再度破裂したので動脈瘤切除のみを施行した．組織学的には動脈瘤は凝血塊のみで本来の血管構築は消失し，いわゆる仮性脾動脈瘤であった．

術後の腹腔動脈造影では脾動脈本幹は狭小化し，術前脾動脈瘤が存在した部位で閉塞している．また脾動脈瘤は消失した（**図2右**）．

以後，下血は消失したが，今度は右上腹部に外膵瘻が発生した．高カロリー輸液療法にもかかわらず排液量は100～200ml/日と減少しないため外膵瘻の閉鎖を目的として昭和56年8月17日，金沢大学第1外科に入院した．CTスキャンでは膵体部にドレーンの挿入を見るが，膵の腫脹，仮性嚢胞等は認めなかった（**図1右上**）．

昭和56年9月2日，左上腹部旁腹直筋切開にて開腹した．横行結腸と胃前庭部大弯側の間の剝離を進めると，瘻孔は線維性結合織により瘻管となっているのが認められた．瘻管の前壁，下壁を出来る限り周囲組織より剝離した後，前壁に約2 cmの切開を加えTreiz靱帯より約40cm肛側の空腸にも切開を加え，3－0絹糸で前壁8針，後壁7針の全層一層縫合で瘻管空腸

図2　脾動脈瘤切除術前後の腹腔動脈造影
左：術前3×2 cmの脾動脈瘤を認めるが，右：術後矢印で示される脾動脈本幹は狭小となり根部より約3 cmの部位で閉塞している．脾はcollateral vesselで供給されている．

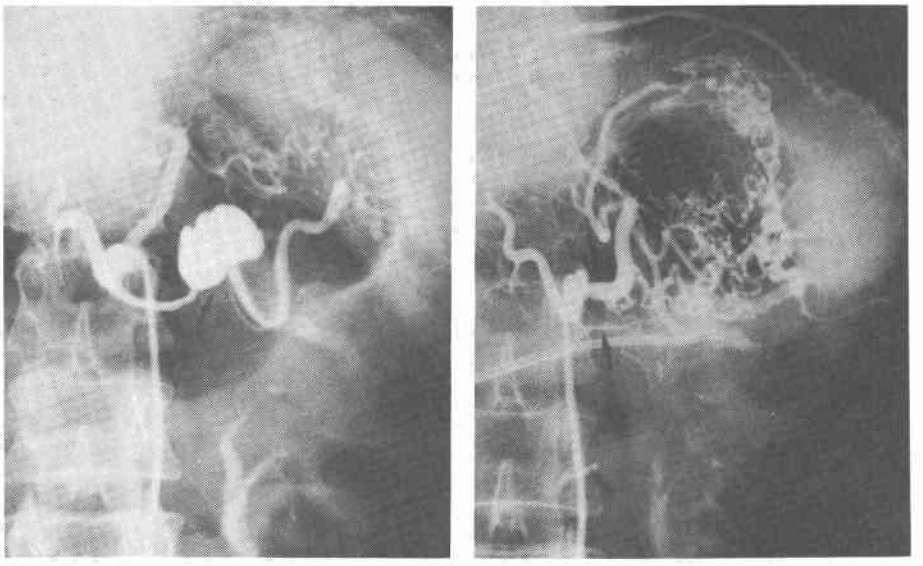

吻合を施行し，Braun吻合を追加した．吻合口の開存性を期すためTチューブを吻合口に置き，空腸の輸入脚を約10cm通した後，腹壁より体外へ出した(**図3**)．Tチューブ抜去後も外膵瘻開口部より膵液の漏出はなく，開口部は自然閉鎖し，CTスキャンでも膵管の拡張があり吻合の開存を示した(**図1左下**)．10月3日退院した．

しかし，昭和57年1月頃より左上腹部に長径13cm大の圧痛のある腫瘤を触知するようになったので，5月10日当科に再入院した．CTスキャンで膵前面に12×8 cmの嚢胞形成が認められ，膵が後方に胃が前方に圧排されているのが認められた（**図1右下**）．

5月17日，左肋弓下切開にて開腹，腹腔内の癒着を剝離し胃体部大弯側を確認した．体部前壁を約5 cm長軸方向に切開した所，下面に膨隆した胃体部後壁が見られた．次いで膨隆した後壁を約5 cm穿破し，仮性嚢胞の前壁をも穿破すると透明な漿液が約400ml吸引された（アミラーゼ値208000Somogyi単位と異常高値）．胃後壁と嚢胞とを全周結節縫合し，約2横指入る位に吻合口を作成した．術後約1カ月後の胃透視では膵嚢胞はかなり縮小しており6月12日退院した．

図3　瘻管空腸吻合術のシェーマ　吻合口の開存性を保つためTチューブを挿入する．

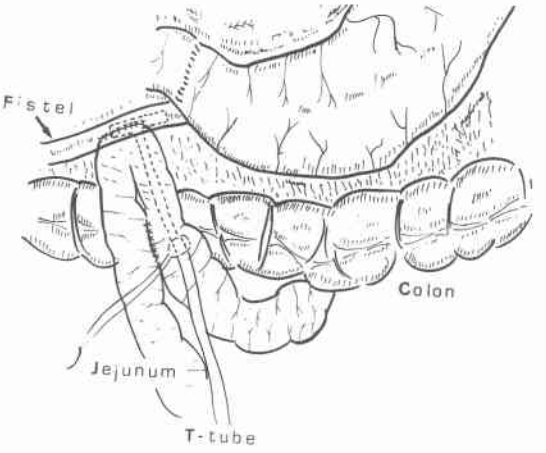

考　察

腹部外傷に伴い門脈損傷を来すことは，gun shot, stab injuryの発生が多い欧米，特に米国では多く報告されているが[1]，本邦では稀である．出血量が多いことから正確かつ迅速な損傷部位の処置を要する．このことは主として出血，出血性ショックによる合併症，多発臓器損傷により50—70%と高い死亡率を示すことや術後も合併症の多発や臓器不全を来しやすいことからも言える[1)2)]．

門脈損傷の手術成功の鍵は門脈系血管に対して十分な視野を得ることであり，Petersenら[2]は種々の門脈

へのアプローチ法を述べ実践している．

門脈損傷の処置には lateral repair (venorrhaphy)，端々吻合，vein graft interposition，結紮法，門脈下大静脈吻合，Pringle 法がある．Pringle 法は肝十二指腸靱帯のテープ，手指などによる圧迫であるが，肝門部付近の門脈損傷には有効な一時的止血法となるであろう．結紮法は血行動態的に不安定な状態が続く場合に選択されるべき方法で，Pachter ら[3] は外傷による門脈損傷の11人に結紮法を施行し6人を生存せしめた．6人中5例は合併症もなかった．この結紮法が施行された場合には24時間以内に腸管の状態を観察するために，再開腹が原則としてなされるべきと述べている．本症例では損傷は門脈の前面に認められ，門脈の走行に沿った裂開であったので幸い狭窄を来すことなく lateral repair を施行できたが，これが不可能な症例では種々の方法を利用し最終的には結紮法も試みる価値があるといえる．

脾動脈瘤は一般に腸管内や腹腔内への破裂のため開腹手術を受けた際や剖検時に偶然発見されることが多かった[4]．しかし腹部内臓血管の動脈瘤の中では，腎動脈瘤に次いで多く肝動脈瘤，上腸間膜動脈瘤その他よりも頻繁に見られる．欧米では女性，特に多妊，多産の女性に見られる．一方，本邦では脾腫を伴う門脈圧亢進症例に多いといわれる．なお外傷性脾動脈瘤は約3％である．本症例の如く破裂前に診断されることはまれで腹部X線像で左季肋部の輪状石灰化を示すこともあるが[5]，原因不明な吐血，下血を見た場合，本症の存在も考慮して積極的に血管造影を施行することが重要である[6]．特に破裂率が高い感染症，炎症によるもの，外傷によるものでは診断が決定されれば手術適応となる[7]．

本症例では腹部外傷に伴い急性膵炎，脾動脈周囲炎，外膵瘻の膵液などが脾動脈自体に作用し仮性脾動脈瘤が発生し，膵管と脾動脈瘤との間に癒合，交通が生じ一時的に血液の漏出が発生し，いわゆる hemosuccus pancreatitis となり腸管への出血そして下血となったのではないかと考えている．実際，瘤切除術後1年4カ月しか経過していないが全く吐血，下血を認めていない．

次に腹部外傷の合併症の中でも，慢性化することがあり厄介な外膵瘻について述べる．多くの場合，高カロリー輸液療法[8] や放射線照射[9] などにより普通は4～5週間で急速に閉塞，消失し保存的に治療し得る．しかし10～20％には手術操作が必要となってくる．膵瘻を101例経験した Jordan ら[10] によれば外傷による発生が44例を占め最も多く，次いで膵仮性嚢胞，膵十二指腸切除術後に発生するものが多い．治療としてはまず十分なドレナージ，瘻孔造影，抗生物質投与，水，電解質のコントロール，皮膚び乱の防止，1カ月以上継続する場合には Roux-en-Y pancreaticojejunostomy が適応となるという．しかし Wellsted[11] は3カ月ないしはそれ以上経過観察が必要であると述べている．一方，Zinner ら[12] は35例の膵瘻を経験し，予後に敗血症も重要な問題となると述べ，また膵液の高流量例が合併症を来しやすいと述べている．

結局，自然閉鎖が期待できない症例には何時，如何なる方法で対処するかが問題である．本邦では赤木ら[13] は受傷8カ月後に瘻管胃吻合を行った1例と4カ月後に瘻管空腸吻合を行った1例を報告し，また今井ら[14] は膵瘻発生4カ月後に膵体尾部切除を行い治癒せしめている．本症例では膵管と瘻孔との交通は明らかではなかったが，膵管造影で膵体部以下の膵管が造影されなかったことより膵瘻は膵体部より末梢の膵管と関連性があることが示唆された．しかし再手術時膵表面は厚い線維性被膜で被われており膵体尾部，瘻孔切除は不可能であった．また瘻孔は6カ月経過しており，管腔は十分吻合に耐えうると判断し瘻管空腸吻合を施行したのである．いずれにしても個々の症例に適した術式を選択することが重要である．

最後に発生した膵仮性嚢胞は外膵瘻を内瘻化するために作成した瘻管空腸吻合が不幸にも閉塞したために発生したものと考えられた．CT スキャン，超音波検査，胃透視などより嚢胞は胃体部の後側に存在し，また前3回の手術により腹腔内の剝離が困難なことが予想されることから，最もアプローチが容易と考えられる左肋弓下切開にて開腹し，嚢胞胃吻合術を施行したのである．

まとめ

腹部外傷に伴い門脈損傷，仮性脾動脈瘤破裂，外膵瘻，膵仮性嚢胞を認めた症例に対して，門脈の lateral repair，動脈瘤切除，瘻管空腸吻合，嚢胞胃吻合を行った症例を報告するとともに，おのおのの病態に対する診断と治療方針について若干の文献的考察を加えて報告した．腹部外傷，特に膵外傷に伴う種々の合併症に対する治療の困難性を痛感した．

文　献

1) Bostwick J III, Stone HH: Trauma to the portal venous system. South Med J 68:

1369—1372, 1975
2) Petersen S, Sheldon GF, Lim RC Jr: Management of portal vein injuries. J Trauma 19: 616—620, 1979
3) Pachter HL, Drager S, Godfrey N et al: Traumatic injuries of the portal vein. The role of acute ligation. Ann Surg 189: 383—385, 1970
4) 柴田英徳, 谷村 晃, 山口達夫ほか：脾動脈瘤の2剖検例並びにその文献的考察. Cardioangiology 3: 477—481, 1978
5) Muller JT, Hawkins ML: Splenic artery aneurysm. Am Surg 41: 370—372, 1975
6) Busuttil RW, Brin BJ: The diagnosis and management of visceral artery aneurysms. Surgery 88: 619—624, 1980
7) 平野達雄, 鳥越敏明, 國崎忠臣ほか：脾動脈瘤の臨床. 外科 42: 593—603, 1980
8) Kune GA, Thomas RJ, Russell J: External pancreatic fistula: A recent advance in management. Aust Nz J Surg 48: 287—290, 1978
9) Papachristou DN, Fortner JG: Pancreatic fistula complicating pancreatectomy for malignant disease. Br J Surg 68: 238—240, 1981
10) Jordan GL: Pancreatic fistula. Am J Surg 119: 200—207, 1970
11) Wellsted M: External pancreatic fistulae. South Af J Surg 19: 168—169, 1975
12) Zinner MJ, Baker RR, Cameron JL: Pancreatic cutaneous fistulas. Surg Gynecol Obstet 138: 710—712, 1972
13) 赤木正信, 三隅厚信, 松倉秀暢ほか：膵外傷の診断と治療. 自験例13症例の検討から. 手術 29: 917—928, 1975
14) 今井康雄, 手田 元, 宮原義門：難治性膵外瘻を伴つた外傷性慢性膵炎の1治験例. 山口医 22: 77—80, 1973