日消外会誌　16（7）：1380～1383，1983年

症　例

経皮経肝胆道鏡検査（PTCS）により術前診断できた biliary cystadenocarcinoma の1例

名古屋大学第1外科
長谷川　洋　　二村　雄次　　早川　直和
神谷　順一　　前田　正司　　弥政洋太郎

A CASE REPORT OF BILIARY CYSTADENOCARCINOMA DIAGNOSED PREOPERATIVELY BY PERCUTANEOUS TRANSHEPATIC CHOLANGIOSCOPY (PTCS)

Hiroshi HASEGAWA, Yuji NIMURA, Naokazu HAYAKAWA, Junichi KAMIYA, Shoji MAEDA and Yohtaro IYOMASA
Ist. Department of Surgery, Nagoya University School of Medicine

索引用語：経皮経肝胆道鏡検査（PTCS），biliary cystadenocarcinoma

I　緒　言

肝の cystadenocarcinoma は極めてまれな疾患で，現在までに40例の報告があるに過ぎない．また，術前に診断された例はほとんどない．今回，我々は経皮経肝胆道鏡検査（PTCS）により術前診断できた1例を経験したので，若干の文献的考察を加えて報告する．

II　症　例

症例：36歳，女性．

主訴：右季肋部痛．

家族歴：特記すべきことなし．

既往歴：25歳遊走腎手術．

現病歴：昭和54年5月，右季肋部痛と発熱が出現，他院にて精査を受け先天性胆管拡張症と診断された．その後も同様な症状が時々あった．昭和56年4月2日当院を受診，8月19日に入院した．

入院時現症および臨床検査成績：特に異常を認めない．

CT 所見：肝門部を中心とし，下大静脈に接する境界鮮明な多房性の low density area を認めた（図1）．

ERCP 所見：肝外胆管は拡張し，内部に不規則な透亮像を認めた．左右肝管合流部は開大し，その中央部に拡張した分枝様の像を認めた．また，右肝管に平滑な圧排像を認めた（図2）．

血管造影所見：総肝動脈造影では腫瘍は avascular で中肝動脈の分枝に圧排像を認めた．肝静脈造影では中肝静脈に圧排狭窄像を認めた．

PTC 所見：左右肝管合流部直上に多房性の cystic lesion があり，左右肝管合流部と太い交通枝を有することが判明した．この cyst に PTCD を行ったところ，淡緑黄色の粘液が多量に吸引できた．PTCD 後の胆管造影では，肝外胆管内の透亮像は流出した粘液によるもので，そのために総胆管が拡張をきたしたものと考えられた（図3）．PTCD 瘻孔を漸次拡大して PTCS を行った．

PTCS 所見：cyst は多房性で内腔には粘液が充満し，大小様々な乳頭状の腫瘍を多数認めた（図4）．また，cyst との交通枝を通じて総肝管内に容易に内視鏡

図1　CT 所見
右尾状葉を中心とする多房性の low density area を認める．

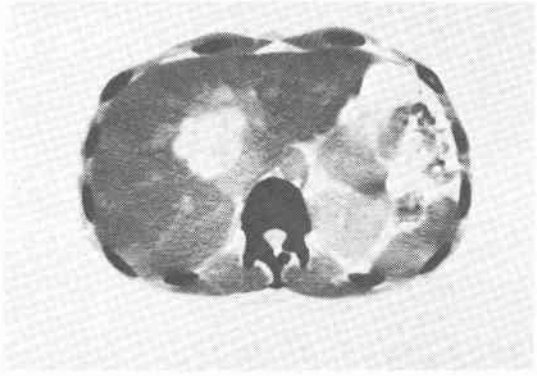

図2　ERCP所見
肝外胆管は拡張し，内部に不規則な透亮像を認める．右肝管（⇦の部）に平滑な圧排像，⬅の部に拡張した分枝様の像を認める．

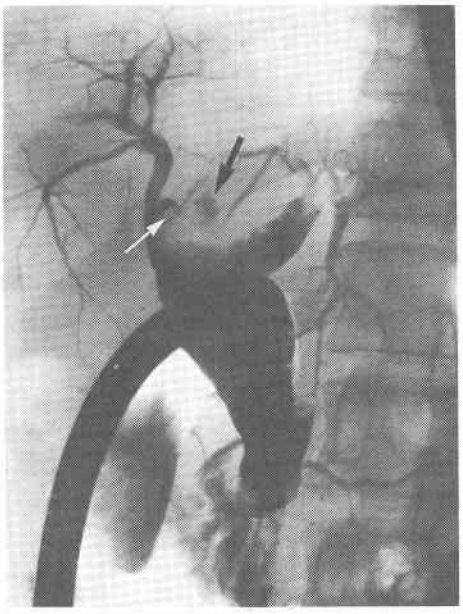

図3　PTCD造影所見
左右肝管合流部と太い交通枝を有する多房性のcystを認める．総胆管には流出した粘液による線状の透亮像を認める．

を進めることができた(**図5**)．生検では，やや異型性のあるpapillomaと診断された．内容液のCEA値は113ng/mlであった．

図4　PTCS所見
cystは多房性で，内腔に大小さまざまな乳頭状の腫瘍を認める．

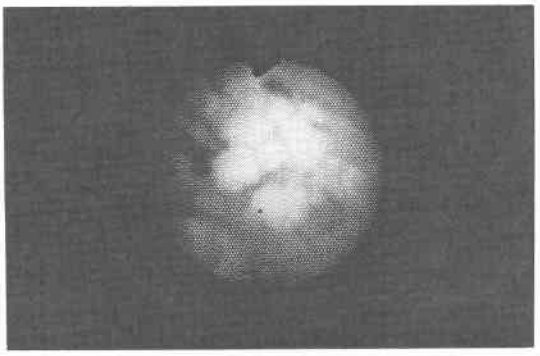

図5　PTCS所見
cystから総胆管内に容易に内視鏡が通過した．

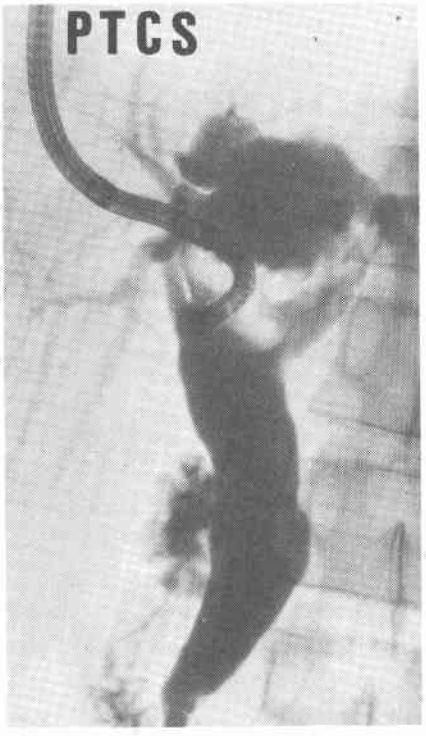

多房性のcystで乳頭状の腫瘍が存在し，内容液は粘液でそのCEA値が高値であることなどによりcystadenocarcinomaを強く疑い，11月12日に手術を行った．

手術所見：cystは右尾状葉を中心として一部肝外に発育し，右肝管後枝は著明に圧排されていた．拡大肝左葉切除，胆管切除を行い，2本の右肝管とp-loop

図6　摘出標本
cystは多房性で内腔には乳頭状の腫瘍を多数認める．

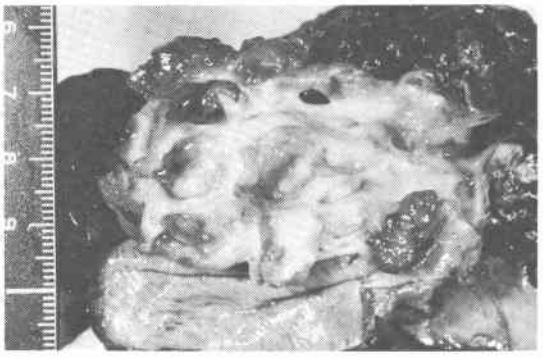

図7　病理組織像
粘液産生性の腫瘍細胞が乳頭状に増殖しており，一部に嚢胞壁への浸潤を認める．

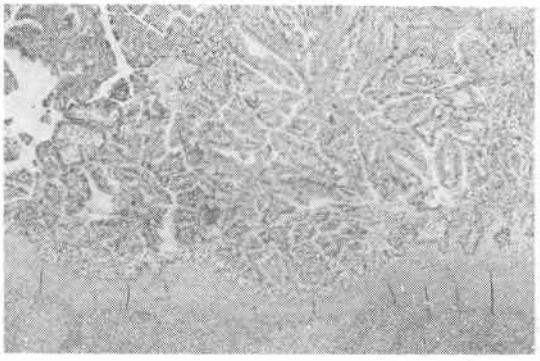

空腸を吻合した．

切除標本肉眼所見：切除肝重量は350g，cystは55×40mm，多房性で内腔には粘液が充満しており乳頭状の腫瘍を多数認めた（図6）．

病理組織所見：cystの壁は厚い線維性の結合織よりなり，粘液産生性の腫瘍細胞が乳頭状あるいは乳頭嚢胞状に増殖しており一部に嚢胞壁への浸潤を認めた．強拡像では核の大小不同，配列の乱れを見，核分裂像も散見された（図7）．以上によりlow grade malignancyのcystadenocarcinomaと診断された．リンパ節転移は認めず，胆嚢および胆管にも異常を認めなかった．

術後経過は順調で12月28日に退院した．術後1年の現在再発の徴なく健在である．

III　考　　察

Echo・CTなどの進歩に伴い，肝の嚢胞性疾患の診断率は著しく向上しており，肝嚢胞はそれほど珍しい疾患ではなくなっている．しかし，肝のcystadenoma, cystadenocarcinomaはきわめてまれで，HensonはMayo Clinicで47年間に5例，MarshはU.C.L.A.で18年間に1例と報告している．cystadenocarcinomaは1943年にWillis[1]が最初に報告し，現在までに我々の集計では本例を含め40例の報告があるに過ぎない．

これらの報告例はそれぞれcystadenocarcinoma of the liver[2], biliary cystadenocarcinoma[3], primary cystic carcinoma of the liver[4]などさまざまな名称で報告されており，その発生母地に関してもcystadenomaの癌化，solitary cystの癌化，cystadenocarcinomaなどさまざまに考えられている．これらの報告例につきその発生母地を正確に検討することは困難であるが，一般にはsolitary cystが癌化することはまれで[5]，cystadenomaの癌化が多い[3]と考えられている．Edmondson[6]はcystadenomaの特徴として，(1) multiple cystic neoplasma that contains mucinous fluid, (2) lined with a columnar epithelium often with papillary infolding, (3) densely cellular stromaと述べている．本例はこの特徴を備えており，またcystの一部に癌化が認められたことにより，cystadenomaの癌化と考えるのが妥当と思われる．originをsolitary cystと同様に肝内胆管枝に求める報告が多い[4)7)8)]が，実際に胆管との交通が証明された例は4例と少い[8)~10)]（表1）．本例では明らかな左右肝管合流部との交通が証明され，肝内胆管（右尾状葉枝）originが強く疑われた興味深い例であり，biliary cystadenocarcinomaとした．

報告例40例につきその特徴を検討すると，年齢は40歳台に最多で40歳以上が80％を占め，性比は24：14と女性に多く，中高年齢の女性に多い傾向を示した．症状は何ら特徴的なものはないが，腹部腫瘤が最も多く

表1　胆管との交通を有するcystadenocarcinomaの報告例

報告者	年度	年令・性	主訴	胆管の拡張	内容	胆管との交通部位 発見手段	手術術式
①菊地	1976	54 ♀	黄疸	(+) 胆管拡張症の診断	粘液	右肝管 剖検	胆摘術 T-tube挿入
②増子	1976	64 ♀	上腹部痛	(+)?	粘液	左肝内胆管? 術中胆道造影	嚢種部分切除術
③長谷川	1981	56 ♂	心窩部痛	(+)	粘液	右肝内胆管 経静脈下逆行胆道影	肝右葉切除術
④長谷川	1982	36 ♀	右季肋部痛	(+) 胆管拡張症の診断	粘液	左右肝管合流部 PTC(PTCS)	拡大肝左葉切除術 胆管切除術

腹痛がこれに次ぐ．発生部位は左葉21，右葉16とやや左葉に多いようである．大きさは10cm以上のものが大部分を占めている．cystの形態は多房性26，単房性6と多房性が多く，内容液は粘液20，血性7と粘液が大部分で漿液性のものはほとんどない．cyst内容液のCEA値について記載された報告はないが本例では113 ng/mlと高値を示した．診断に関しては，各種の検査を行っても癌の存在を診断することは困難であり術前診断のなされた例はわずか2例と少く[9]，他は術後あるいは剖検後の病理組織学的検索にて始めて診断されたものが大部分である．術中に生検を行うことをすすめるものもあるが[4)11)]，これとて余り確実ではなく術前診断は不可能との報告も多かった．本例はPTCSの手技を応用してcystの内腔観察および生検を行い，術前に診断することができた．肝の嚢胞性疾患の質的診断に対してもPTCSは有用な方法であると考えられ，従来治療方針に迷うところの多かったこれらの疾患の有力な診断法になり得ると思われた．術式としては肝葉切除術が多く行われている．術前診断のみならず開腹しても診断は困難であり，治療法の選択には迷うところであるが，上述のごとき特徴を有する症例は積極的に肝葉切除術を行った方が良いと思われる．本例は，胆管原発が強く疑われたので胆管切除術を併せて行ったが，胆管への浸潤は認められなかった．予後は，原発性肝癌，胆管癌などに比し明らかに良好と思われる．記載の明らかな再発死亡例につきその再発形式の特徴をみてみると，腹膜播種が多い傾向を示している[12)~14)]．血行性転移をきたしたとの報告[15)]もあるが，頻度は非常に少いものと思われる．

IV 結　語

肝内胆管（尾状葉枝）原発と考えられるbiliary cystadenocarcinomaに対してPTCSを行い術前に診断することのできた症例を報告するとともに，現在までの報告例40例につきその臨床的特徴を検討し若干の考察を加えた．

文　献

1) Wills RA: Carcinoma arising in congenital cysts of the liver. J Pathol & Bact 55: 492—495, 1943
2) More JRS: Cystadenocarcinoma of the liver. J Clin Pathol 19: 470—474, 1966
3) Ishak KG, Willis GW, Cummins SD et al: Biliary cystadenoma and cystadenocarcinoma. Cancer 39: 322—338, 1977
4) Dean DL, Bauer HM: Primary cystic carcinoma of the liver. Am J Surg 117: 416—420, 1969
5) Cruikshank AH, Sparshott SM: Malignancy in natural and experimental hepatic cysts. J Pathol 104: 185—189, 1971
6) Edmondson HA: Tumors of the liver and intrahepatic bile ducts. In: Atlas of Tumor Pathology, Section VII. Fascicle 25, AFIP Washington DC, 1958, p109
7) Yamasaki, I, Tagata K, Hamamoto Y et al: An autopsy case of mucinous cystadenocarcinoma of the liver. Yonago Acta Medica 20: 142—146, 1976
8) 菊地節夫，八子　亮，渡辺興治ほか：閉塞性黄疸を呈した肝内胆管由来のムチン産生性嚢胞腺癌の1例．外科　37：1193—1198，1974
9) 長谷川浩，大田重久，重松恭祐ほか：Echo下穿刺にて診断しえたcholangiocystadenocarcinomaの1治験．腹部画像診断　2：116—121，1981
10) 増子宣雄，佐藤富良，粟根康行ほか：肝嚢胞腺癌の1例．日外会誌　77：1729，1976
11) Ameriks J, Appleman H, Frey C: Malignant nonparasitic cyst of the liver. Ann Surg 176: 713—717, 1972
12) Thomson JE, Wolff M: Intra-hepatic cystadenoma of bile duct origin with malignant alterlation. Report of a case treated with total left hepatic lobectomy. Millit Med 130: 218—224, 1965
13) Fudge TL, Decamp PT, Ochsner JL: Cystadenocarcinoma of the liver. A case report. J Louisiana St Med Soc 130: 1—2, 1978
14) Iemoto Y, Kondo Y, Fukamachi S: Biliary cystadenocarcinoma with peritoneal carcinomatosis. Cancer 48: 1664—1667, 1981
15) Richmond HG: Carcinoma arising in congenital cysts of the liver. J Pathol Bacteriol 72: 681—683, 1956