日消外会誌　16（7）：1389～1394，1983年

非機能性膵島腫の1例
—本邦報告例の検討—

長崎市立市民病院外科
冨岡　勉　宮城　直泰　中田　剛弘
宮田　昭海　天野　実　森　英昭
林田　政義　佐伯　壮六
長崎大学医学部第1病理
松　尾　武

A CASE REPORT OF NON FUNTIONING ISLET CELL TUMOR
—A REVIEW OF JAPANESE LITERATURE—

Tsutomu TOMIOKA, Naoyasu MIYAGI, Takehiro NAKATA, Akimi MIYATA, Minoru AMANO, Hideaki MORI, Masayoshi HAYASHIDA and Sôroku SAEKI
Nagasaki Municipal Hospital
Takeshi MATSUO
First Department of Pathology Nagasaki University School of Medicine

索引用語：非機能性膵島腫，膵島細胞腫

I　緒　言

一般に機能性膵島腫は分泌されるホルモンによって特有の臨床症状を伴う場合が多く，比較的早期に診断されることも少なくない．しかし，非機能性膵島腫の場合は特有な症状もなく，術前診断は困難な場合が多く報告例も少い．今回我々は非機能性膵島腫の1例を経験したので本邦報告例91例と併せて検討を行い，若干の考察を加えて報告する．

II　症　例

患者：20歳，女性，家婦

主訴：腹部腫瘤

家族歴および既往歴：特記すべきことなし

現病歴：昭和54年頃より右側腹部腫瘤に気づくが，疼痛はなくそのまま放置していた．昭和55年8月よりしだいに腫瘤が増大傾向にあるため当科を受診し，昭和55年9月26日精査目的にて入院となった．

入院時現症：体格中等，栄養良．腹部には右上腹部に手拳大の表面平滑・弾性軟・可動性良の腫瘤を触知した．圧痛・波動性・血管雑音は認めなかった．境界は明瞭で肝との連続性は認められず，呼吸性移動も良好であった．

入院時検査成績：一般検血，生化学検査，CEA，α-Fetoprotein, 50g OGTT，その他の検査値にも異常は認められなかった．腹部単純写真では腫瘤部に石灰化像はみられず，胃腸透視では十二指腸および空腸の腫瘤による圧排所見がみられた（**図1a**）．選択的腹腔動脈造影では上膵十二指腸動脈の伸展が著明であったが，腫瘤に一致した血管の増生像や悪性化像はみられなかった．USやCTでは右肝臓下に腎とのつながりのない嚢胞様腫瘤がみられた（**図1b**）．以上の結果より膵頭部の嚢胞性疾患を疑い10月13日手術を施行した．

手術所見：上腹部正中切開にて開腹を行った．腫瘤は膵の鉤状突起部に認められ，表面は血管に富み赤褐色・弾性軟で周囲との癒着は認められなかった（**図2a**）．摘出した腫瘤は10×9×7cm，重さ400gで厚い被膜を有し，割面は嚢胞状を呈し，凝血塊を入れていた（**図2b**）．

病理組織学的所見：H・E染色標本では腫瘍細胞は明るい類円形の胞体と，細顆粒状のクロマチンを有する核を持ちラ氏島細胞に類似していた．またこれらの細胞は細い結合間質により分葉化されていた．一部ではロゼット構造がみられた（**図3a**）．被膜外浸潤や血

図1　a：胃腸透視における腫瘤による十二指腸・空腸の圧排像
b：CT 像における右側腹部の嚢胞状腫瘤

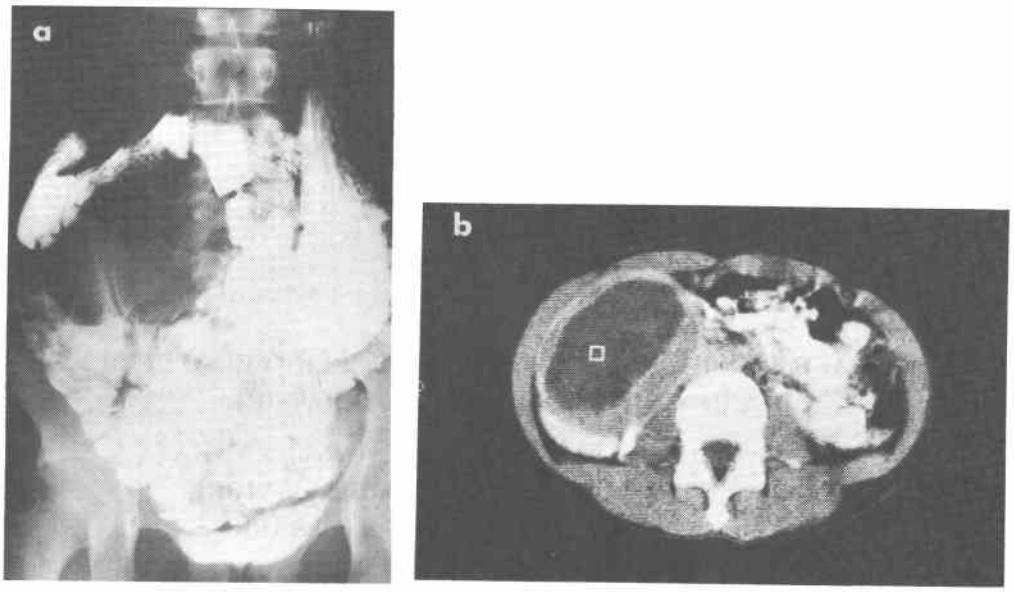

図2　a：術中写真では被膜を有し，表面が血管に富む腫瘤がみられる
b：割面では内部は出血・壊死組織がみられる

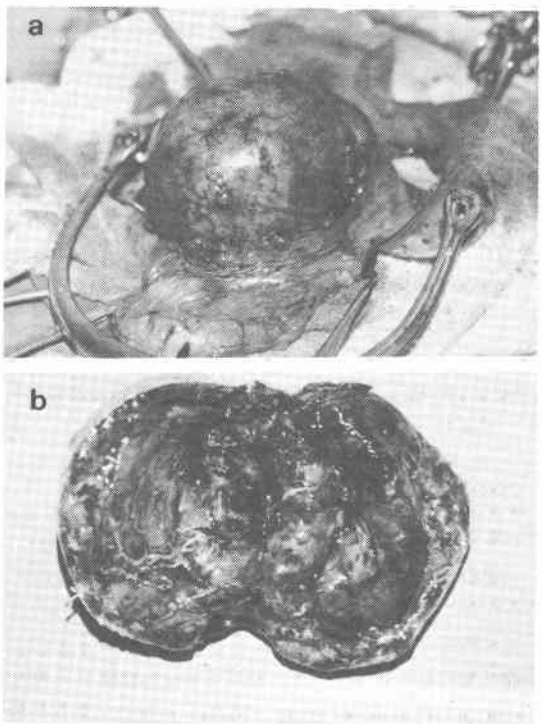

図3　a：腫瘍細胞はラ氏島細胞に類似し一部ロゼット構造を伴う
b：電顕像では分泌顆粒を認めない

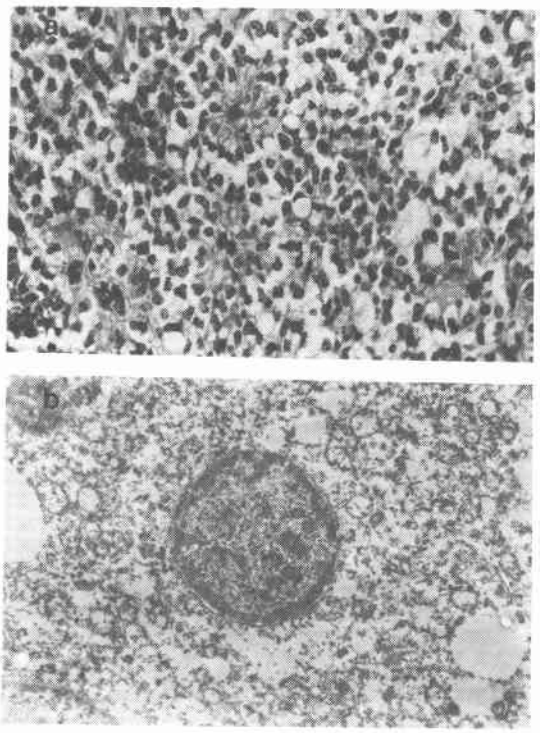

管・神経内浸潤は認められなかった．Aldehyde-Fuchsin 染色，Grimelius 染色，Hellman-Hellerström 染色で陽性顆粒は認められなかった．酵素抗体法による免疫化学的検索では Insulin, Glucagon, Somatostatin の分泌は証明されなかった．電顕所見では腫瘍細胞は円形・小型でクロマチンに乏しい核を持ち胞体内は細胞小器官に乏しく，分泌顆粒は認められなかった（**図3b**）．

以上の所見から非機能性良性膵島細胞腫と診断した．術後1年8カ月経過した現在再発したと思われる症状はない．

III　考　　察

非機能性膵島腫の発生頻度は Boijen[1]によれば全ラ氏島腫の1/3を占めるといわれるが本邦では学会報告例を含めて91例の報告がみられた．以下これらの報告例の集計をもとに考察を行った．

年齢・性（**表1**）：発症年齢は3歳女児から85歳女性まで広く分布している．男女比はほぼ1：2で女性に多くみられ，平均年齢は40.7歳であった．

臨床症状（**表2a**）：腹部腫瘤触知で気づかれる場合が多く，次いで腹痛が多くみられる．悪性の場合は頑固な腹痛や背部痛を伴なうことが多い．

表1　非機能性膵島腫の年齢・性別分布

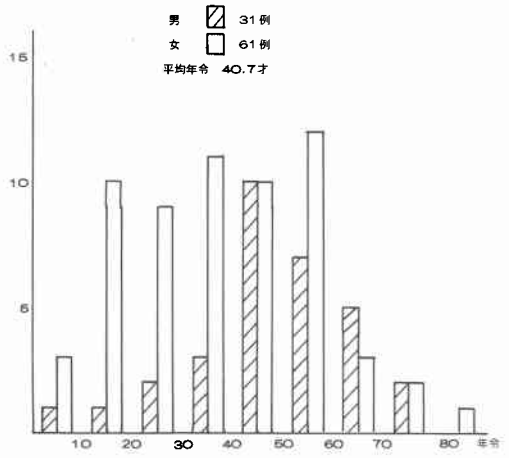

表2

a．臨床症状

腹部腫瘤	49	45.8
腹痛	27	25.2
黄疸	5	4.7
腹部膨満感	4	3.7
嘔気	4	3.7
背部痛	3	2.8
悪心	3	2.8
その他	12	11.2
計	107	100.0(%)

b．術前診断

膵腫瘍	24	30.4
悪性	5	6.3
良性	3	3.8
膵嚢腫	3	3.8
膵嚢胞	10	12.7
胆嚢	7	8.9
後腹膜腫瘍	6	7.6
腹部腫瘤	4	6.1
他手術時発見	3	3.8
胸腔発生腫瘍	2	2.6
その他	11	13.9
計	79	100.0(%)

表3　非機能性膵島腫発生部位

	悪・疑悪性	良性	全体
膵頭部	13	3	24
体部	7	5	16
体尾部	9	1	15
尾部	6	5	16
全体	4	0	4
その他	1	2	3
計	40	16	78

術前診断（**表2b**）：術前に膵島腫と診断したものはわずか3例であり，術前に質的な診断を下すのは困難なようである．小さなものは剖検時や手術時に発見される場合が多い．

術前検査：生化学的検査では特異的なものはなく，膵内外分泌機能が障害されれば血糖値やアミラーゼ値の上昇がみられる．腹部単純 X-ray では腫瘤に一致して石灰化像が認められる場合がある．この石灰化像は良性の4例，悪性の3例に認められ腫瘍内に石灰化を認めた場合には，膵嚢胞腺腫・腺癌等とともに本疾患を疑う必要がある[1)2)]．胃十二指腸および注腸透視では腫瘍の位置による様々な腫瘤の質的な診断はつけにくいが各臓器との関連を知る上で重要である．血管造影は膵島腫の診断上重要な検査である．発生部位による栄養血管の過伸展像や偏位像が見られる場合が多く[3)4)]，本例でも上膵十二指腸動脈の伸展像が見られた．Insulinoma の場合血管増生が見られる場合が多いが[5)]．非機能性膵島腫の場合血管増生が認められたもの10例，無血管野であったもの10例と特別な傾向はみられなかった．

摘出標本（**表3**）：発生部位は膵全体にわたり，好発部位は認められなかった．これは本邦において同じ膵島より発生する Insulinoma が比較的尾部に多くみられる[6)]のに比べ対照的であった．悪性のものと良性のものの発生部位では悪性のものは膵頭部に多く，良性のものは膵体尾部に好発してみられた．また乳頭部や異所性にみられるものも報告されている．発生個数では，単発例がほとんどであるが2個同時発生をみたり，娘結節を伴う場合もある．大きさは一般に大きく平均571g であり，最大のものは1,800g に達するものもみられた．一般に充実性の膵島腫は機能性のものが多く，非機能性のものは嚢胞状・壊死性変化をきたしやすいと言われる[3)]．割面では嚢胞状変化や出血・壊死を示すものが多かった．

病理組織学的所見：H・E 染色では腫瘍細胞はラ氏島細胞に類似し，構造的には一般に3つの型が認めら

れる．すなわち，① 腫瘍細胞が毛細血管をはさんでリボンの様に索状配列する“ribbon pattern”，② 正常ラ氏島細胞に類似した腫瘍細胞が毛細血管を伴って増殖し薄い結合織により島状にとり囲まれる“islet pattern”，③ 細網状に増殖している中に一部毛細血管を中心とした rosette の形成が認められる“rosette pat-

Table 1　非機能性膵島腫本邦報告例

症例	報告者	年令・性	症状	術前診断	腫瘍 占居部位	腫瘍 大きさ（cm・gr）	腫瘍 良・悪	予後	文献
1	宮村	44 男	腹部腫瘤・腹痛	膵癌	全	小児頭大	悪	2カ月死	十全会雑誌 35:2183, 1930
2	宮村	48 男	右側腹痛	剖検		0.1×1.2	良	腎炎死	十全会雑誌 38:4136, 1933
3	海野	22 女	上腹部痛		頭				東北医誌 49:69, 1954
4	吉村	69 女	心房細動	剖検	頭	3.4×3.3			日病会誌 43:382, 1954
5	斉藤	34 男	脳下垂体腫瘍	剖検	体尾	0.6×1			日病会誌 43:314, 1954
6	朝信	44 男	黄疸・腹部腫瘤	膵腫瘍	頭	鶏卵大	悪	3カ月生	広島医学 10:487, 1957
7	今井	43 男	腹部腫瘤・腹痛		頭	小児頭大	悪		臨床病理 6:397, 1958
8	高田	47 女	腹部腫瘤	腹部腫瘤	尾	鶏卵大	良	生	日外会誌 60(5):914, 1959
9	石合	23 女	上腹部痛	膵嚢胞	体尾	8.5×8.5×4			外科治療 6(5):621, 1962
10	白鳥	20 男	腹部腫瘤・腹痛	後腹膜腫瘍	尾	350	良	20日生	外科治療 10:737, 1964
11	白鳥	30 女	左季肋部腫瘤	上腹部腫瘍	尾	350	良	52日生	外科治療 10:737, 1964
12	梅山	54 女	多発性肝腫瘍	剖検	体尾	4×4.5×3	悪		日本臨床 25:159, 1967
13	川村	61 男	腹部腫瘤	剖検	頭	小鶏卵大	悪		日内会誌 57(2):295, 1968
14	佐藤	17 女	上腹部腫瘤	膵頭部腫瘍	頭	7×4×4	疑悪		外科 29:896, 1968
15	西崎	22 女	左季肋部腫瘤	膵腫瘍	体尾	630			日赤医学 24:87, 1969
16	西	74 女	上腹部異和感	胃癌手術時発見	尾	7.5×5×5	悪	1年生	外科治療 23:108, 1970
17	目黒	16 女	上腹部腫瘤	後腹膜腫瘤	体尾	11×11×9	悪		日臨外誌 31(5):580, 1970
18	目黒	55 男	心窩部不快感	胃潰瘍手術時発見	頭	2.6×3.0×1.7	良		日臨外誌 31(5):580, 1970
19	安田	32 女	腹部腫瘤・圧迫感	膵嚢腫	体尾	小児頭大	良		日臨外誌 33(6):673, 1972
20	池田	3 女	腹部腫瘤	後腹膜腫瘤	体尾	249	疑悪	10カ月生	日小外誌 8:663, 1973
21	丹野	48 女	上腹部腫瘤・鈍痛	膵癌	体	小児頭大	悪	2日死	日内雑誌 62(8):968, 1973
22	中川	39 女	左上腹部腫瘤	上腹部腫瘍	尾	550	良	6カ月生	四国医誌 26:255, 1974
23	山口	29 女	上腹部腫瘤	膵頭部癌	頭				日大医誌 33:139, 1974
24	横田	52 女	膵嚢腫	膵嚢腫	頭	手拳大	悪		日臨外誌 35(5):605, 1974
25	横田	50 女	上腹部腫瘤	直腸癌・上腹部腫瘤	体	鶏卵大	良		日臨外誌 35(5):605, 1974
26	渡辺	66 男	右季肋部腫瘤	後腹膜内悪性腫瘤	尾	620	悪		日内雑誌 63(11):1364, 1974
27	村田	15 女	上腹部腫瘤	膵良性実質性腫瘍	体	11×11×5			日大医誌 34:85, 1975
28	窪田	24 女	左上腹部腫瘤	膵腫瘍	体尾	11.5×8.5×6.5	疑悪		日消病誌 72(8):1066, 1975
29	篠藤	59 女	上腹部腫瘤	膵頭部腫瘤	頭	5.5×5×5	疑悪		日消病誌 72(2):187, 1975
30	渡辺	65 女	黄疸・食欲不振	総胆管結石	乳頭	1.3×1.2×1.0	良	1年3カ月生	外科 37:210, 1975
31	咲田	47 女	腹部腫瘤・腹痛	膵良性腫瘍	体	890	良		京府医大誌 84:303, 1975
32	北村	11 女	腹部腫瘤		頭	10×8	良		日内雑誌 64(7):728, 1975
33	馬場	9 女	腹部腫瘤・腹痛	後腹膜腫瘤	体尾	690	悪	1年生	小児外科・内科 7:161, 1975
34	中村	3 女	腹部腫瘤		尾	15×5×5	悪		臨床放射線 20:247, 1975
35	中村	5 男	左季肋部腫瘤		体	11×10×7	悪	20カ月生	臨床放射線 20:247, 1975
36	佐藤	20 女	腹部腫瘤・腹痛		尾	9×9		10年生	日消病誌 72:651, 1975
37	佐藤	30 女	腹部腫瘤		尾	10×10		10年生	日消病誌 72:651, 1975
38	佐藤	43 女	腹部腫瘤・腹痛		頭	15×15	悪	15日死	日消病誌 72:651, 1975
39	佐藤	57 女	腹痛		尾	17×17	悪	2年6カ月生	日消病誌 72:651, 1975
40	佐藤	75 女	腹部腫瘤		頭	7×7		1年2カ月生	日消病誌 72:651, 1975
41	大場	58 男	（肺癌）	剖検	頭	3.7×3.7	悪		日医放誌 35:1145, 1975
42	山添	48 男	食欲不振	胃粘膜下腫瘍	胃噴門部	2.5×2.5	良		東女医大誌 46:310, 1976
43	高嶋	46 男	腹部膨満感・腫瘤	肝嚢腫	体	400		31日生	臨床外科 32:925, 1977
44	松井	11 女	腹部腫瘤	膵頭部腫瘍	頭	10×8×8		3年5カ月生	日消病誌 74:1555, 1977
45	武藤	49 女	左上腹部腫瘤	膵原発腫瘤	体尾	600	疑悪		広島医学 31:1072, 1978
46	渡辺	12 女	悪心・嘔吐						日小外誌 14(3):498, 1978

番	報告者	年令・性	症状	術前診断	腫瘍			予後	文献
					占居部位	大きさ(cm・gr)	良・悪		
47	渡辺	12 女	悪心・嘔吐						日小外誌 14(3):498, 1978
48	渡辺	12 女	悪心・嘔吐						日小外誌 14(3):498, 1978
49	黒田	24 女	上腹部痛・腫瘤	膵充実性腫瘍	体	12×9×10			臨床成人病 9:90, 1979
50	黒田	76 男	腹部腫瘤・腹部膨満	膵腫瘍	網嚢内	25×20×20	悪		臨床成人病 9:90, 1979
51	山本	30 女	心窩部腫瘤・膨満感	膵嚢腫	体	テニスボール大	疑悪		日消外誌 12(6):242, 1979
52	山本	21 女	心窩部痛・腫瘤	膵嚢腫	頭	5×5	悪		日消外誌 12(6):242, 1979
53	久米田	52 女	上腹部圧迫感	膵充実性腫瘍			良		信州医誌 27:642, 1979
54	田村	36 女	左季肋部腫瘤	膵嚢胞	尾				※ 9:371, 1979
55	田村	38 女	黄疸	胆石症	頭	2.5			※ 9:371, 1979
56	田村	53 女	上腹部圧迫感・疼痛	膵嚢胞腺腫	体	140			※ 9:371, 1979
57	武内	32 女	腹部腫瘤	膵頭部良性腫瘍		7×7×7	良		日外会誌 80(3):286, 1979
58	木下	58 女	腹部腫瘤		頭	260			日消外誌 12(2):212, 1979
59	三好	40 女	腰背部痛・悪心	胆石の手術時発見	体	57		4年6カ月生	外科 41:1401, 1979
60	三好	37 女	右季肋部腫瘤・疼痛	非活動性膵島腫	体 尾	460	悪	6カ月生	外科 41:1401, 1979
61	宮田	27 男	心窩部痛	胃癌			悪	2年3カ月死	日臨外誌 41(5):94, 1980
62	宮田	54 男	左上腹部腫瘤	悪性膵島腫	尾	1800	悪	1年生	日臨外誌 41(5):94, 1980
63	米村	18 女	腹部腫瘤	後腹膜腫瘍	尾	570		7年生	最新医学 36:601, 1981
64	山口	51 女	左腹部腫瘤	膵原発性腫瘍		650, 500			臨床と研究 58:1506, 1981
65	瀧尾	61 男	左季肋部痛	膵癌	体	7×7.5×6	悪	4カ月死	日臨外誌 42(5):113, 1981
66	瀧尾	43 男		閉塞性黄疸	頭	手拳大		3年3カ月生	日臨外誌 42(5):113, 1981
67	瀧尾	50 男	腹部膨満感・腫瘤		体	4×5×5	悪	1年4カ月生	日臨外誌 42(5):113, 1981
68	瀧尾	49 女	全身倦怠・腫瘤		頭	6×7×7	悪		日臨外誌 42(5):113, 1981
69	米村	43 女	心窩部痛		頭	5×	悪	2年死	※ 11:264, 1981
70	米村	50 男	胸痛		全	手拳大	悪	1年死	※ 11:264, 1981
71	米村	66 男	左季肋部痛		全	手拳大	悪	2カ月死	※ 11:264, 1981
72	米村	80 女	背部痛		体 尾	3× 3×	悪	1カ月死	※ 11:264, 1981
73	小沼	56 男		肝硬変	尾	1×0.5×0.5	良		※ 11:266, 1981
74	小沼	72 男		糖尿病	体	0.7×0.6×0.5	良		※ 11:266, 1981
75	小沼	33 男		膵腫瘍	体	2.0×2.0×1.7	良		※ 11:266, 1981
76	小沼	52 女		胆嚢癌	体	0.2×0.2×0.1	良		※ 11:266, 1981
77	小沼	69 女		胆石	尾	3.5×3.0×2.0	悪		※ 11:266, 1981
78	小沼	41 男		悪性胸腺腫	全		悪		※ 11:266, 1981
79	角谷	48 女			体	6×	悪		※ 11:288, 1981
80	光野	55 女	腹部腫瘤	膵腫瘍	体 尾	1400			※ 11:126, 1981
81	筒井	38 女	上腹部痛・黄疸	非機能性膵島腫			悪	2年生	※ 11:234, 1981
82	筒井	49 男	自覚症状なし				悪	6年生	※ 11:234, 1981
83	筒井	69 男		膵嚢胞	尾	クルミ大		7年生	※ 11:234, 1981
84	中神	47 男	右上腹部痛・黄疸	膵癌					※ 11:250, 1981
85	加藤	19 女	右上腹部痛	膵仮性嚢胞					日消病誌 78(11):2228, 1981
86	福家	41 女	心窩部痛	膵仮性嚢胞	嚢体	6×3			日消病誌 78(11):2228, 1981
87	岡田	37 男	吐下血	剖検	頭		悪		日消外誌 15(2):121, 1982
88	南波	14 男	腹部腫瘤・腹痛	膵嚢胞腺癌	体	300	悪	2年生	日消外誌 15(2):122, 1982
89	福嶋	52 男	心窩部痛		頭	6×5×4	悪	8カ月死	日消外誌 15(2):122, 1982
90	福嶋	50 女	腹部腫瘤	膵原発性腫瘍	尾	16×10×16		2年6カ月生	日消外誌 15(2):122, 1982
91	岩瀬	31 女	心窩部痛・背部痛	膵体尾部腫瘍	体 尾		悪		日消外誌 15(2):123, 1982
92	富岡	26 女	右腹部腫瘤	膵嚢胞	頭	400	良	1年8カ月生	

※ 日膵研プロシーディングス

tern"である[7]．またラ氏島腫の分類としては，benign, suspeciously malignant, malignantと3つに分ける Howard[8]の分類が古くから用いられている．本例を含めた92例中，良性19例，疑悪性6例，悪性37例であり悪性，疑悪性を含めたものは69.3%に達した．Kent[9]は非機能性膵島腫の悪性率は92%と報告しており悪性の

ものが多いことは注意を要する．特殊染色による陽性顆粒の証明も行われているがその陽性率は低いようである．電顕にて分泌顆粒を証明しているものは25例中21例であった．Agranular cell は Insulinoma でも報告されており[10]，これはホルモン貯蔵能が低いためと考えられている．現在膵島腫は多分泌ホルモン産生腫瘍と考えられている[11)12)]．したがって非機能性膵島腫も何らかのホルモンを産生していることが示唆され，免疫化学的検索が重要となってくる．検索された本例を含む11例の内1例に somatostatin を証明した例がみられた．

治療：外科的切除術が行われる．その際注意することは，良性・悪性にかかわらず被膜を有する例が大部分であり，悪性例が多く，確定診断がついていないにもかかわらず良性として処置される場合が多いことである．笹野[13]が指摘しているように被膜は腫瘍の増大に伴って周囲実質が圧迫萎縮に陥り，これを基盤としている場合が多い．一般に被膜を有する場合は良性のものが多いが被膜外浸潤の判定に苦しむ場合がある．したがって腫瘤が被膜を有する場合でも常に悪性腫瘍を考慮する必要がある．抗腫瘍剤としては Broder[14]が storepotozotocin を悪性膵島腫患者52例に用い，その半数に腫瘍の縮小をみたと報告している．本邦においても少数ながら有効性が報告されている[15]．さらに Dimethyltriazenoimidazole Carboxmide などの新しい薬剤[16]も用いられ有効との報告もみられ今後の追試が待たれる．

予後：一般に良好で，良性のものはもちろん悪性のものでも発育速度が遅い性格を有すると考えられ，他臓器への浸潤・転移を認めた例でも合併切除を行えば長期間生存が期待できる．したがって肝転移などを伴っている例でも積極的に合併切除を試みれば延命効果が期待できうる．

IV 結　語

非機能性膵島腫の1例を報告し，併せて本邦報告例91例の検討を行い，若干の考察を加え報告した．

御指導・御校閲を賜わった長崎大学医学部第2外科伊藤俊哉助教授に深謝する．

文　献

1) Boijsen E: Inactive malignant endocrine tumors of the pancreas. Radiology 15: 177—182, 1975
2) Ring EJ, Eaton SB, Ferrucci JT et al: Differential diagnosis of pancreatic calcification. Am J Roentgenol 117: 446—452, 1973
3) Gold J, Rowenfield AT, Sostman D et al: Nonfunctioning islet cell tumors of the pancreas: Radiographic and ultrasonographic appearances in two cases. Am J Roentgenol 131: 715—717, 1978
4) Baghery S, Alfidi RJ, Zelch MG: Angiography of nonfunctioning islet cell tumors of the pancreas. Radiology 120: 57—59, 1976
5) Epstein HY, Abrams RM, Beranbaum ER et al: Angiographic localization of insulinomas: High reported success rate and two additional cases. Ann Surg 169: 349—354, 1969
6) 黒田　慧, 和田祥之, 石原敬夫ほか：インスリノーマ．日臨　31：132—145, 1973
7) Laidlaw GF: Nesidioblastoma, the islet tumor of the pancreas. Am J Pathol 14: 125—134, 1938
8) Howard JM, Moss NH, Rhoads JE: Hyperinsulinism and islet cell tumors of the pancreas with 398 recorded tumors. Internat Abst Surg 90: 417—455, 1950
9) Kent RB, Heerden JA, Weiland LH: Nonfunctioning islet cell tumors. Ann Surg 194: 185—190, 1981
10) Creufzfldt W: Endocrine tumors of the pancreas. The Diabetic Pancreas, Plenum Press, New York and London, 1977, p551—590
11) 山口　建, 阿部　薫, 中村耕三：膵内分泌腫瘍のホルモン産生能と臨床病態に関する検討．日膵臓病研会プロシーディングス　11：262—263, 1981
12) Larsson LI: Endocrine pancreatic tumors. Human Pathol 9: 401—416, 1978
13) 笹野伸昭：内分泌腺腫瘍の発生とその病理形態学的特徴．日臨　34：2—8, 1976
14) Broder LE, Carter SK, Maryland CB: Pancreatic islet cell carcinoma. II. Results of therapy with streptozocin in 52 patients. Ann Intern Med 79: 101, 1973
15) 米村　豊, 萩野　茂, 松木伸夫ほか：悪性ラ島腫瘍に対する streptozotocin の投与経験．癌の臨　27：1292—1294, 1981
16) Awrich A, Peetz M, Fletcher W: Dimethyltriaszenoimidazole carboxamide therapy of islet cell carcinoma of the pancreas. J Surg Oncology 17: 321—326, 1981