日消外会誌　16（9）：1722～1725，1983年

異所性胃粘膜組織による胃粘膜下腫瘍の2例

信州大学医学部第2外科
*同附属病院中検病理部
**岡谷塩嶺病院外科
小池　綏男　　丸山　雄造*　　松田　三郎**

TWO CASES OF SUBMUCOSAL TUMOR OF THE STOMACH, COMPOSED OF HETEROTOPIC GASTRIC MUCOSA

Yasuo KOIKE, Yuzo MARUYAMA* and Sabro MATSUDA**
Department of Surgery, Shinshu University School of Medicine, Matsumoto
*Central Laboratories, Shinshu University Hospital
**Surgical Clinic of Enrei Hospital, Okaya

索引用語：胃粘膜下腫瘍，異所性胃粘膜，異所腺

はじめに

臨床的に胃粘膜下腫瘍として扱われるものには非上皮性良性腫瘍の他に，異所性の上皮成分の増生によるもの，あるいは炎症性の好酸球性肉芽腫などがある．異所性の上皮成分の増生による粘膜下腫瘍は迷入膵が大部分であるが，異所性胃粘膜組織によるものも報告されている[1)~5)]．われわれは異所性胃粘膜組織による胃粘膜下腫瘍の2例を経験したので若干の文献的考察を加えて報告する．

症　例

症例1．

患者：寺○正○，45歳，男性．

家族歴，既往歴：特記すべきことなし．

現病歴：昭和42年頃，胃集検を受け，精査をすすめられた．某病院で胃X線検査にて幽門輪近傍に隆起性病変を発見され，胃ポリープと診断された．しかし，ポリープが小さいため手術を受けなかった．昭和45年7月頃から心窩部の重圧感が出現し，食欲が低下した．9月頃からは全身倦怠感，めまいが出現するようになり，10月20日入院した．

胃液検査（ヒスタミン法）：無酸．

腹部所見：腹部は平坦で，腫瘤などを触知しない．

胃X線検査所見：背臥位二重造影で胃幽門部後壁にほぼ円形の隆起性病変（矢印）を認めた．さらに，胃角上部小弯側に小さなニッシェ（三角印）を認めた（図1）．

術前診断：胃ポリープおよび胃潰瘍．

手術所見：10月26日，上腹部正中切開で開腹．胃角上部に境界不鮮明の硬結を，さらに，幽門部後壁に小さい円形の硬結を触知したので，Billroth I 法による胃切除術を施行した．

切除胃の肉眼所見：，胃幽門部後壁に直径0.8cmの円形で，表面頂上附近にわずかな陥凹を持った隆起性病変（矢印）を認め，さらに，胃角上部小弯側に治癒

図1　症例1の胃X線検査所見
隆起性病変（矢印）と小さいニッシェ（三角印）を認める．

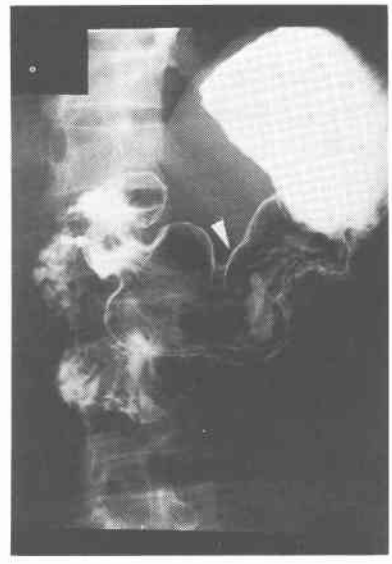

期の潰瘍（三角印）を認めた（図2）.

病理組織所見：隆起性病変の表面の胃粘膜は萎縮しており，粘膜筋板は一部で走行が乱れている（図3，矢印）.同部の粘膜下層から固有筋層上部にかけて幽門腺を伴った小窩上皮腺管が認められ，一部は粘膜筋板を穿通して粘膜層内の腺管に連なっている（図3）．粘膜下層に増生した腺管を囲んで筋板由来の平滑筋組織の発達がみられた（図4）．また，角上部小弯側にUl III の潰瘍が認められた.

術後経過：順調に経過し，11月20日，退院した.

症例2.

患者：志○泰○，39歳，男性.

家族歴：特記すべきことなし.

既往歴：26歳のとき肺結核で手術を受けた.

現病歴：29歳頃，胸やけと空腹時の右悸肋部不快感が出現し，某病院で胃炎および十二指腸潰瘍と診断さ

図2　症例1の切除胃肉眼所見
隆起性病変（矢印）と潰瘍（三角印）を認める.

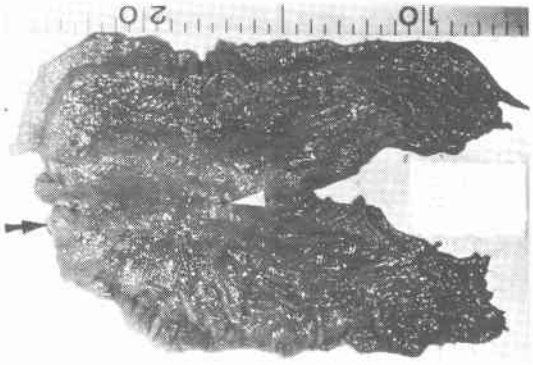

図3　症例1の病理組織所見（HE×1）
粘膜下層から固有筋層上部にかけて異所腺が認められる．矢印の部で粘膜筋板の走行が乱れている.

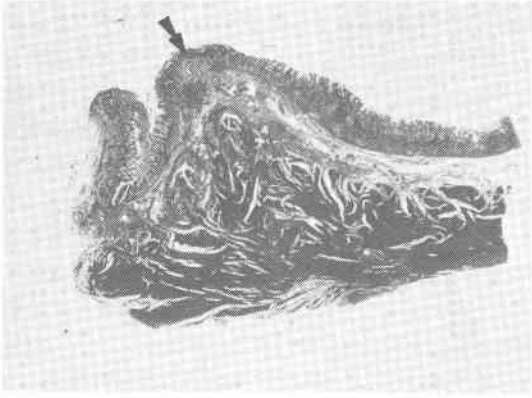

図4　症例1の病理組織所見（HE×40）
粘膜下層に幽門腺を伴った小窩上皮腺管の増生が認められる.

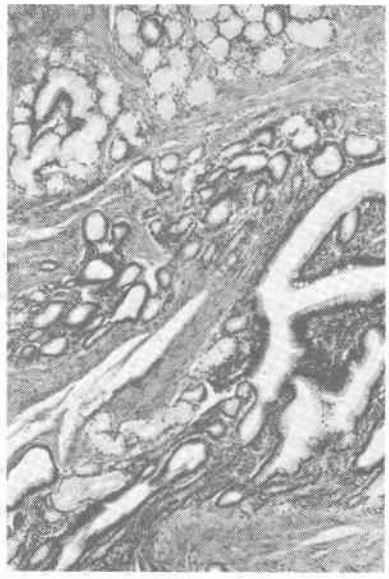

図5　症例2の胃X線検査所見
卵円形の隆起性病変（矢印）を認める.

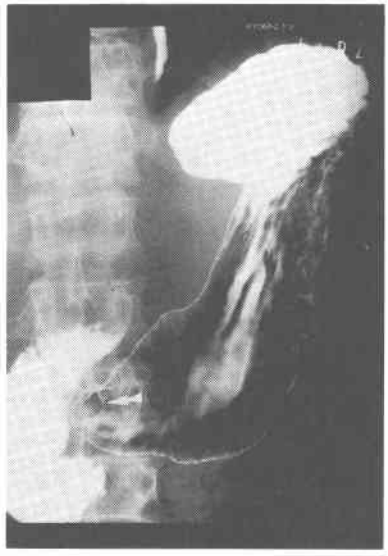

れ，保存的治療で治癒した．昭和42年，再度症状が出現し，某医にて十二指腸潰瘍として治療を受けてきたが，症状が改善されないので紹介され，昭和46年9月8日入院した.

胃液検査（ヒスタミン法）：正酸.

図6　切除胃肉眼所見
幽門部前壁に粘膜下腫瘍（矢印）が認められる．

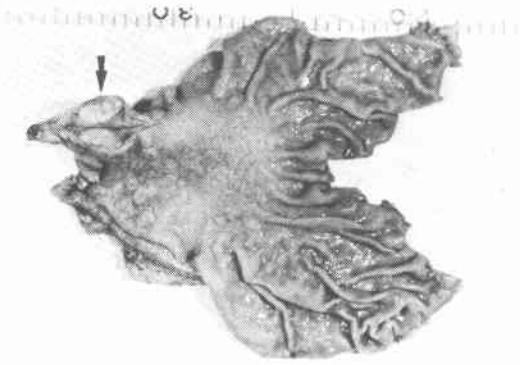

図7　症例2の病理組織所見（HE×1）
分葉状に増生する粘膜下腫瘍

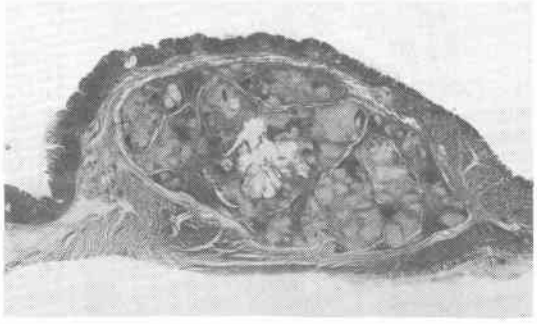

腹部所見：腹部は平坦で腫瘤などを触知しない．

胃X線検査所見：背臥位二重造影で，幽門部に卵円形の隆起性病変（図5，矢印）を認める．また，十二指腸球部が十分に造影されない．

術前診断：胃幽門部腫瘍および十二指腸潰瘍．

手術所見：9月10日，上腹部正中切開で開腹．十二指腸起始部に線維性癒着が認められた．また，幽門部前壁に示指頭大の腫瘤を触知した．Billroth II 法による胃切除術を施行した．

切除胃の肉眼所見：十二指腸後壁に潰瘍瘢痕を認め，幽門部前壁に示指頭大の粘膜下腫瘍（図6，矢印）を認めた．また，幽門腺領域はたこいぼ状ビランを呈していた．

病理組織所見：粘膜下腫瘍は粘膜筋板から分枝した筋組織によって取り囲まれ，境界明瞭である．腫瘍を構成する腺管は分岐してよく発達した幽門腺群を伴って分葉状に増生している（図7）．その中に強い組織球の集簇を来し，また，ところどころに巣状のリンパ球反応もみられる（図8）．

図8　症例2の病理組織所見（HE×40）
幽門腺を伴って分葉状に増生する腫瘍の中に組織球の集簇およびリンパ球反応がみられる．

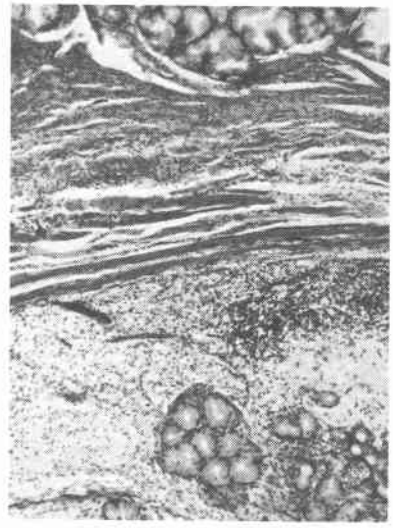

考　察

胃の粘膜下層に胃腺組織の増生がみられることがあることは古くから知られている．Lubarsch[6]はこの増生に対し heterotope Epithelwucherung という用語を用い，癌の発生因子が増殖に関与しているのであろうと推測した．Hallas[7] は heterotope Epithelproliferation という用話を用い，増殖は炎症の強いところに見られ，粘膜筋板が断裂していることもあり，これは将来癌に移行する所見であるとしている．Chuma[8] は73例の剖検例と40例の手術例を検索し，14例，12.4%に heterotope Epithelproliferation を認め，この増殖は粘膜固有層内の腺と類似性を示していると述べている．岩永[9] は異所腺という用語を用い，異所腺が存在する表層の胃粘膜はビランを認めることが多いことから，異所腺はビランなどの胃炎によって生ずると考えている．以上の研究は異所性上皮増生と癌との関連性を追求しようとしたものであるが明確な因果関係は見出されていない．以上の論文には，異所腺が粘膜下腫瘍の形態を示す所見については記載されていない．山際ら[1] は切除胃1,500例中160例，10.7%に異所腺を認め，うち9例，5.6%が肉眼的に粘膜下腫瘍を形成していたと述べている．また，異所腺の発生に関しては粘膜固有層の改変の強い時期に再生腺管が入り込んだものと考えている．武富ら[2] は胃粘膜下腫瘍61例中に3

例，4.9%，迷入胃腺によるものがあったと報告している．安斉[3]は幽門部粘膜上皮と類似した組織構造を有する粘膜下腫瘍の1例を報告し，先天性奇形であると推定している．大木ら[4]の症例は異所性の幽門腺組織から成る粘膜下腫瘍が粘膜筋板を越えて，粘膜面に露出し，潰瘍を形成していた．五関ら[5]はIIc類似進行胃癌，潰瘍瘢痕と併存した偽幽門腺の増生から成る胃粘膜下腫瘍の1例を報告し，本腫瘍の発生はビラン，再生に引き続く胃粘膜の迷入増生によるものと述べている．われわれの症例1は異所腺のみられる部の粘膜筋板が一部断裂しており，また，異所腺が粘膜筋板を穿通して粘膜層の腺管と連なる所見も認められるので，ビランの修復過程において胃腺組織が粘膜下層に増生したことにより粘膜面を隆起させたものと考えられる．症例2は迷入腺管が腫瘍様増生を示し，周囲組織と明瞭に境されていることから先天性迷入の可能性が考えられた．

おわりに

異所性胃粘膜組織による胃幽門部粘膜下腫瘍の2例を報告した．本症の発生については潰瘍の修復過程で異所的増生を示すものと，先天性迷入によるものとがあるのではないかと考えた．

（本論文の要旨は昭和55年7月，第16回日本消化器外科学会総会において発表した．）

文　献

1) 山際裕史，松崎　修，石原明徳ほか：胃粘膜下異所性胃腺の意義．医のあゆみ　104：577—578，1978
2) 武富弘行，福元哲四郎：胃粘膜下腫瘍の良悪性の鑑別診断についての検討（特に切除例について）．Gastroenterol Endosc　17：187—189，1975
3) 安斉恒雄：胃幽門部のheterotopic cystic malformationの1例．胃と腸　11：73—75，1976
4) 大木静夫，飯塚益生，八重樫寛治ほか：胃所性類幽門腺組織よりなる胃底腺領域の粘膜下腫瘍の1例．消内視鏡の進歩　12：156—157，1978
5) 五関謹秀，望月孝規，林　学ほか：II_c類似進行型胃癌と併存した異所性胃粘膜から成る胃粘膜下腫瘍の1例．胃と腸　15：679—685，1980
6) Lubarsch-Zwickau: Ueber heterotope Epithelwucherung und Krebs. Verh Dtsch Pathol Ges 10：208—216，1907
7) Hallas EA: Über heterotope Epithelproliferationen bei Gastritis Chronica. Virchows Arch 206：272—278，1911
8) Chuma M: Zur normalen u. patholog. Histologie der Magenschleimhaut (Unter besonderer Berücksichtigung des Vorkommens von Darmschleimhaut, Panethschen Zellen und hyalinen Körpern). Virchows Arch 247：236—277，1923
9) 岩永　剛：胃における多発性粘膜下嚢腫と癌．癌の臨　19：971—979，1973