日消外会誌　16（10）：1828，1983年

研究速報

経皮経肝門脈造影による肝内門脈分岐形態解析の外科的意義

木下　博明　　井上　　直　　井川　澄人
街　　保敏　　広橋　一裕　　酒井　克治

著者らは肝内門脈枝の分岐形態を経皮経肝門脈造影像（percutaneous transhepatic portogram 以下 PTP）から検討したところ肝外科に意義ある2，3の知見をえたので報告する．

対象および方法

最近5年間にPTP[1]の行われた肝・胆道・膵癌など103例を対象とし，PTPの読影には正・側面像を検討，門脈左右枝を第1次，右前・後枝および門脈臍部を第2次，Couinaud[2]，の区域枝を第3次，それより末梢を第4次分枝以下とした．

結　果

肝門部の門脈分岐形態は101例中正常分岐型72例71.3%，右前・後枝同時分岐型24例23.8%，右後枝独立型5例4.9%に分類された．左第1次分枝は左外側上行枝と第2次分枝に分れ，さらに第2次分枝から多数の左内側枝（平均5.6本）とその末梢側から1本の左外側下行枝が分岐していた．しかし90例中5例5.5%では左外側下行枝が認められなかった．右前枝は右前上枝と右前下枝に2分岐するが（99例中62例62.7%），前区域の内側後方に分布するいわゆる副前上枝が31例31.3%で観察された（図1）．右後枝も後上・下枝に2分岐するが（95例中77例81.1%），18例では2本の後下枝が存在した．なお右および左尾状葉枝の平均本数は0.98および0.77本であった．

考　察

これまで肝内門脈枝の分岐形態は剖検肝の鋳型標本から検討されているが，臨床例での報告はみられない．著者らは，103症例に行われたPTPをもとに，その分岐形態を検討したところ，かなりの分岐異常が明らかになり，肝区域切除に有用な知見をえた．すなわち右葉切除時には肝門部門脈分岐異常（28.7%）に，また前区域あるいは前上区域切除時にはいわゆる副前上枝の存在に留意すべきである．さらに左外側域の肝癌に対する外側域切除は単にsurgical marginを重視した術式であると考えられた．

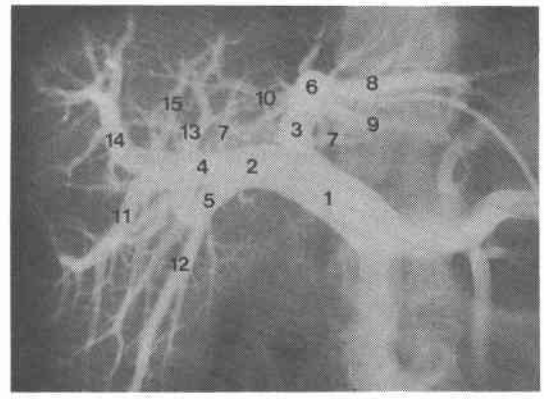

図1．51歳，男のPTP正面像
1．門脈幹，2．門脈右枝，3．門脈左枝，4．右前枝，5．右後枝，6．門脈臍部，7．尾状葉枝，8．左外側上行枝，9．左外側下行枝，10．左内側枝，11．右前下枝，12．右後下枝，13．右後上枝，14．右前上枝，15．副右前上枝

索引用語：肝内門脈分岐形態

文　献

1）井川澄人，木下博明，井上　直ほか：原発性肝癌における超音波誘導下経皮経肝門脈造影像．日消外会誌　16：45—52，1983
2）Couinaud C：Le foie, études anatomiques et Chirurgicales. Paris, Masson and Cie, 1957

大阪市立大学医学部第2外科＜昭和58年8月5日受理＞

SURGICAL SIGNIFICANCE OF THE RAMIFICATIONS OF THE INTRAHEPATIC PORTAL VEINS APPRECIATED BY PERCUTANEOUS TRANSHEPATIC PORTOGRAPHY. Hiroaki KINOSHITA, Tadashi INOUE, Sumito IGAWA, Yasutoshi TSUJI, Kazuhiro HIROHASHI and Katsuji SAKAI The 2 nd Department of Surgery, Osaka City University Medical School