日消外会誌 16 (11)：2000～2004，1983年

十二指腸乳頭部腺扁平上皮癌の1例と本邦報告8例の検討

千葉大学第2外科，同第1病理
古川 敬芳　浅野 武秀　陳 文夫　山本 義一
渡辺 義二　神津 照雄　川村 功　磯野 可一
小高 通夫　佐藤 博　長尾 孝一*

A CASE REPORT OF ADENOSQUAMOUS CARCINOMA OF THE PAPILLA OF VATER AND A STUDY OF 8 CASES IN JAPAN

Hiroyoshi FURUKAWA, Takehide ASANO, Fumio CHIN, Giichi YAMAMOTO, Yoshiji WATANABE, Teruo KOUZU, Isao KAWARURA, Kaichi ISONO, Michio ODAKA, Hiroshi SATOH and Koichi NAGAO*
Department of Surgery, *Department of Pathology, School of Medicine, Chiba University

索引用語：十二指腸乳頭部癌，腺扁平上皮癌

I. はじめに

1981年4月胆道癌取扱い規約により，乳頭部癌の外科取扱い規約が定まり，乳頭部癌についての各方面からの検討がなされている．その組織型は高分化型の腺癌が多く，膵胆道癌に比べ，予後良好な傾向を示す報告が多い[1)~3)]．

われわれは最近，乳頭部の腺扁平上皮癌を経験したので，これを報告し，若干の考察を試みた．

II. 症　例

症例：吉○三○，59歳，男性．

主訴：黄疸．

既往歴・家族歴：特記すべきことなし．

現病歴：1982年5月中旬より黄疸出現．次第に増強したため，近医受診．当科紹介され6月23日入院．

入院時所見：体格・栄養中等度．眼瞼結膜に軽度貧血．眼球結膜に高度黄疸を認める．触診上．肝は1横指触知，脾腎は触知せず．

血液検査所見：WBC 14.2×10³/mm³, RBC 3.49×10⁶/mm³, Hb 11.3g/dl, Hct 33.6%, Plt 18.6×10³/mm³, GOT 82mU/ml, GPT 48mU/ml, LDH 180mU/ml, Al-p 561mU/ml, T.P. 5.6g/dl, Alb 3.4g/dl, T-Bil 18.9mg/dl, D-Bil 10.4mg/dl, LAP 752G.R.U. γ-GTP 169IU/l, Na 141mEq/l, K 3.6mEq/l, Cl 104mEq/l.

尿検査所見：Bil ＋＋，Urobilinogen 1.0Ehrlich単位/dl, その他，心電図，胸部X線，腎機能などに異常はなかった．

6月24日，PTCD施行．

低緊張性十二指腸造影およびPTCD造影：乳頭部に一致して，4cm大の腫瘤陰影がみられ，総胆管・肝内胆管の拡張，胆管末端部にU字型狭窄を認める．

内視鏡所見：乳頭部に一致して，Borrmann 2型の腫瘤を認める．3カ所より生検を行い，いずれもtubular formationを示すadenocarcinomaを認める．group V．

腹部超音波検査所見：胆管・胆嚢が拡張し下部胆管の閉塞が認められる．膵頭部の腫大・腫瘤陰影は認められない．

血管造影所見：異常所見なく，pancreatic arcadeも正常．

以上より，乳頭部癌と診断し，7月14日手術施行．

手術所見：正中切開にて開腹する．腹水を認める．肝・腹膜・ダグラス窩への転移はない．乳頭部より膵頭部にかけて，くるみ大の腫瘤が存在し，13・12番のリンパ節腫脹を認める．膵頭十二指腸切除を行い，Child変法にて再建する．

摘出標本肉眼所見：乳頭部に一致して，腫瘍の乳頭状増殖がみられ，その中心部に潰瘍を形成していた．4.5×2.5cmの腫瘤潰瘍型の癌腫である．n1 (＋), h0,

図1　切除標本
乳頭部に一致して，腫瘍の乳頭状増殖がみられ，その中心部に潰瘍がみられる．4.5×2.5cm の腫瘤潰瘍型．

図2　病理組織像
高分化乳頭状腺癌の部分に接して，一部に角化傾向のある扁平上皮癌を認める．

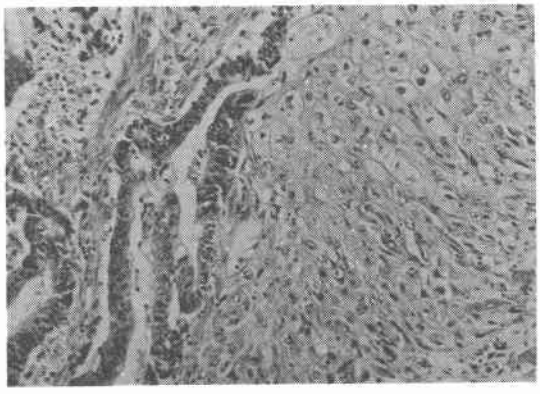

p0, panc 0, d2, Stage III．絶対治癒切除であった（図1）．

病理組織所見：異形成の強い癌細胞が乳頭状の増殖を示す乳頭状腺癌と，これに接して，一部に角化傾向を伴なう中分化型扁平上皮癌が認められ，腺扁平上皮癌と診断された．扁平上皮癌の部分は，乳頭部のやや胆管寄りに存在し，高分化型腺癌がそれを取り囲むようにしていた．両者の相接する部位では，一部に移行像が存在した．また，膵管内には腫瘍塞栓を形成していた．転移リンパ節は腺癌であった（図2，3）．

術後経過は順調で，8月14日退院したが，1983年2月2日，黄疸・全身倦怠感著明となり再入院，肝転移により2月11日，術後わずか6カ月にして死亡した．

III．考　察

1976年から1981年の日本病理剖検輯報より集計した．消化器腺扁平上皮癌の発生頻度を示す(**表1**)．ここでは，乳頭部は小腸，十二指腸領域に分類されている．総数では，胆道88例/4,126例2.13%，膵60例/4,660例1.29%の両部位が，際立って高い発生頻度を示している．乳頭部を含めた小腸・十二指腸では3例/559例0.54%であり，この3例のうち2例が乳頭部癌であった．十二指腸では極めてまれとする報告[7]があり，乳頭

図3　再構築した組織標本とシェーマ
扁平上皮癌部分は胆管寄りにみられ，腺癌部分が，それを取り囲むように増殖している．膵管内に腫瘍塞栓がみられる．



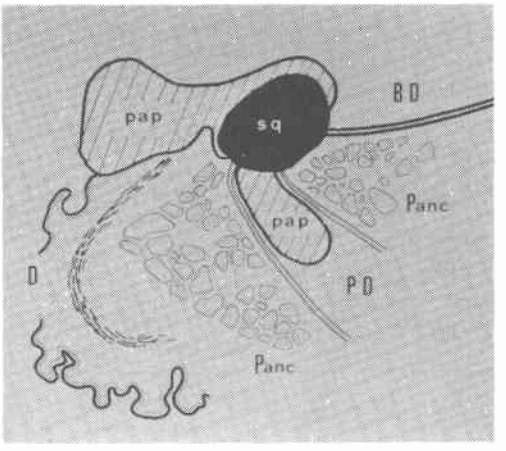

部での腺扁平上皮癌の発生頻度は，胆道・膵より低く，十二指腸より高いものと推察される．

本邦における乳頭部癌に関する文献を検索したところ，乳頭部腺扁平上皮癌といった観点からの報告はなく，乳頭部に関する文献を収集し，その組織型に関する記載を検討すると，8例が見出された[8)~11)]．詳細不明なため，今回，それらについて追跡調査した．なお，

表1　消化器腺扁平上皮癌の発生頻度
日本病理剖検輯報(1976～1981)

発生部位	悪性腫瘍	腺扁平上皮癌	頻度(%)
食道	2938例	17例	0.58
胃	14902	70	0.47
小腸・十二指腸（乳頭部）	559	3	0.54
大腸	4992	13	0.26
肝	9034	14	0.15
胆道	4129	88	2.13
膵	4660	60	1.29
計	41214	265	0.64

表2　乳頭部腺扁平上皮癌の報告
1982.12.

本邦報告例			外国報告例		
報告者(年)	乳頭部癌	腺扁平上皮癌	報告者(年)	乳頭部癌	腺扁平上皮癌
田坂(1977)年	40例	1例	Lieber(1940)	222例	2例
富士(1977)	15	1	Warren(1975)	122	2
世古口(1979)	24	2	計	344	4
宮石(1981)	11	3			
千大二外(1982)	24	1			
計	114	8			

表3　乳頭部腺扁平上皮癌の本邦報告8例
1982. 12.

発表者(年)	年齢・性	術式	大きさ(cm)	肉眼型	組織型	深達度	INF	脈管侵襲	十二指腸浸潤	リンパ節転移	膵浸潤	腹膜転移	肝転移	perineural invasion	予後
田坂(1977)	49♂	PD	4.0×2.0	潰瘍	未分化癌細胞がSolid patternに浸潤しており，一部にglandular pattem及び一部にsheet状になり角化を認めた．	Pm	α	ly(+) v(+)	d^2	no	panc 1	Po	Ho	−	3ヶ月死
富士(1977)	58♂	PD	3×3	潰瘍	adenosquamous	SS	β	ly_2 v_2	D_2 d_2	n_2	panc 1 panc 2	Po	Ho	−	10月死
世古口(1979)	61♂	PD	1.3×1.0	腫瘤潰瘍	adenoacanthoma.一部Signet ring cellca.	SS	α	ly_2 V_2	D_2 d_2	不明	panc 1 panc 2	Po	Ho	−	不明
世古口(1979)	63♂	PD	7×4×3.5	腫瘤	adenoaca. papillotubulareを原型とし，未分化(Sarcomatous)な部分と，acanthom atousな部分が混在する	Pm (?)	α	ly_0 V_0	D_0	不明	Panc 0 panc 0	Po	Ho	−	不明
宮石(1981)	57♂	PD	4.0×2.5 ×3.0	腫瘤	中分化管状腺癌，一部扁平上皮癌	Pmをこえる	γ	ly_0 V_0	D_2 d_2	n_1	panc 2 panc 2	P_0	H_0	−	6ヶ月死
宮石(1981)	64♂	PD	3.0×3.0 ×1.8	腫瘤	中～低分化腺癌，一部扁平上皮癌	Pmをこえる	γ	ly_0 V_0	D_2 D_2	n_1	panc 2 panc 2	Po	Ho	−	1年8ヶ月死
宮石(1981)	55♂	PD	1.2×1.0 ×0.4	(びらん)	高～中分化管状腺癌一部扁平上皮癌	Pm	β	ly_0 V_0	D_1 d_2	no	panc 0 panc 0	Po	Ho	−	11年11ヶ月生
千大二外(1982)	59♂	PD	4.5×2.5	腫瘤潰瘍	高分化型乳頭状腺癌と中分化型扁平上皮癌	Pm (cddi筋まで)	α	ly_0 V_0	D_2 d_2	n_1	panc 1 panc 0	Po	Ho	−	6ヶ月死

検索しえた欧米文献においては，4例の腺扁平上皮癌がみられた[12)13)]（**表2**）．

本邦における上記の8例について検討する（**表3**）．年齢は49から63歳，平均58.3歳．全例男性であった．年齢は各施設の乳頭部癌症例の報告とほぼ同様であるが，性別では，男女ほぼ同数としている報告が多いのと比較し，興味深い．

肉眼型は腫瘤型が3例，腫瘤潰瘍型が2例，潰瘍型が1例であり，大きさは1.2から7.0cmであった．

組織型に関しては，各施設からの回答をそのまま掲載した．標本の作成方法，診断を下す病理学者などに統一性がなく，一概には結論づけられないが，傾向としては低分化型腺癌と，一部に角化のみられる扁平上皮癌から構成されている例が多いように思われる．一般に，乳頭部癌では，よく分化した腺癌から成る場合が多く，腺扁平上皮癌においてその分化度が低いことは，発生機序および予後と関連してくるものと推測される．

深達度は十二指腸浸潤とも相関するが，1例を除き，いずれもpm以上，d2となっている．これは乳頭部でも腺扁平上皮癌の発生頻度の高い胆道・膵に近い領域より発生している可能性を示唆し，興味ある所見である．

INFはα 4例，β 2例，γ 2例，リンパ管・静脈侵襲の陽性例は3例，陰性例は5例である．リンパ節転移はn0 2例，n1 3例，n2 1例，膵浸潤はpanc 0 3例，panc 1 1例，panc 2 4例であった．これらについては他の乳頭部癌の報告と比較し，特別な傾向を見出すことはできなかった．全例，腹膜転移，肝転移，perineural invasionなく，膵頭十二指腸切除術を行っている．

予後をみると，1年以上生存例は2例，2年以上生存例は1例のみである．症例数が少なく累積生存率を求めることができないため，概算生存率を出し，これを教室の腺扁平上皮癌を除いた乳頭部癌のそれと比較した．1年生存率では，腺扁平上皮癌は6例中2例33.3%，教室では18例中16例88.9%であった．これは，χ^2検定で1%の危険率をもって有意の差があり，他施設の切除可能であった乳頭部癌の予後と比較しても[2)3)13)]，乳頭部腺扁平上皮癌は予後の悪いものと推察される．胆道および膵の腺扁平上皮癌では，予後不良であることが報告されており[4)~6)14)]，比較的予後の良いものとされてきた乳頭部癌においても，同様の傾向にあることは興味深い．

扁平上皮癌成分の発生原因としては，既存腺癌の扁平上皮化生とする意見が多いが[4)6)]，今回の調査では，全体が未分化癌で，その一部に腺癌が存在するような症例もみられ，北村らが胃腺扁平上皮癌に関して主張するように[15)]，腺癌の分化度，扁平上皮癌部分の分布様式などにより，既存腺癌由来および未分化細胞由来の，2種類の成因があるものと推察する．

IV. 結　語

乳頭部腺扁平上皮癌の1例を報告し，本邦における本疾患の傾向，とくに予後について言及した．

1）乳頭部腺扁平上皮癌の1例を報告した．

2）乳頭部腺扁平上皮癌の発生頻度は，胆道・膵より低い．

3）本邦報告8例を集積し，従来，比較的予後良好と考えられていた乳頭部癌と比較して，腺扁平上皮癌の予後はきわめて不良であった．これは，治療上の重要性を示唆するものと考えられる．

本論文の要旨は等708回外科集談会において発表した．

稿を終えるに臨み，資料を提供して下さった，九州大学・田坂健二先生・山口幸二先生，国立津病院・世古口務先生，山口大学・富士　匡先生，高知医科大学・荒木京二郎先生，岡山大学・柏野博正先生，愛知県がんセンター・宮石成一先生・佐藤秩子先生に心より感謝する．

文　献

1）田坂健二，渡辺英伸，遠城寺宗知：膵癌，胆嚢癌肝内胆管癌および十二指腸乳頭部癌剖検例の病理統計的観察．福岡医誌　66：486—499，1975

2）本庄一夫，中瀬　明，内田耕太郎：日本における膵癌治療の現況．日癌治療会誌　10：82—87，1975

3）Akwari OE, Heerden JA, Adson MA et al: Radical pancreatoduodenectomy for cancer of the papilla of vater. Arch Surg 112：451—456, 1977

4）武藤良弘，内村正幸，脇　慎治ほか：胆道の腺扁平上皮癌症例の臨床病理学的検討．癌の臨　28：440—444，1982

5）Brown DB, Strang R, Gordon J et al: Primary Carcinoma of the extrahepatic bile ducts. Br J Surg 49：22—28，1961

6）清水康一，上野一夫，草島義徳ほか：膵扁平上皮癌の1切除例．胆と膵　2：1737—1742，1981

7）佐藤　明，細谷雄大，武藤　功：十二指腸(乳頭上部)原発と考えられた腺扁平上皮癌の1例．日消病会誌　77：623—628，1980

8）田坂健二：十二指腸乳頭部癌の病理組織学的研究．福岡医誌　68：20—44，1977

9）富士　匡，中村克衛，河村　奨ほか：十二指腸膨大部癌の臨床的考察．日消病会誌　74：608—617，

1977
10) 世古口務，水本龍二：乳頭膨大部癌の臨床病理学的検討．外科治療　41：1—5，1979
宮石成一，佐藤秩子：十二指腸乳頭部癌の進展像の解析．癌の臨　27：123—130，1981
12) Lieber MM, Stewart HL, Morgan DR: Adenosquamous carcinoma of the peripapillary portion of the duodenum. Arch Surg 40: 988—996, 1940
13) Warren KW, Choe DS, Plaza J et al: Results of radical resection for periampullary cancer. Ann Surg 181: 534—540, 1975
14) Baylor SM, Berg JW: Cross-classification and survical characteristics of 5,000 cases of cancer of the pancreas. J Surg Oncol 5: 335—358, 1973
15) 北村成大：胃腺扁平上皮癌の病理組織学的研究．順天堂医　29：316—329，1981