日消外会誌　16（11）：2013～2017，1983年

急性胆嚢炎を併発した胆嚢癌の検討

県西部浜松医療センター外科
宇野　武治　内村　正幸　脇　慎治　木田　栄郎
神田　和弘　水町　信行　山田　護　矢次　孝
鈴木　昌八　岡田　朋久

CARCINOMA OF THE GALLBLADDER PRESENTING AS ACUTE CHOLECYSTITIS

Takeji UNO, Masayuki UCHIMURA, Shinji WAKI, Hideo KIDA
Kazuhiro KANDA, Nobuyuki MIZUMACHI, Mamomu YAMADA,
Takashi YATSUGI, Shohachi SUZUKI and Tomohisa OKADA
Hamamatsu Medical Center

索引用語：胆嚢癌，急性胆嚢炎，経皮経肝的胆嚢ドレナージ

はじめに

胆嚢癌の治療成績は，他の消化器癌に比べて極めて不良である．その原因は胆嚢癌の術前診断が困難なことと，適切な根治術式が一定していないことに起因する．1980年，横山ら[1]の全国集計によれば，2,269例の手術例中根治切除例は20.6%にすぎず，このうち術前に胆嚢癌と正診された症例は77例（16.5%）であったと報告している．

一方，胆嚢癌に結石が高率に合併していることはよく知られ，さらに結石非合併例の多くは膵胆管合流異常を伴うことも報告されてきた[2]．これらの症例中には，結石や脱落腫瘍組織の嵌頓から胆汁うっ滞をきたし，急性化膿性胆嚢炎を併発し緊急入院する例がある．今回，過去10年間に浜松区療センターで経騒した胆嚢癌例について，急性胆嚢炎の併発例を検討した．

自験例の成績

昭和47年４月より約10年間に浜松医療センターで経験した胆嚢癌は52例であった．このうち急性胆嚢炎を併発し入院した症例は７例（13.5%）である（**表１**）．年齢は50歳から75歳までで，平均年齢は67歳であった．男性２名，女性５名である．

急性胆嚢炎の診断基準は牧野[3)4)]によるそれに基づ

表１　急性胆嚢炎を併発した胆嚢癌症例

症例	年令	性	主訴	発病～入院	入院～手術	体温（来院時）	WBC（来院時）	T.bil	PTCD	細菌培養	胆嚢造影
1	63	M	嘔吐 上腹部痛	1日	17日	37.7	13.000	1.15	−	G(−)桿菌 Eb. cloac	陰性
2	69	F	右季肋部痛	14日	16日	37.3	36.000	3.96	+	G(−)桿菌 E. coli	陰性
3	75	F	発熱 右季肋部痛	11日	10日	37.6	13.300	0.59	−	G(−)桿菌 E. coli Kle. pne.	陽性
4	67	F	心窩部痛	9日	1ヶ月	36.8	10.000	0.91	−	陰性	陰性
5	73	F	嘔気 右季肋部痛	3日	12日	37.6	19.200	1.18	+	G(+)球菌	陰性
6	50	M	心窩部痛	18日	1ヶ月	40.2	12.800	0.35	+	G(−)桿菌 E. coli	陰性
7	73	F	右季肋部痛	4日	0日	37.2	11.200	1.47	−	陰性	—

く．つまり，1）右季肋下部において圧痛著明，有痛性腫瘤を触れる．筋性防御を伴うなど．2）X線検査，超音波検査で胆石の存在が明らかであるか，Non-functioning gallbladderが確認されている．3）急性炎症所見を有する．a）白血球数が一万以上．b）38℃以上の発熱をみる．自験7例の臨床症状は全例右季肋部痛か心窩部痛を主訴とし，白血球数はいずれも10,000以上で最高36,000であった．

発病から入院までの期間が1週間以内の症例は3例で，これらの症例は臨床所見の重い症例である．入院から手術までの期間をみると，入院当日，緊急手術をした症例は1例で，他は炎症の消退を待って手術を施行した．

入院当日，経皮経肝的胆嚢ドレナージ（Percutaneous transhepatic cholecystography and drainage. 以下PTCCDと略す）[5]を施行した3例中2例に胆汁細胞診から術前，胆嚢癌と診断した．PTCまたは排泄性胆嚢造影で胆嚢が陰性であったものは6例中5例である．胆汁内細菌培養では5例に化膿菌を検出した．

手術々式は，PTCCDを施行した症例2，症例5が術前に胆汁細胞診からclass Vと診断し，一期的に単純胆摘兼肝床部の肝部分切除および所属リンパ節郭清からなる拡大胆嚢摘出術（以下拡大胆摘術と略す）を施行した[6][7]．他の5例は術後，胆嚢癌と判明したもので，深達度が筋層以上に浸潤していた4例中2例に二次的拡大胆摘術をおこなった（**表2**）．肉眼的に胆嚢はいずれも化膿性胆嚢炎を呈し，腫瘍の肉眼型では，乳頭型3例，結節型1例，浸潤型2例であった．病理学的には，7例中6例がadenocarcinomaで，1例がadenoacanthomaである．

結石非合併例は，膵胆管合流異常を合併した症例5の1例である．本症例は癌の壊死組織が嵌頓し急性胆嚢炎を併発したものであった．術後の成績は，Stage IIIの2例が死亡したが，他の5例は，2年3ヵ月，4年6ヵ月，6年9ヵ月，6ヵ月以内2例と生存中である．

症例の提示

症例1．63歳，男性

上腹部痛，呕吐を主訴として来院．入院時WBC 13,000，T. Bil 1.15mg/dlである．PTCにて胆嚢は造影されず，総胆管に結石を認めた．炎症の消退を待って入院17日目に胆摘，総胆管切開術を施行した．

切除胆嚢には胆嚢底部遊離腹腔側に3.0×2.5×2.5 cmの乳頭型腫瘤と結石を認めた（**写真1**）．組織学的にはpapillary adenocarcinomaで，漿膜下層までの浸潤をみとめた．このため約5週間後，二次的拡大胆摘術をおこなった．術後にMMC 40mg投与を併用し，6年9ヵ月現在健在である．

症例5．73歳，女性

右季肋部痛，呕気を主訴に来院．入院時WBC 19,200，T.Bil 1.18mg/dl．急性胆嚢炎の診断でPTCCDを施行した．胆汁は膿性で胆汁の吸引直後，右季肋部痛は消失した．採取した胆汁中の培養よりグラム陽性球菌を検出し，さらに胆汁中の細胞診にて

表2　急性胆嚢炎を併発した胆嚢癌症例

症例	年令	性	細胞診(PTCCD)	手術所見	Stage	手術術式	組織診断	胆石	予後
1	63	M	—	化膿性胆嚢炎 乳頭型腫瘤	I	二次的 拡大胆摘術	papil. adeno-carcinoma	胆嚢 総胆管 ビ系石	生存 6年9ヶ月
2	69	F	class V	化膿性胆嚢炎 浸潤型腫瘤	III	拡大胆摘術	mucin producing adenocarcinoma	総胆管 コ系石	死亡 6ヶ月
3	75	F	—	化膿性胆嚢炎	I	胆摘術 及び 総胆管切開術	carcinoma in situ	胆嚢 総胆管 混合石	生存 4年6ヶ月
4	67	F	—	化膿性胆嚢炎 乳頭型腫瘤	III	胆摘術 及び 総胆管切開術	adenoacanthoma	胆嚢 混合石	死亡 1年
5	73	F	class V	化膿性胆嚢炎 乳頭型腫瘤	II	拡大胆摘術	papil. adeno-carcinoma	—	生存 2年3ヶ月
6	50	M	class I	化膿性胆嚢炎 結節型腫瘤	III	二次的 拡大胆摘術	adeno-squamous cell carcinoma	胆嚢 混合石	生存 2ヶ月
7	73	F	—	化膿性胆嚢炎 浸潤型腫瘤	III	胆摘術 及び 総胆管切開術	poorly diff. adenocarcinoma	胆嚢 混成石	生存 1ヶ月

写真1　切除標本．底部の乳頭型腫瘤とビ系石

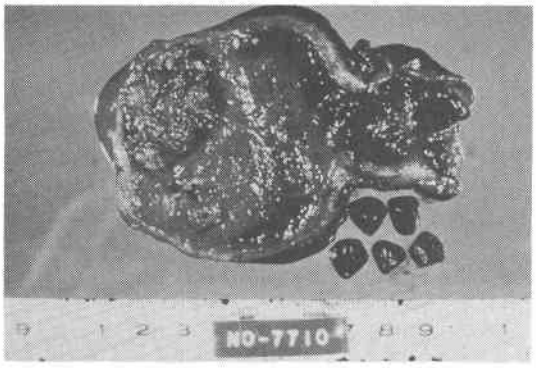

Class V と診断した（**写真2**）．入院12日目に炎症の消退を待って一期的に拡大胆摘術をおこなった．結石はみられず，胆嚢，総胆管内に癌の壊死組織が浮遊し，胆嚢底部に乳頭型腫瘤を認める（**写真3**）．組織学的にはpapillary adenocarcinomaで浸達度slと診断され，術後にFT 207 600mg/day，PSK 3.0g/dayの経口投与を併用し，2年3ヶ月の現在健在である．

症例6．50歳，男性

右季肋部痛を主訴に来院．急性胆嚢炎の診断でPTCCDをおこなった．胆汁は膿性で細胞診ではclass Iと診断した．ドレナージチューブよりの造影にて**写真4**に示すような像を得た．胆嚢は互いに交通をもつ

写真2　胆嚢吸引細胞診．膿性胆汁より証明された悪性腫瘍細胞

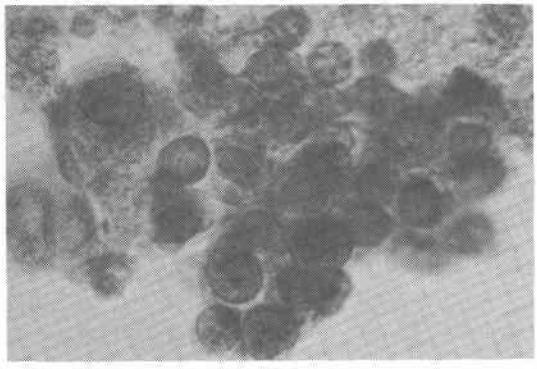

写真3　切除標本．表面のくずれた乳頭型腫瘤をみる．結石はない．

写真4　経皮経肝的胆嚢穿刺造影．胆嚢は互いに交通をもつ2つのcavityに分かれ，総胆管を左方に圧排している．PTCCDチューブは頚部側の胆嚢内腔に挿入されている．

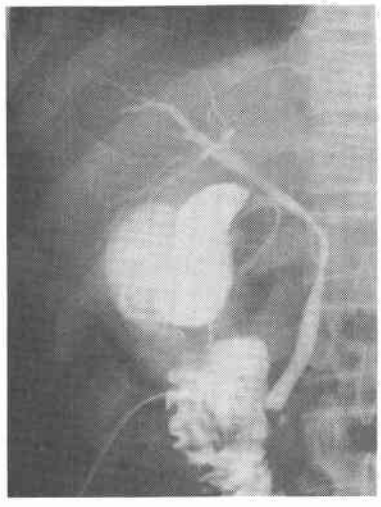

写真5　切除標本．胆嚢内腔は隔壁と底部にある結節型腫瘤によって二分され，圧排された細い管腔によって交通を有す．

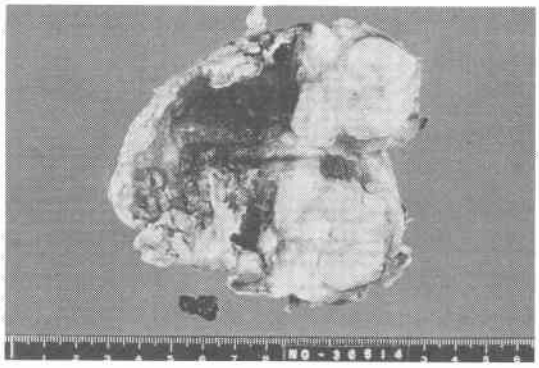

2つのcavityに分かれ，総胆管を左方に圧排しているが，胆嚢内の陰影欠損が腫瘤によるものとは認めがたい．さらに肝内胆管，総胆管の拡張はみられず，胆嚢底部の穿孔による周囲膿瘍と診断し開腹した．摘出した胆嚢は二分され，陰影欠損部が粘膜下に腫大した腫瘤による圧排狭窄であった．術後stage IIIと診断し，二次的拡大胆摘術を行った．**写真5**は摘出胆嚢である．胆嚢底部に5.0×3.0×3.5cmの結節腫瘤をみとめる．腫瘤にて中断された内腔は圧排された細い管腔として頚部側と底部側の交通を有していた．ところが，PTCCDチューブの留置された頚部側は粘膜面に癌腫の露出はなく粘膜下に腫瘤は増殖していた．このためPTCCDによる胆汁中の細胞診にて確診しえなかったと思われる．組織型はadeno-squamous cell carcinomaで，術後2カ月の症例である．

考　察

胆嚢癌は解剖学的特性より早期診断が困難であり，したがってその予後はきわめて不良である[8)~10)]．胆嚢癌の早期診断[5)11)12)]に際しては，胆嚢の良性疾患に対し，とくに高齢者では癌の併存[13)]を疑ってかかることが肝要である．今回，急性胆嚢炎を併発した症例をとり上げたが[14)~16)]．急性胆嚢炎の原因として90から95%は胆石が原因といわれている[17)]．しかし症例5のように，腫瘍の壊死組織の嵌頓によって急性胆嚢炎を併発する例がある．Thorbjarnarson[15)]は，胆嚢癌症例の11%に急性胆嚢炎を併発し，一方急性胆嚢炎の診断で手術した症例の1%に胆嚢癌をみとめたと報告している．われわれのもつ症例の頻度は52例中7例で13.5%に急性胆嚢炎を併発していたことになる．急性胆嚢炎を呈した症例に対するPTCCDの目的は診断と治療の両面である．土屋ら[5)]は胆嚢癌確診例26例の胆汁細胞診で24例（92.3%）に悪性腫瘍細胞がみられたのに対し，胆嚢炎12例では1例の陽性例もみられないと報告している．また著者ら[18)]は経皮的胆嚢造影を行った57例を対象にその有効性を検討したところ経皮的胆嚢穿刺の目的として68.4%が診断目的で，31.6%が治療目的であった．さらに57例中33例に胆汁細胞診からclass IV～Vと診断した．治療を目的に緊急の経皮経肝的胆嚢ドレナージを施行した14例の急性化膿性胆嚢炎例では全例その臨床的効果は顕著であった．

術前に胆嚢癌と診断することは，術式選択上重要なことで，PTCCDからの胆汁吸引細胞診はきわめて有意義である．

結　語

急性胆嚢炎を併発した胆嚢癌7例について検討した．

① 7例をStage別に分類するとStage I 2例，Stage II 1例，Stage III 4例であった．

② 治療目的に施行したPTCCDよりの胆汁細胞診から2例を胆嚢癌と確診し，一期的拡大胆摘術を施行した．

③ 7例中6例は結石を合併したが，1例は非結石合併例である．

以上の①②③の結果から急性胆嚢炎では常に胆嚢癌の合併を考慮し対処すべきで，超音波下に施行するPTCCDは治療と診断の面から価値あることを強調したい．

文　献

1) 横山育三，田代征記，今野俊光ほか：本邦における胆嚢癌の外科療法の趨勢．日消外会誌　13：1362—1369，1980
2) 木下博明，長田栄一，街　保敏ほか：膵胆管合流異常を合併した胆嚢癌．胆と膵　2：1701—1709，1981
3) 牧野永城：急性胆嚢炎—早期手術の是非．日医新報　2596：11—15，1973
4) 西尾剛毅，柵瀬信太郎，牧野永城：急性胆嚢炎の治療—手術のタイミング．臨外　34：1535—1538，1979
5) 土屋幸治，大藤正雄，仲野敏彦ほか：胆嚢癌における胆嚢穿刺診断の意義—細胞診およびX線造影について．腹部画像診断　2：49—58，1982
6) 伊関丈治，牛山孝樹，別府倫兄ほか：胆嚢癌切除症例の検討．日消外会誌　16：607—612，1983
7) 佐藤寿雄，小山研二：胆嚢癌に対する拡大根治手術—いわゆる拡大胆摘術の遠隔成績の反省から．消外　5：191—197，1982

8) 宮崎逸夫，永川宅和：胆道癌取扱い規約と胆嚢癌の予後．消外 5：207—212，1982
9) Ohlsson EG, Aronsen KF: Carcinoma of the gallbladder—A study of 181 cases. Acta Chir Scand **140**：475—480，1974
10) Donaldson LA, Busuttil A: A clinicopathological review of 68 carcinomas of the gallbladder. Br J Surg **62**：26—32，1975
11) 伊藤信義，高橋 徳：胆嚢癌の診断．消外 5：165—172，1982
12) 横山育三，田代征記：胆嚢癌の診断と治療．木本誠二監修．現代外科学大系，年間追補78C，東京，中山書店，1978，p183—219
13) Marcial-Rojas RA, Medina R: Unsuspected carcinoma of the gallbladder in acute and chronic cholecystitis. Ann Surg **153**：289—298，1961
14) 笠原 洋，川合秀治，松本博城ほか：胆嚢癌—砂時計胆嚢底部に発生し，急性胆嚢炎と胆道出血の病像を呈した1例．日外宝 **47**：730—738，1978
15) Thorbjarnarson B: Carcinoma of the gallbladder and acute cholecystitis. Ann Surg **151**：241—244，1960
16) Person DA: Carcinoma of the gallbladder presenting as acute cholecystitis and leading to a missed clinical and pathologic diagnosis. Am J Surg **108**：95—97，1964
17) 瀬戸口敏明，香月武人：急性腹症としての胆石症および急性胆嚢炎．外科治療 **45**：285—289，1981
18) 内村正幸，脇 慎治，木田栄郎ほか：経皮経肝的胆嚢ドレナージ．胆と膵 **4**：19—26，1983
19) 日本胆道外科研究会編：外科胆道癌取扱い規約．東京，金原出版，1981