日消外会誌　17（1）：76～80，1984年

術前術後，消化器癌の他臓器進展診断における超音波検査の有用性

防衛医科大学校第1外科
初瀬　一夫　河野　道弘　門田　俊夫
黒川　胤臣　田巻　国義　加辺　純雄
溝口　修身　平出　星夫　三村　一夫
玉熊　正悦

THE AVAILABILITY OF PRE-AND POST-OPERATIVE ULTRASONOGRAPHY TO DETECT THE METASTASIS FROM GASTROINTESTINAL CARCINOMA

Kazuo HATSUSE, Michihiro KAWANO, Toshio KADOTA, Kuniyoshi TAMAKI, Taneomi KUROKAWA, Sumio KANABE, Osami MIZOGUCHI, Hoshio HIRAIDE, Kazuo MIMURA and Shoetsu TAMAKUMA
1st Department of Surgery National Defense Medical College

術前術後超音波検査の肺転移，他臓器浸潤をretrospectiveに評価し，以下の結果をえた．対象は昭和56年4月から昭和57年4月までに超音波検査を施行した術前患者46名（胃癌26名，結腸・直腸癌20名）と術後患者20名である．① 術前超音波検査でfalse positiveはなく正診率は95.6%であった．② 最小1cm大の肝内腫瘍が超音波で描写可能であった．③ 転移性肝癌のエコーはhaloを伴う高エコーレベルパターンを呈するものが多かった．④ 膵浸潤陽性の場合膵辺縁エコーが局所的に強い上に凹凸不整であるように思われた．⑤ 結腸・直腸癌術後ではCEAの追跡とともに超音波検査を定期的に施行することにより，切除可能な肝転移巣発見に結びつくと思われた．

索引用語：転移性肝癌，肝の超音波診断，膵の超音波診断，CEA

はじめに

術前および術後癌病変の転移，他臓器浸潤の正確な診断は癌治療方針の決定および原発巣手術後の経過観察に必要である．近年超音波断層法（以下US）やCTなどの画像診断の進歩とともに，より正確な存在診断と質的診断が可能となってきている．われわれも術前にUS, CT, シンチグラムを施行し肝転移，他臓器浸潤の有無を検査するとともに，術後follow upとして主としてUS検査を施行している．

今回術前US検査の肝転移，他臓器浸潤の診断をretrospectiveに評価し，その有用性と術後US検査によるfollow upの重要性につき若干の文献的考察を加えて報告する．

装置および条件

使用装置はアロカ社のSSD250リニア型電子スキャン装置，周波数3.5MHzを使用した．

走査法（図1，2）

肝走査は肝全体がくまなくscanされるように上腹部の矢状面縦断走査，水平面横断走査，右肋骨弓下縁走査および右肋間走査を施行した．

膵走査は水平面横断走査および矢状面縦断走査を施行した．

＜1983年10月18日受理＞別刷請求先：初瀬　一夫
〒359　所沢市並木3－2　防衛医科大学校第1外科

図1　肝の走査法

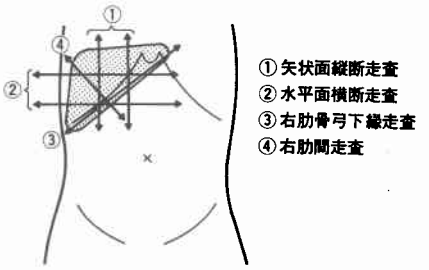

図2　膵の走査法

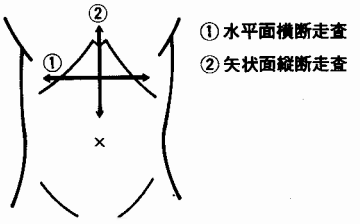

対　象

昭和56年4月から昭和57年4月までに術前にUS検査を施行し開腹術にて確認のえられた胃癌症例26例と結腸，直腸癌症例20例および再手術または剖検にて確認のえられた術後患者20例を対象とした．

結　果

術前US検査で胃癌症例26例中，肝転移陽性と診断したのは5例で術中陽性も5例で正診率100%であった．US上H_1 2例，H_2 1例，H_3 2例で術中所見も同様であったが，H_1例も他P, N, S因子陽性のため，合併切除は不能であった．

結腸，直腸癌20例中肝転移陽性と診断したのは4例で術中陽性は5例と1例false negative例があり，正診率は95%であった．US上H_1 1例，H_2 2例，H_3 1例であったが，術中所見ではH_1例がH_2, H_2 2例中1例がH_3で正確性に問題が残った．false negative例では肝転移は肝左葉表面1cm大の3個の結節性転移であり，US上H_1と診断した例では横隔面に接する1.5 cm大の転移巣を見落していた．

以上より術前US検査でfalse positive例はなく正診率は95.6%であった（**表1**）．

肝転移9例のUS所見をみると，7例が高エコーレベル（**図3**）．1例が同エコーレベル（図4），1例が中心部高エコー，周辺部低エコーレベルの像を示し（**図5**），高エコーレベルの例が多かった．また9例中6例にhaloがみられた．

表1　術前超音波検査（肝転移）

症　例	US陽性	術中陽性	正診率
胃　癌　26例	5例	5例	100%
結直腸癌　20例	4例	5例	95%
計　46例	9例	10例	95.6%

図3　△部に高エコーレベルを呈する転移巣がみられる．

図4　△部に同エコーレベルを呈する転移巣がみられる．

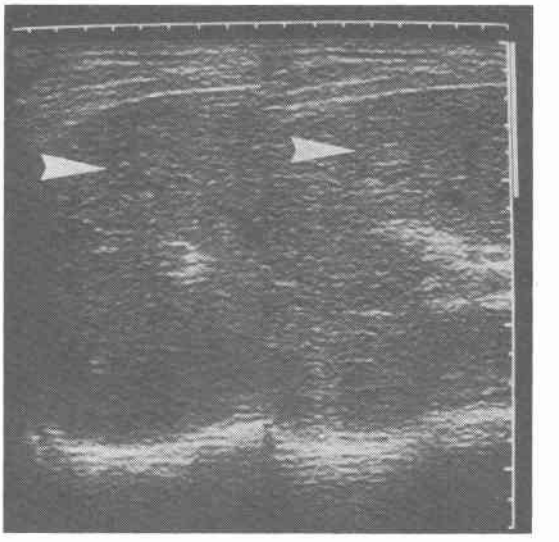

図5　周辺低エコー，中心部高エコーレベルを呈する不規則な転移巣がみられる．

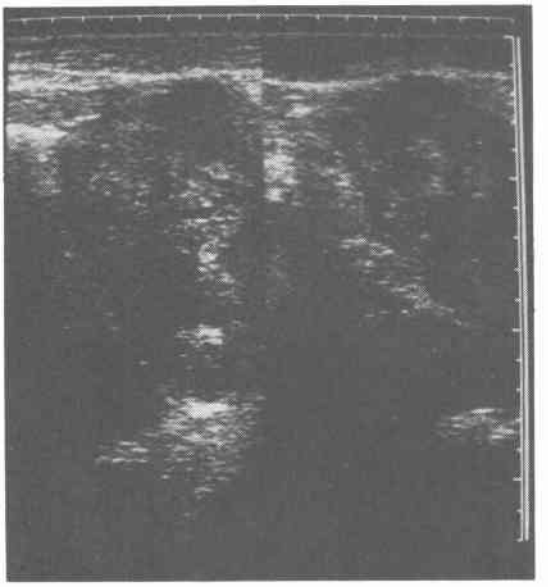

表2　術後超音波検査（肝転移）

症　例	US陽性	剖検，手術	正診率
胃　癌　16例	12例	12例	100%
結直腸癌　4例	4例	4例	100%
計　20例	16例	16例	100%

胃癌症例26例中，術前US検査で膵浸潤陽性と診断したのは3例で，術中陽性は2例，1例は線維性癒着であった．

術後US検査では20例中16例に肝転移を含む再発を認めた(**表2**)．しかしながら大部分が多発性肝転移で切除不能な場合が多く，とくに胃癌の肝転移ではそういう傾向がみられた(**図6**)．1例のみS状結腸癌術後2cm大の肝転移巣が発見され肝左葉切除が施行された（**図7**）．

考　察

従来の検査では術前，術後癌病変の浸潤，転移を的確に診断するのは困難であった．近年画像診断法—US, CT, RI, angiography—の進歩とともに術前に転移巣および周辺臓器への浸潤の有無の診断が可能になってきており，原発巣の治療方針の決定に際し寄与する面が大となっている．その中でUS検査は検者の技術に影響され客観性に乏しいという欠点はあるが，簡便で侵襲もなく頻回に施行可能な上，収集される情

図6　肝内に高エコーレベルを呈する多発転移巣がみられる．

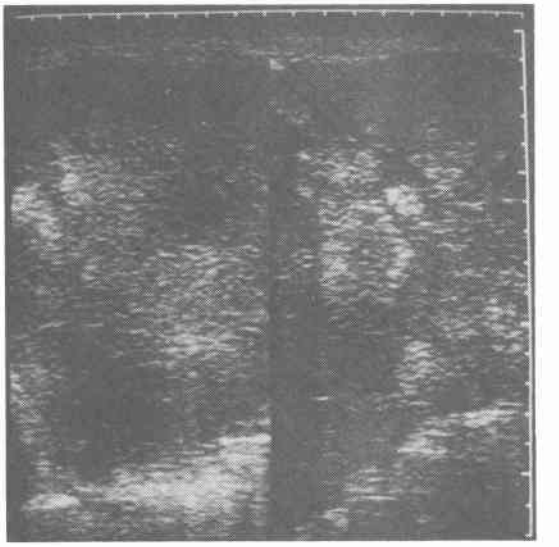

図7　肝左葉外側区域に2cm大の高エコーレベルを呈する転移巣がみられる（△）

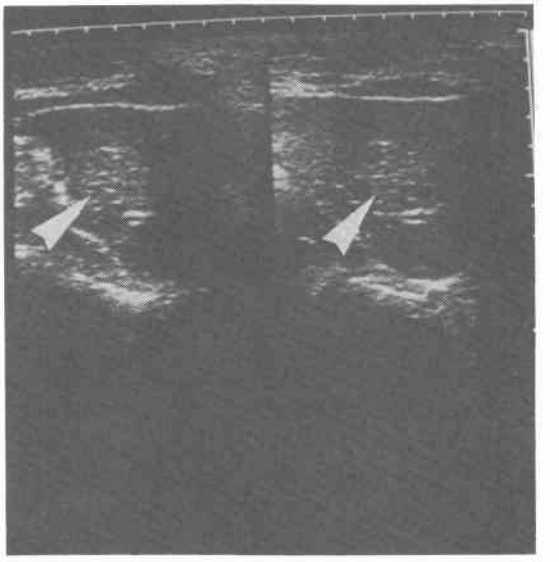

報量も大であるので多用されている．

術前US検査の肝転移診断率に関しわれわれは95.6%で，false negativeが1例にしかすぎず高い診断率であるが，他施設からの報告はまちまちであり，金子ら[1]はUSのみでは90%で，シンチグラムを併用すると94%であったと報告している．またどの画像診断をもちいても1.5cm以下の病変は描出されなかっ

たと報告している．われわれも肝転移例に関しては最小が2cm大であったが，原発性肝癌に関しては1cmの微小病変が描出可能であった（図8）．

術前US検査で肝転移を疑った場合，伊藤ら[2]はCTを併用して検討すべきとしているが，手術にて合併切除が可能かどうかを確定するのはほかの画像診断を併用しても不可能である．肝転移巣の拡がりに関して術前US所見と術中所見とを比較検討すると，胃癌症例ではすべて一致したが，結腸癌でH_1がH_2となり術前切除可能と考えていた例が切除不能となった．この例では横隔面に接する1.5cm大の転移巣を見落していたわけだが，伊藤ら[2]はUS検査では解剖学的関係から左葉外側区や右葉前区の横隔面に接する部分が死角になりやすいと報告している．われわれのfalse negative例も肝左葉表面の転移であることから，左葉および横隔面に接する部にはとくに注意を必要とする．吉川[3]はUS, CT, RI, angioのそれぞれの特徴を比較しつつ，このUSの死角部分に対してはRIまたはCTによる情報が必要であると報告している．

転移性肝癌のエコーパターンについてScheibleら[4]は，1）dense, 2）lucent, 3）Bulls eye, 4）a group difficult to characterizeの4種類に分類し，denseパターンでは正常肝との間にlucent areaが存在することが多く，組織学的にadenocarcinomaの転移が大部分であると報告している．われわれ9例の肝転移のエコーパターンをみると7例がdense, 1例がBulls eye, 1例が分類に入らない同エコーレベルであった．denseパターン7例中halo（周辺のlucent area）を伴うのは5例であった．原発巣の組織型は9例ともadenocarcinomaであった．以上よりScheibleらと同様にadenocarcinomaの転移ではhaloを伴なうdenseパターンが多いと思われた．

図8　肝右葉に1cm大の低エコーレベルを呈する腫瘍像がみられる（原発性肝癌）．

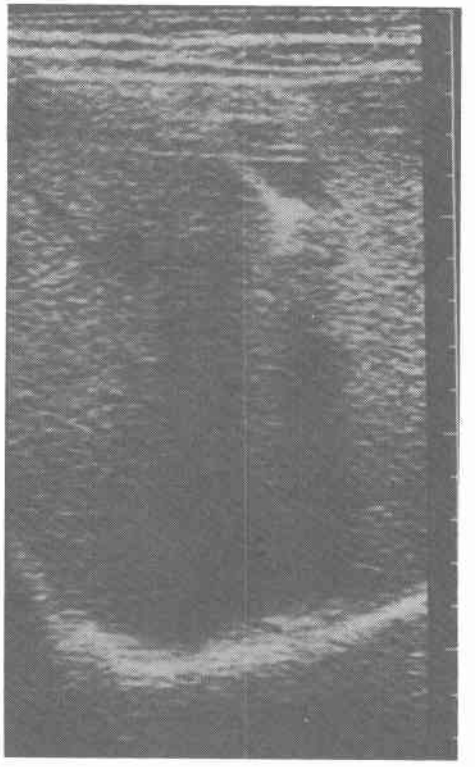

膵浸潤に関しては膵辺縁エコーが近接する臓器によって変化するので浸潤なのか線維性癒着なのか判定が困難である．US検査で膵浸潤陽性と診断したのは3例であり，術中陽性は2例で1例は線維性癒着であった．症例が少なく断定的なことは言えないが，膵浸潤陽性の場合は膵辺縁エコーが局所的に強い上に凹凸不整であるように思われた（図9）．

以上術前US検査による肝転移および他臓器浸潤の有無で癌進行度の術前評価となりうる．万代ら[5]は胃癌のリンパ節転移についてUS検査では質的診断は不可能であるが，腫大したリンパ節の描写は可能であるとしている．検出率をみると1群リンパ節ではNo. 1, 3, 5が46%，No. 4, 6が23.5%と満足すべき数字ではないが，腹腔動脈，総肝動脈にそった2群リンパ節（No. 7, 8, 9）の検出率は69%である程度信頼できる術

図9　膵浸潤像（△）．

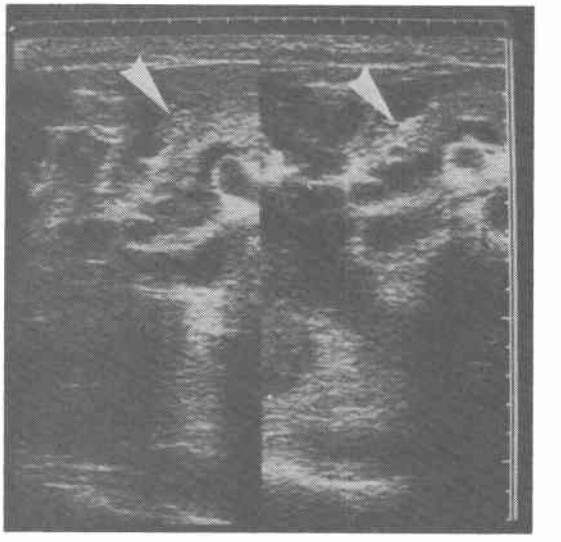

前評価になりうると思われる．膵浸潤およびリンパ節転移に関してはさらに症例を重ねていく必要があると思われる．

近年手術手技，術後管理の向上とともに免疫化学療法の進歩により癌患者の延命がみられるようになった．しかしながら根治術後遠隔転移が著明となり死亡する例が少なくない．したがって術後早期に転移巣を診断することが重要である．現在のところ再発を予知するよいパラメーターはないが，結腸・直腸癌術後ではCEAが再発予知のよい指標となりうることが多数報告されている[6)7)]．

今回術後US検査で16例の肝転移を発見しえた．しかしながら大部分が多発転移で切除不能であった．われわれは結腸癌術後2例の肝転移例に対し肝切除を施行した．1例はUS検査を導入する前の症例で，CEAの上昇で転移を疑い肝シンチグラムで肝転移巣を発見したものであるが，手術時9cm大の転移であった[8)]．昭和56年以降結腸・直腸癌術後follow upとして3カ月毎にCEAを含む免疫学的パラメーターで追跡している．CEAが5ng/ml以上になった時点でUS検査を併用しているが，今回2cm大の肝転移発見に結びつき，肝左葉切除で転移巣を切除しえた．現在のところ転移巣に関しては切除が最善の方法であるが，いかにして微小転移巣を発見するかが問題となる．US検査では前述のように1cm大の肝内腫瘍が描写可能なことから，とくに結腸・直腸癌ではCEAの追跡とともにUS検査を頻回に施行することにより切除可能な肝転移巣発見に結びつくと考える．

結　語

1．術前US検査で肝転移に関する正診率は，95.6%と高く有用であった．

2．US検査では1cm大の肝内腫瘍が描出可能であった．

3．膵辺縁エコーの変化で膵浸潤の有無を診断することが可能と思われた．

4．結腸・直腸癌術後ではCEAの追跡とともにUS検査を併用することにより，切除可能な肝転移巣発見に結びつくと思われた．

本論文の要旨は第21回日本消化器外科学会総会(1983)で発表した．

文　献

1) 金子公一，坂本昌義，久保琢自ほか：胃癌肝転移に対する術前診断の検討．日消外会誌　16：857，1983
2) 伊藤　徹，万代恭嗣，渡辺五朗ほか：転移性肝癌の映像診断．外科　44：158—166，1982
3) 吉川宏起：転移性肝癌の診断．外科　45：125—131，1983
4) Scheible W, Gosink BB, Leopold GR: Gray scale echographic patterns of hepatic metastatic disease. Am J Roentgenol 129：983—987, 1977
5) 万代恭嗣，伊藤　徹，高見　実ほか：胃癌の超音波診断，特に他臓器浸潤とリンパ節転移について．消外　5：1702—1715，1982
6) Wanebo HJ, Stearns M, Schwarts MK: Use of CEA as an indicator of early recurrence and as a guide to a selected second-look procedures in patients with colorectal cancer. Ann Surg 188：481—493，1978
7) Martin EW Jr, James KK, Hurtubise PE et al: The use of CEA as an early indicator for gastrointestinal tumor recurrence and second look procedures. Cancer 39：440—446，1977
8) 初瀬一夫，寺島　肇，竹村克二ほか：CEAで追跡した盲腸癌の一症例．防衛医大誌　6：244—248，1981