日消外会誌　17（1）：85～90，1984年

症　例

酸およびアルカリによる腐蝕性食道炎2例の治療経験

中勢総合病院外科
東口　高志　　中井　昌弘　　岡田　喜克
冨田　　隆　　五嶋　博道　　吉田　洋一
三重大学第1外科
上　原　伸　一　　佐　藤　芳　邦
山田赤十字病院外科
村　林　　紘　二

TWO CASES OF CORROSIVE ESOPHAGITIS BY ACIDS OR ALKALIS

Takashi HIGASHIGUCHI, Masahiro NAKAI, Yoshikatsu OKADA, Takashi TOMITA, Hiromichi GOSHIMA and Youichi YOSHIDA
Department of Surgery, Chusei General Hospital
Shinich UEHARA and Yoshikuni SATOU
1st Department of Surgery, Mie Unversity School of Medicine
Kouji MURABAYASHI
Department of Surgery, Yamada Sekijyuji General Hospital

索引用語：腐蝕性食道炎，Hackerの無端拡張法

はじめに

酸あるいはアルカリなどの誤飲により起こる腐蝕性食道炎は，急性期を過ぎてからほとんどの症例が瘢痕性狭窄をきたし，通過障害を生じる．一般に腐蝕性変化は，酸では組織の凝固壊死を起こし比較的表層にとどまり，また刺激臭が強く多量の飲用は困難であり，口腔や上部食道に変化が強い．一方，アルカリでは融解壊死を起こすため腐蝕性変化は容易に深層にまで達し，また刺激臭は弱く多量に飲用されるため障害部位が下部食道，胃にまでおよぶことが多い．このように嚥下薬剤の種類により障害の程度や部位が異なり，さらに薬剤の濃度や量あるいは嚥下状態によっても種々の病態を呈するため，一般に腐蝕性食道炎の急性期以後に生じる狭窄に対する外科的治療法は確立していない．しかるに近年腐蝕性食道炎の瘢痕狭窄部の癌化が報告され[1)~3)]，ブジーによる拡張術よりも食道切除術および食道再建術が治療法の主流となりつつある[4)]．しかし食道再建術の適応外の症例や食道再建術後の吻合部狭窄に対する治療法に関しては多くの問題点を残している．

最近，われわれは酸およびアルカリによる腐蝕性食道炎の急性期以後に発生した瘢痕性狭窄の2例を経験し，食道再建術およびHackerの無端拡張法により良好な成績を得たので若干の文献的考察を加え報告する．

症　例

症例1：72歳，女性．

主訴：嚥下困難．

家族歴：特記すべきことなし．

既往歴：内科入院6カ月前より抑うつ症にて当院神経内科に通院していた．

現病歴：自殺の目的にてタイル洗浄剤（9.5%塩酸）を服用し，当院内科に緊急入院した．入院時，口腔より下咽頭にかけての多数のびらんを認めた．抗生剤，ステロイド剤の投与にて保存的治療を受けたが，入院13日目より嚥下困難が出現し当科へ転科した．

現症ならびに検査所見：体格貧，栄養状態不良．顔色やや蒼白で眼瞼結膜は貧血色であり，胸部聴診にて両側肺に軽いラ音を聴取した．入院時検査成績では赤

＜1983年10月18日受理＞別刷請求先：東口　高志
〒514　津市江戸橋2－174　三重大学医学部第1外科

図1　入院2ヵ月後および3ヵ月後の食道X線像

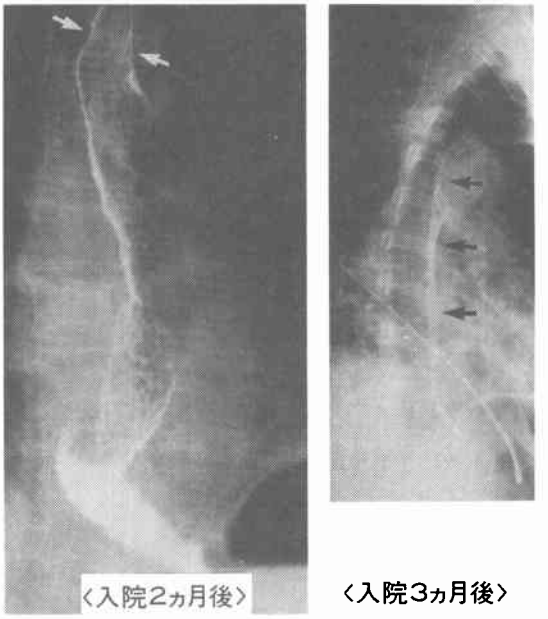

入院2ヵ月後より壁の硬化を
認め、3ヵ月後には狭窄像を認めた。

血球数268×10⁴/mm³, Hct 21.5%, Hb 7.8g/dl と強度の貧血を認めたが，ほかに異常所見は認めなかった．

経過：転科後直ちに腸瘻を造設し，経管成分栄養を開始したが，術後嚥下性肺炎を併発し気管切開を施行した．症状の改善を待ち，内科入院2ヵ月後に食道造影を施行したところ頚部食道の硬化・狭窄像と胸部食道の粘膜の不整像を認め，入院3ヵ月後には胸部食道も狭窄を示した(図1)．狭窄部が高位より存在することと，高齢であることを考慮し，食道再建は困難と判断されたため，内科入院5ヵ月後に胃瘻を造設し，内視鏡および生検鉗子を用いて口腔よりナイロン糸を胃内に導き，胃瘻を通して体外へ誘導し endless line とし，この line 中に拡張子を固定した Hacker の無端拡張法を施行した(図2)．拡張開始後3ヵ月で経口摂取可能となり，拡張開始5ヵ月後の食道X線像および内視鏡像では粘膜のびらん，不整は残存するが内腔はかなり拡張し，内視鏡の通過も容易となった(図3)．現在，常食の摂取が可能となり経過観察中である．

症例2：33歳，男性．

主訴：嚥下困難．

家族歴：特記すべきことなし．

既往歴：内科入院3ヵ月前より抑うつ症にて当院神経内科に通院していた．

現病歴：自殺の目的にて盃1杯の苛性ソーダを服用し，当院内科に緊急入院した．入院時，口腔粘膜，歯肉，舌，咽頭の広範なびらんと上腹部の圧痛を認めたが，食道X線像ではとくに異常は認めなかった．抗生剤，ステロイド剤の投与にて保存的治療を受け，入院10日目より経口摂取が可能となったが，14日目より嚥

図2　Hacker の無端拡張法施行図

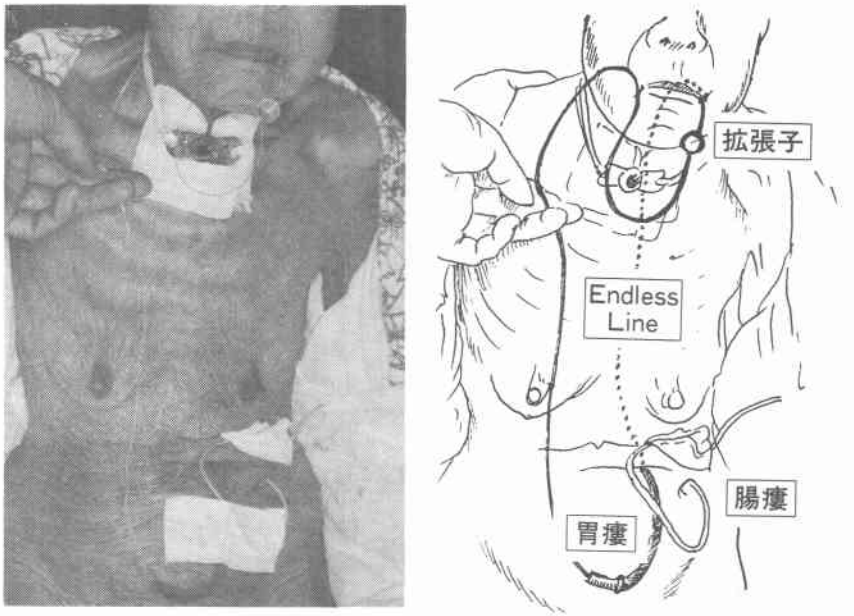

図3　拡張開始5ヵ月後の食道X線像と内視鏡像

狭窄の改善はみられるが
粘膜のびらん、不整は残存

下困難が出現し，当科へ転科した．

現症ならびに検査所見：体格中等度，栄養はやや不良であったが，ほかに異常所見を認めなかった．内科入院後21日目の食道X線像および内視鏡像にて胸部食道全域にわたる高度の狭窄を認めた（**図4**）．

経過：内科入院後25日目に腸瘻を造設し，経管成分栄養を開始した．約2ヵ月後に再び食道内視鏡を施行したが，狭窄部粘膜は易出血性でいまだに急性期と同様の炎症性変化を認めたため経過観察していたところ，内科入院5ヵ月後には炎症性変化もほぼ消失し，また全身状態の改善も得られたため食道切除術および食道再建術を行うこととした．

手術所見および病理組織所見：食道は第2胸椎の高さより胸部食道全域にわたる狭小化を認めさらに胸膜

図4　入院21日目の食道X線像と内視鏡像

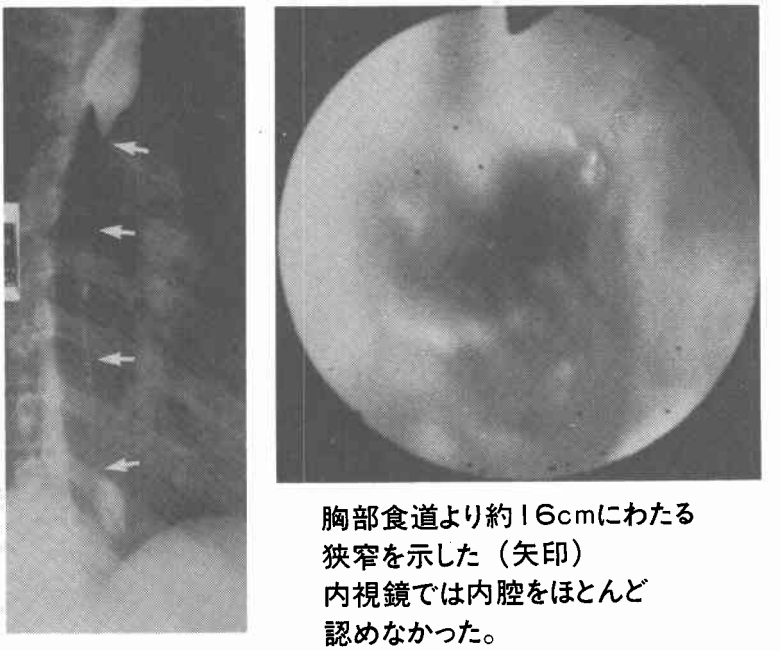

胸部食道より約16cmにわたる
狭窄を示した（矢印）
内視鏡では内腔をほとんど
認めなかった。

図5　結腸を用いた食道再建術術後透視および切除標本

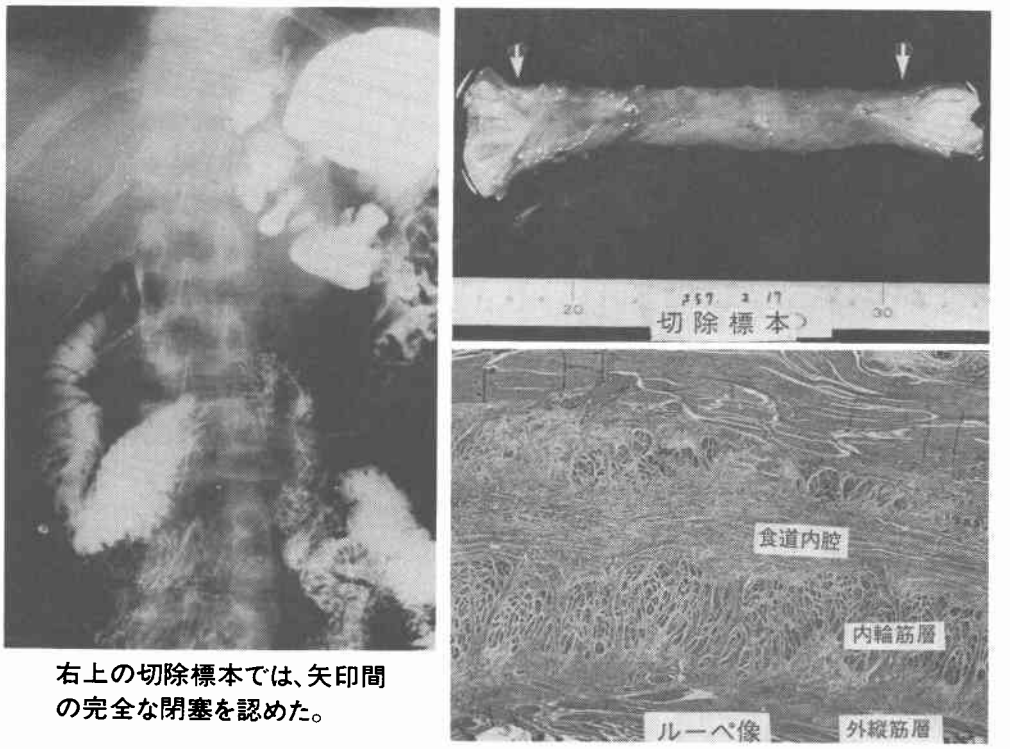

右上の切除標本では、矢印間の完全な閉塞を認めた。

図6　食道結腸吻合部の狭窄像と無端拡張法施行後の食道X線像

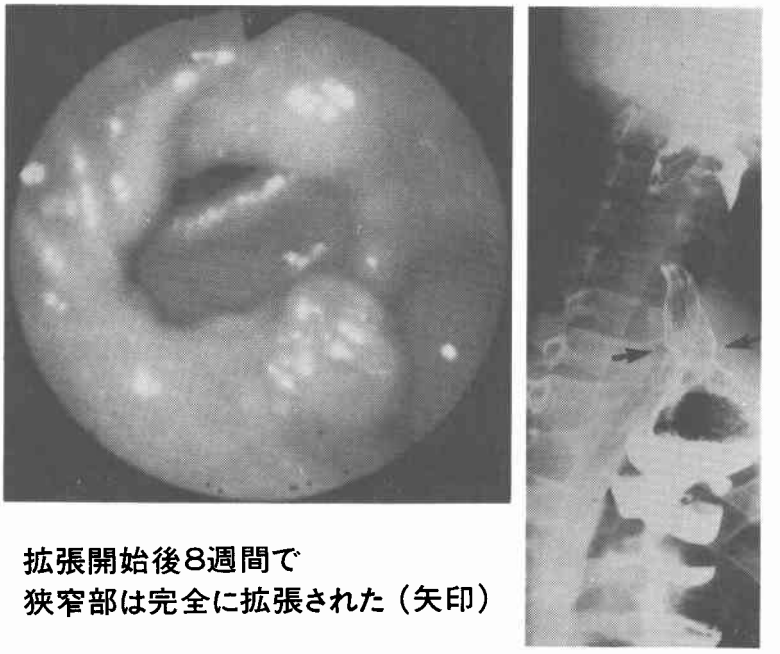

拡張開始後8週間で
狭窄部は完全に拡張された（矢印）

と炎症性に癒着しており，その完全な剝離は困難であった．そこで狭窄部の切除は今回は行わず，食道再建術のみを行うこととしたが胃は萎縮しており，これを代用食道とすることは不可能であったため，胸骨後を再建経路とし右半結腸を代用食道とした．術後3カ月後に二期的に食道切除を行った．切除標本では，瘢痕部の食道内腔はほぼ完全に閉塞しており，この部のルーペ像では内腔の閉塞，上皮の欠損および輪状筋より一部縦走筋にまで達する高度の線維化を認めた（図5）．

術後経過：経過良好で常食を摂取していたが，食道再建4カ月後に食道離断時の炎症部位の取り残しを思わせる食道結腸吻合部の再狭窄を認めた．そこで胃瘻を造設しHackerの無端拡張法を施行したところ，施行後8週間で狭窄部は拡張され，拡張後1年の現在，元気に社会復帰している（図6）．

考　察

一般に腐蝕性食道炎の急性期以後の狭窄の予防には，Spainら[5]やWeisskopf[6]の提唱した抗生剤とステロイド剤の大量投与が有効であるとされているものの，ステロイド剤の投与量と投与期間に関しては意見の異なるところである[7)8)]．しかし重要なことは受傷後24～48時間以内に投与を開始することであり，加えて受傷後12～24時間以内に食道内視鏡を行い，受傷の範囲や程度を把握しておくことが治療方法を決定する大きな助けとなる．一般に腐蝕性食道炎の内視鏡所見は1～3度に分類され，Rosenowら[9]によると1度：充血，浮腫，粘膜表層の潰瘍，2度：紅斑，水疱形成，フィブリンの滲出を伴う表層潰瘍，3度：表皮の脱落，深い潰瘍，肉芽組織の存在とされており，Middlekampら[7]やWebbら[8]はこれら内視鏡所見と急性期以後の狭窄の発生との関係を示し，1度では狭窄の発生は認めないが，3度ではステロイド剤の投与にもかかわらず2～3週で100%に狭窄が発生したとし，ステロイド剤の投与は2度のものに対し最も効果的であるとしている．

腐蝕性食道炎の急性期以後の狭窄に対する治療は，以前よりブジーを用いた拡張術が行われており，Dalyら[10]は受傷後早期からの拡張術を提唱しているが，一般に早期のブジーによる拡張術は危険であり，Webbら[8]は受傷後2週間以後に，Raghebら[11]は6～7週間以後に拡張術を行うのが安全であるとしている．またRaghebら[11]は100例に対し拡張術を行い74例に良好な成績を得たと報告し，急性期以後の狭窄に対しては，まずブジーによる拡張術を行うのが一般的であるとしている．

一方Kiviranta[1]は，腐蝕性食道炎381例中9例に食道癌の発生をみたとし，本邦でも中山ら[2]や塙ら[3]にて同様の報告がなされている．そこで最近では，このような瘢痕狭窄部の発癌を考慮し，広範囲な腐蝕性食道炎の急性期以後の狭窄に対してはブジーによる拡張術よりも食道切除術および食道再建術が施行されることが多く，西村ら[4]の本邦集計では37%に拡張術が，67%に食道再建術が施行されている．しかし，本症は本来良性疾患であり，加えて手術による過大な侵襲も無視できず食道切除術および食道再建術の適応外の症例も多く認められる．われわれの経験した症例1では，高齢であり，狭窄部が高位より存在し喉頭合併切除の必要があることより食道再建術の適応とならなかったが，無端拡張法にて良好な成績が得られた．この無端拡張法は1885年V. Hackerが提唱したもので，拡張操作が極めて容易かつ安全であり，症例2では患者自身による自宅での拡張操作も可能であった．このように腐蝕性食道炎の急性期以後に対しては，食道切除術および食道再建術を積極的に行うことが望ましいが，適応外の症例や食道再建術後の吻合部狭窄に対しては，Hackerの無端拡張法が操作も容易でかつ有効であると思われた．

おわりに

最近われわれは，酸およびアルカリによる腐蝕性食道炎の2例を経験し，急性期以後の狭窄に対して食道再建術およびHackerの無端拡張法により良好な成績を得たので若干の文献的考察を加え報告した．

なお本論文の要旨は第21回日本消化器外科学会総会において発表した．

文　献

1) Kiviranta UK: Corrosion carcinoma of the esophagus, 381 cases of corrosion and nine cases of corrosion carcinoma. Acta Otolaryngol 42：89—95, 1952
2) 中山隆市，青木明人，岡芹繁夫ほか：腐蝕性食道狭窄における食道癌症例の検討．日胸外会誌 24：47—55, 1976
3) 塙　充弘，戸田治雄，小林　裕ほか：苛性ソーダによる腐蝕性食道損傷後24年を経過して発症した食道癌の1剖検例．内科 44：490—494, 1979
4) 西村昭男，佐野文男，中西昌美ほか：腐蝕性食道炎の外科治療．日胸外会誌 24：493—495, 1976
5) Spain DM, Molomunt N, Haber A: The effect of cortisone on the formation of granulation

tissue in mice. Am J Path **26**：710—711, 1950
6) Weisskopf A: Effects of cortisone on experimental lye burn of the eaophagus. Ann Otol **61**：681—691, 1952
7) Middelkamp JN, Ferguson TB, Roper CL et al: The management and problems of caustic burns in children. J Thorac Cardiovasc Surg **57**：341—347, 1969
8) Watts R Webb, Phoebus Koutras, Roger R Ecker et al: An evaluation of steroids and antibiotics in caustic burns of the esophagus. Ann Thorac Surg **9**：95—102, 1970
9) Rosenow EC III, Bernatz PE: Chemical buns of the esophagus. In: The Esophagus. Edited by WS Payne, Olsen AM, Philadelphia, Lea and Febiger, 1974, p139
10) Daly JF, Cardona JC: Acute corrosive esophagitis. Arch Otolaryng **74**：629—634, 1961
11) Ragheb MI, Ramadan AA, Khalia MA: Management of corrosive esophagitis. Surgery **79**：494—498, 1976