日消外会誌　17（1）：91～94，1984年

多発性食道平滑筋腫の1治験例

防衛医科大学校第2外科
島　伸吾　杉浦　芳章　米川　甫
吉往　豊　尾形　利郎

A CASE OF MULTIPLE LEIOMYOMA OF THE OESOPHAGUS

Shingo SHIMA, Yoshiaki SUGIURA, Hajime YONEKAWA, Yutaka YOSHIZUMI, Toshiro OGATA
2nd department of surgery, National Defense Medical College

索引用語：食道平滑筋腫，多発性食道筋腫，食道良性腫瘍

従来比較的稀な疾患と考えられていた食道筋腫も，近年食道造影の機会の増加，および検査技術の進歩とあいまって，かなり多く経験されるようになってきた．しかし多発性食道筋腫例の報告は稀であり，小林ら[1]は本邦統計で264例の筋腫中7.2%が多発例であったと報告している．一方Seremetis[2]は食道筋腫838例の検討で2.4%であったとしている．種々の術前検査を行い，摘出術（enucleation）に成功した1例を報告する．

症　例

症例：57歳男性．

主訴：なし．

既往歴：高血圧で2年前より治療中．

家族歴：特記すべきことなし．

現病歴：昭和56年7月，健康診断の食道造影で異常を指摘されたが，放置した．昭和57年7月，再度健康診断時食道異常陰影を指摘され，精査目的で当科を紹介され，11月18日入院した．

入院時所見：体格中等度，栄養良，貧血・黄疸はなく，血圧160/110mmHg，脈拍72，整で，頚部，胸部，腹部に異常所見は認められなかった．

入院時一般検査：血清検査で，総コレステロール，トリグリセライド，および尿酸がやや高値を示した以外は正常であった．

食道X線造影（図1）：気管分岐部直上で後壁中心に4cmの半円型の腫瘤陰影を認め，その上下に小さな隆起を伴っている．腫瘤の下端の部より肛側に前壁を中心とした隆起が約7cmつづいている．それぞれの隆起の表面は滑らかで，潰瘍は否定できる．一方腫瘤の対側の食道壁はやわらかく，狭窄像は認められない．

図1　第1斜位食道造影

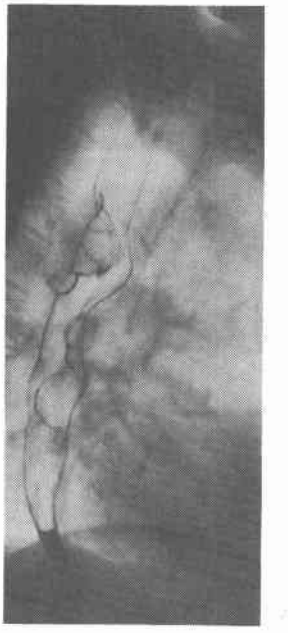

食道ファイバースコピー：門歯列より25cmからはじまり，34cmまであたかもラセン型のように粘膜下の隆起が続いている．粘膜面は全て正常で腫瘤の辺縁は滑らかであった．45cmで食道胃粘膜移行部が認められ，食道裂孔ヘルニアの所見はなかった．口側の大きな隆起の生検では，扁平上皮および粘膜下筋板が認められたが，異常所見はなかった．

気管支動脈造影（図2）：食道動脈枝を造影する目的

＜1983年10月18日受理＞別刷請求先：島　伸吾
〒359　所沢市並木3－2　防衛医科大学校第2外科

図2　気管支動脈より食道枝の造影像，上・下の矢印で示された範囲に多発性食道筋腫があった．

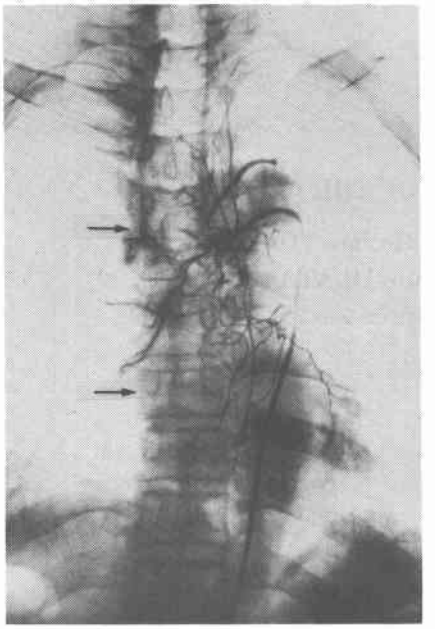

で行った．この症例では食道枝への血流が多く，上下に血管網が造影され，あたかも hypervascular の印象をあたえた．

胸部 CT(図3，4)：気管分岐部 4cm 上方より後壁を主体とした食道壁内の腫瘤が摘出され，肛側に向うにつれ前壁が中心となる変化が確認された．気管分岐部直下（図4）では腫瘤は右前方に位置し，左主気管支と接しているが，圧排像はない．この2.0cm 口側で

図3　胸部 CT 像．気管分岐部上約1.5cm の slice 後壁を主体とした大きな腫瘤が描出されている．

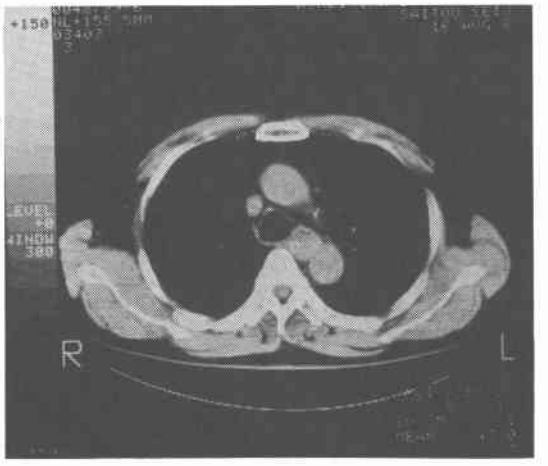

図4　胸部 CT 像．気管分岐部の slice，食道壁は全体的に肥厚しているが，とくに前壁が腫大している．左主気管支への圧迫・浸潤像はない．

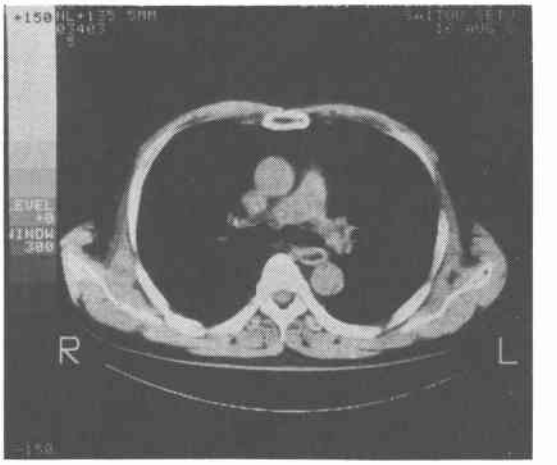

腫瘤は最も大きく，下行大動脈とほぼ同じ大きさとなり，下行大動脈と幅広く接している．このため境界が不鮮明であたかも浸潤を疑わせるような像であった．

以上の諸検査の結果，ラセン型に食道をとりまいている筋腫と診断したが，血管造影所見や CT 所見より，食道筋肉腫の可能性も考え，迅速病理検査の準備をして手術した．

手術所見：左側臥位，右第6肋間後側方開胸を行った．奇静脈が上大静脈へ流入する部に長径 3cm 程度の楕円型の腫瘤を認めた．奇静脈を切断し食道を露出すると，これより肛側約10cm にわたり不連続な大小の腫瘤を数個認めた．最大の腫瘤の食道筋層に縦切開を

図5　切除標本．大小不同の食道筋腫が10コ摘出された．右側が口側，左側が肛門側，おのおの独立している．

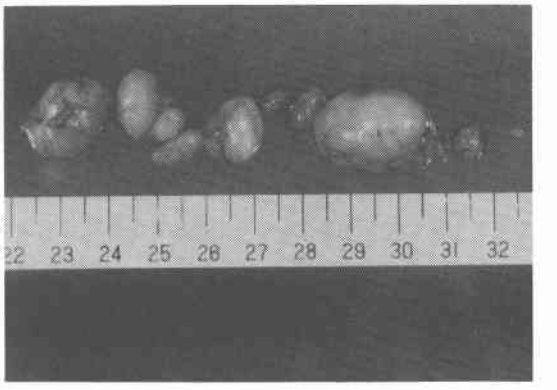

図6　切除標本の組織像．すべての筋腫は同一所見を示した．

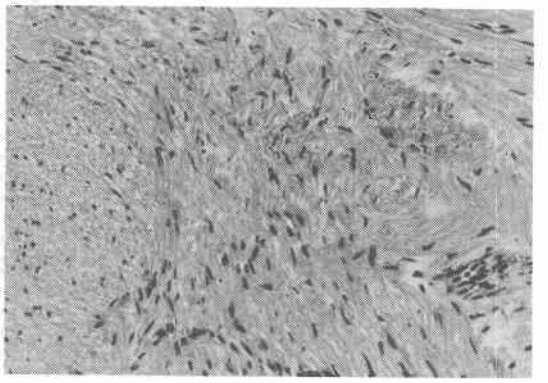

加えたところ，容易に摘出術ができた．順次縦切開を下方に延し，合計10個の食道筋腫を摘出した．半小豆大のものも含めおのおの独立していた．胸部食道全長を触診し，腫瘤の遺残がないことを確認し，筋層を結節縫合で修復し，終了した．

切除標本は（**図5**）のごとく，1個1個独立した大小不同の楕円型の腫瘤であった．

病理組織所見(**図6**)：摘出された腫瘍は全て同一所見を示した．周辺組織に対し明瞭な境界を持つが，capsel はない．腫瘍組織は良く分化し，形のそろった平滑筋細胞よりなっていた．

術後経過はとくに著変なく，6日目より食事を開始し，20日目に退院した．食道壁に約12～13cm の筋層切開を加え，さらにその上下を全周剝離したが，術後の食道造影では，中央に4～5cm の軽度の狭窄を認める他には食道運動の異常や，食道憩室などの所見はなかった．

考　察

食道筋腫は従来まれな疾患と考えられていた．剖検例に対する比率を見ると，18,000：1から500：1までいろいろ報告されているが，Seremetis[2]はこれらを合計し，180,222例の剖検中16例（0.09%）に食道筋腫があったと報告している．しかし Takubo[3]は連続切片で検査すると，342例中27例（7.9%）の高頻度であったと報告している．これは剖検時触診でも発見できない粟米大の筋腫を含めているためであるが，かなり高い頻度にあると考えられる．しかし多発例となると，Seremetis[2]の833例の食道筋腫の統計では2.4%となり，本邦の小林[1]の1979年7月の統計では264例の食道筋腫中，7.2%が多発例であった．Takubo[3]は粟粒大の筋腫を含めると25.9%と高率を示した．本邦では小林の統計以後2例[4)5)]の多発例の報告があり，合計21例あると思われる．

図7　気管支動脈よりの食道枝造影像（単発例）．上下の矢印で示された範囲に腫瘤があった．

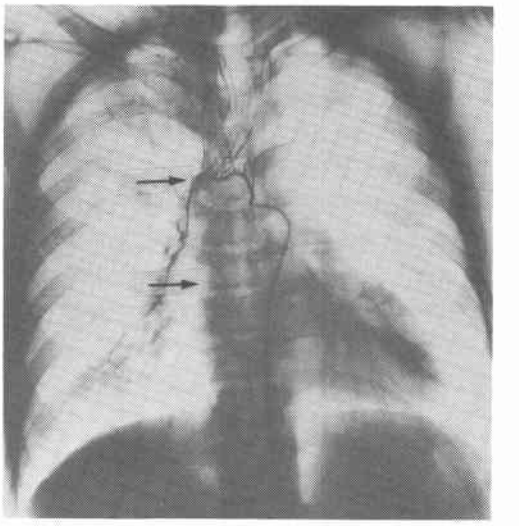

多発性食道筋腫の場合，診断が問題となる．食道造影所見について，Shaffer[6]は単発性の場合は食道壁内の良性腫瘍全てに通じる所見のため，筋腫と断定することはむずかしいが，多発性の場合，他にこのような所見を呈する疾患がないので，高い確率をもって診断できると言っている．食道筋腫に対する血管造影の記述は少ないが，Ben-Menachen[7]は他の消化管の筋腫は hypervascular であるが，食道では hypovascular となると言っている．われわれの単発例でも（**図7**）hypovascular であったが，今回の報告例はあたかも hypervascular であるかのごとき所見であった．ふりかえってみると，筋腫そのものは単発性のものと同様に血行に乏しく，簡単に摘出できたが，多発していると，比較的小さな腫瘍の間を血管が蛇行しながら走行するので hypervascular のように見えたものと思われる．胸部 CT 検査では腫瘍の位置や壁在性について明らかな所見が得られた．しかし下行大動脈と幅広く接している場合，脂肪織の少ない人では境界が不鮮明となり，浸潤の鑑別は困難であることがわかった．

治療に関しては，単発性では90%は摘出術が可能といわれている．しかし多発例では，食道切除が多く行われてきた．これは術前に確定診断ができず，悪性病変を考慮してのものと思われる．筋腫は良性疾患であるので完全な術式を選ぶべきであり，多発性の場合でも，腫瘤は比較的小さいものが多いので，注意して行

えば，筋切開の長さは大きくなるが，容易に摘出術ができると考える．5mm程度のものでも充分触知でき，摘出も容易であるが，触診できない小さな筋腫が残ることも想像されるので，厳重なFollow upが必要である．Glanz[8]は食道筋腫を長期間X線検査でFollow upし，悪性化した例もなく，文献的にも非常に稀なことより，手術をいそぐ必要がないことを強調している．この点より今後手術適応の決定が問題と思われる．

もう1つ多発性食道筋腫の手術に関し重要な問題点は10cm以上にわたり散在する場合，食道剝離による迷走神経を中心とする食道運動機能への影響である．Lee[9]は食道末端部の機能を残しておけば，途中の運動機能が一部障害されても症状を呈さないといっている．すなわち，下部食道を長い区間切開する必要のあるときのみ，充分注意し，全周剝離はさけ，迷走神経の剝離もできるだけ少なくするべきと思われる．

松永[10]は食道・胃に多発した症例を報告しているが，食道の多発性筋腫には2つの型があると考えられる．Fernandes[11]はこれを，1）純粋な多発性筋腫と，2）diffuse typeに分けている．すなわち，1）は筋腫が互いに独立するtypeで本症例はこれに属するものと思われる．2）は多くの結節が癒合した状態であり，個々を区別できないtypeで松永例はこちらに近いものと思われる．後者の場合，極端になると，結節さえも作らず，食道筋層の著しい肥厚だけの場合もある．発生原因に関し明らかな説明がなされていないので同一病変かどうか判断できないが，症状も異ることより，治療法に関しても異った考えで行うべきであろう．

文　献

1）小林康人，勝見正治，河野暢之ほか：食道平潤筋腫の3例．日臨外医会誌　42：169—176，1981

2）Seremetis MG, Lyons S, DeGurzman VC et al: Leiomyomata of the esophagus. Cancer 38: 2166—2177, 1976

3）Takubo K, Nakagawa H, Tsuchiya S et al: Seedling leiomyoma of the esophagus and esophagogastric junction zone. Hum Pathol 12: 1006—1010, 1981

4）大館敬一，亀谷　忍，岩崎光彦ほか：多発性食道平滑筋腫の1例．日外会誌　81：198—199，1980

5）斉藤久雄，高橋秀史，米倉甫明ほか：食道多発性平滑筋腫の1例．日消病会誌　78：296—297，1981

6）Shaffer HA Jr: Multiple leiomyoma of the esophagus. Radiology 118: 29—34, 1976

7）Ben Menachen Y, Akhtar M, Duke JH Jr et al: Angiographic characteristics of esophageal leiomyoma. Am J Roentgenol 128: 479—482, 1977

8）Glanz I, Grunebaum M: The radiological approach to leiomyoma of the esophagus with a long term follow up. Clin Radiol 28: 197—200, 1977

9）Lee ME, Overholt RH: Esophageal myectomy for recurrent multiple leiomyomas of the esophagus: Manometric and radiographic documentation. Ann Thorac Surg 23: 68—72, 1977

10）松永圭一郎，栗山一孝，森　巌ほか：食道・胃に多発した平滑筋腫の1例．臨と研　55：3923—3925，1978

11）Fernandes JP, Mascarenhas MJ, Costa JC et al: Diffuse leiomyomatosis of the esophagus. Am J Dig Dis 20: 684—690, 1975