日消外会誌　17（1）：95～98，1984年

胃粘膜下層に発育した巨大な癌腫の1例
—および胃外発育性胃癌本邦報告33例の検討—

弘前大学第2外科
小澤　正則　　杉山　　譲　　森田　隆幸
吉田　尚弘　　盛田　真伸　　小野　慶一

A RARE CASE OF INTRAMURAL DEVELOPING CARCINOMA OF THE STOMACH AND REVIEW OF THIRTY THREE SAME CASES REPORTED IN JAPAN

Masanori OZAWA, Yuzuru SUGIYAMA, Takayuki MORITA, Naohiro YOSHIDA, Masanobu MORITA and Kei-ichi ONO
Department of Surgery, School of Medicine Hirosaki University

索引用語：胃外発育性胃癌，胃粘膜下腫瘍，腹部腫瘤

I. はじめに

教室では胃粘膜下に発育し，術前検査および術中所見からは平滑筋肉腫と鑑別の極めて困難であった癌腫の1例を経験した．このような胃外方に向って増殖する癌腫は1926年 Knoflach によって Exogastrisch wachsendes Carcinoma granulomatosum des Magens として記載[1]されたのが最初であり，本邦では1928年生方・永井の報告[2]にはじまるとされている．1976年須加野ら[3]は本邦27例の報告を集計し胃癌としてはまれな発育形式であることを指摘している．われわれの集録しえた範囲でもこれまで33例[2)~26)]を数えるにすぎない．中でも胃粘膜に病変を認めなかった症例は戸部ら[4]と砂田[5]の各1例にすぎず，この点で自験例は第3例目に相当すると考えられるので文献的考察を加えて報告する．

II. 症　例

成○ハ○，64歳，女．

主訴：易疲労感，悪心．

家族歴・既往歴：特記すべきものなし．

現病歴：昭和55年夏頃より易疲労感を訴え次第に悪心も加わってきたため同年11月近医を受診した．そこで腹部腫瘤を指摘され精査の目的で昭和56年1月当院第1内科を紹介された．同科で種々検査の結果，胃平滑筋肉腫の疑診をえて当科へ転科した．

転科時現症：身長150cm，体重53kg．頭頸部，胸部の理学検査に異常なかった．腹部は視診上平担で，触診では心窩部より右季肋部にかけて小児頭大の腫瘤を認めた．この腫瘤は上方で一部肝との境界が不鮮瞭であった．表面は比較的平滑で硬く，移動性を欠き圧痛はなかった．直腸内指診では病的所見なく，皮膚や四肢にも異常を認めなかった．

臨床検査成績：赤沈は1時間値130mmと高度に亢進し，末梢血では白血球4,900/mm³，赤血球370×10⁴/mm³，Hb 11.1g/dl，Ht 33.9%と軽度の貧血があった．生化学検査ではGOT 64U/l，GPT 62U/l，Al-Pase 186U/l，LDH 696U/l，γ-GTP 158U/l，またアミラーゼは尿3,750U/l，血清1,030U/lとやや高く胆管および膵管の狭窄が示唆された．CEA 3.8ng/dlとやや上昇していたがAFPは陰性を呈した．

胃X線検査：幽門前庭部は表面平滑な小児頭大腫瘤により左上方へ圧排されており，十二指腸への造影剤通過は障害されていた．粘膜面には病的所見は認められず，胃体部より口側ならびに十二指腸下行脚より肛門側には異常所見はなかった．同時に施行した腎盂尿管造影でも腎の位置，形態に変化なく腹腔内腫瘤と判断された（**写真1**）．

内視鏡検査：山田II型相当の明瞭な立ち上りを有する巨大な腫瘤が幽門前庭部を占め，その粘膜は平滑で色調も周囲と変化はなく，びらん潰瘍も認められな

＜1983年10月18日受理＞別刷請求先：小澤　正則
〒036　弘前市在府町5　弘前大学医学部第2外科

写真1　胃X線所見．幽門前庭部は表面平滑な腫瘤により左上方へ圧排され，十二指腸への通過性も障害されている．

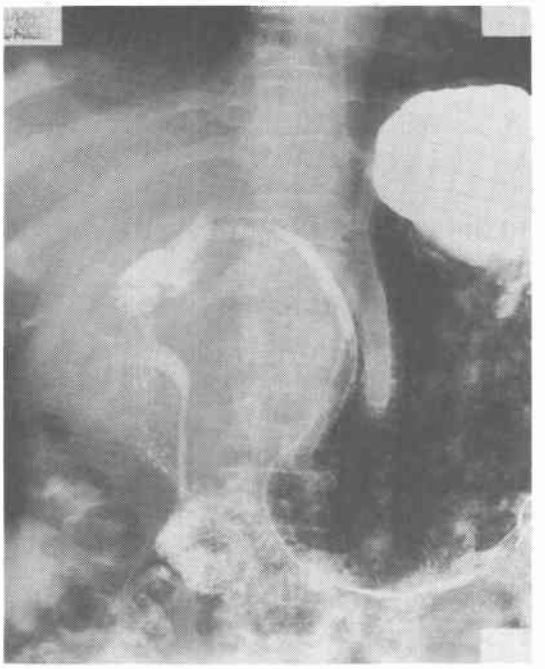

かった．X線所見とともに胃粘膜下腫瘍と診断した．

血管造影検査：右胃大網動脈は胃大弯辺縁より離間しており，この部に微細な血管像および中断像がみられ胃由来の悪性腫瘍と診断した．

さらに腹部CT，超音波および肝膵シンチグラム検査をおこない，この腹腔内腫瘍は肝，胆嚢および横行結腸へ浸潤する胃腫瘍であることが判明した．胃外型の胃平滑筋肉腫を最も疑いながら確診の困難なまま昭和56年2月24日手術を施行した．

手術所見：上腹部正中切開にて開腹．腹水はなく，腫瘤は幽門前庭部大弯より発生しており小児頭大で硬く，前面を大網で覆われていた．腫瘤の上方は胆嚢および肝右葉臓側面へ，また下方は横行結腸右半の約5cmにわたり浸潤を認めた．リンパ節はNo. 12, 13に転移していたが，膵浸潤ならびに腹膜播種性転移はなく他疾患の併存もなかった．以上の所見より胃平滑筋肉腫と診断し，腫瘤を含めた幽門側胃亜全摘術と胆摘，肝右葉部分切除ならびに横行結腸部分切除を併せ施行した．再建はBillroth II法を用いた．なおStage IVのためリンパ節郭清はおこなわず非治癒切除であった．

切除標本：腫瘤は16×10.5×11cmで表面は胃漿膜および大網で覆われて比較的平滑であったが，一部で胆嚢，肝右葉，横行結腸へ直接浸潤をきたしていた．これを胃粘膜面より観察すると健常粘膜で覆われた山田II型を呈する手拳大腫瘤であり，その表面にはびらん・潰瘍もなく色調にも病的所見はなかった．腫瘤割面は灰白色を呈し，主として粘膜下層で発育しており，

写真2　切除標本．癌腫は粘膜下層に発育し，横行結腸，肝および胆嚢に浸潤している．腫瘍割面は灰白色を呈し脆弱で壊死および出血巣を混じる．

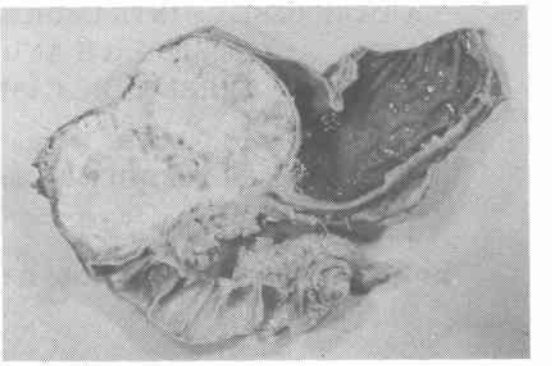

写真3　組織所見．健常な幽門腺で被われた粘膜下層には髄様腺管構造を有する癌腫の増殖をみとめる．

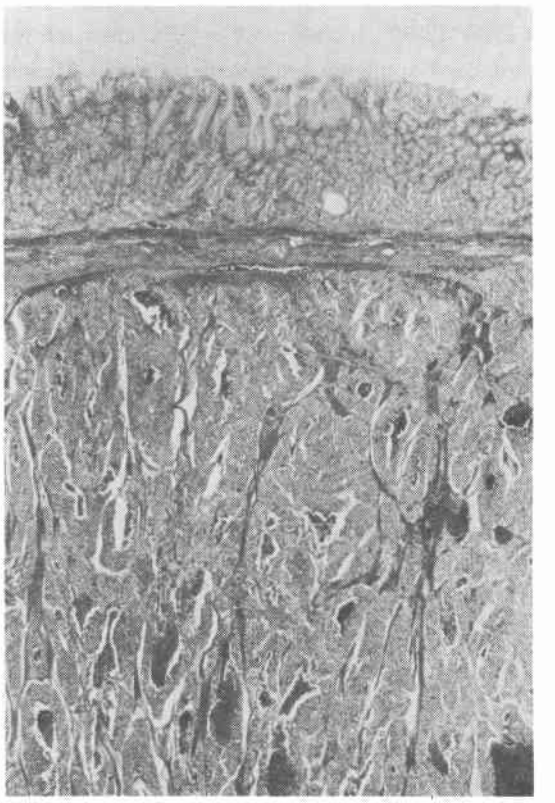

一部に出血巣や大小の壊死巣が散在して全体として脆弱であった（**写真2**）.

病理組織所見：胃粘膜下層には小形で比較的均一な明るい核を有する細胞が髄様腺管構造をなしてびまん性に増殖していた．この癌胞巣間には筋線維を混じた狭い間質が存在した．腫瘍外側はほとんど健常な胃固有筋層で覆われており，腫瘍の浸潤部では間質が多く硬癌を呈するが中心の髄様癌との間には移行がみられた．横行結腸は漿膜より粘膜下層に及ぶ浸潤があり，胆嚢は粘膜面が乳頭状腺癌を示すが周囲は硬癌で完全に囲まれた像を呈していた（**写真3**）.

術後経過：術後15日目からMFCによる補助化学療法を施行したところGOT, GPTの上昇を認めたため4回で中止し，以後はTegaful 600mg/日，PSK 3.0 g/日投与に変更した．術後33日目で退院し，その後近医で化学療法を継続していたが昭和56年9月頃より癌性腹膜炎を呈して再発し，術後1年目の昭和57年2月25日死亡した.

III. 考　察

胃癌，つまり胃に原発する上皮性悪性腫瘍は一般に胃粘膜層より発生し，その増殖過程においてはまず粘膜表面に癌特有の肉眼所見を呈するものと考えられている．しかし久留[27]は粘膜筋板より深部の迷入組織が癌化する場合は癌病巣の上を健康粘膜が広く覆う状態が出現しうることを症例をあげ説明し，さらにMikulicz肉眼分類の腫瘤型，潰瘍型，浸潤型に加えて第4の型式として粘膜下型を追加すべきことを主張している．本症例はこの第4の分類に相当し一般の胃癌とは本質的に異なる母地より発生したまれな症例と考えられる．しかしながら胃外発育を示す胃癌は腹壁より触知可能なほどに大きな腫瘤を形成してはじめて診断されるためいまだ発生母地を推定できる組織と共存した報告はない.

本邦報告の胃外発育性胃癌33例中には学会発表抄録が14例含まれるため本症の特徴を分析するには情報は充分とはいえないが可能な範囲で検討を試みた.

発症年齢は25～82歳，平均55.3歳．また性別では男20例，女13例と一般の胃癌と大差はない．初発より入院までの期間を不明1例を除外した32例でみると1ヵ月以内が7例，3ヵ月以内8例，6ヵ月以内9例，1年以内8例で1年以上の愁訴を有する症例はない．症状としては腫瘤を認めたものが27例と最も多く，腹痛や腹部膨満感など腹部症状は20例，ほかにるいそう，食欲不振，便秘などを認めるが腫瘤以外には特徴的なものがない.

術前診断は27例に記載がある．最も多いのは胃癌であるが，高々7例にすぎず，しかも粘膜病変の明らかな症例に限られている．ほかに大網腫瘤，胃肉腫，結腸癌，脾腫，後腹膜悪性腫瘍などあり多彩である．術前に本症と診断されたものは斉藤[7]の1例のみで疑診例も福島ら[14]と須加野ら[3]の各1例にすぎない.

部位からみるとA領域が21例，C 4例，M 2例で他の6例に記載がない．また大弯は21例と最も多く小弯4例，後壁2例，前壁1例，全周1例，また記載なし4例からなっている．これを組合せた部位でみるとA領域大弯が14例と圧倒的に多い．一方腫瘤の大きさでみると計測された12例は全例5cmを越え最大27cm[22]の長径を有していたが，記載のおおまかな15例でも児頭大が6例，成人頭大1例あり巨大化傾向が示されている.

粘膜病変は26例で肉眼型が記載されている．この中潰瘍形成が19例と大多数で，花菜状増殖との記載は2例[2][6]である．小病変としては拇指頭大ポリープ[7]，小豆大びらん[16]，小潰瘍[8]が各1例あり，自験例のごとく粘膜に全く病変を認めなかった症例としては戸部ら[4]と砂田[5]により各1例が報告されている．このうち砂田例は漿膜原発の膠様癌で腫瘍を漿膜ならびに筋層とともに切除しえたと報告されており自験例とは発生上幾分相異がみられる．しかし戸部例は粘膜下に肉腫様発育をきたし巨大な腫瘤を形成した点でも自験例ときわめて類似している.

腫瘍の進展形式をみると，手術時転移ありと記載されたものは27例中8例で転移臓器は全例リンパ節，1例は肝転移を合併している．一方直接浸潤は29例と多数にみられ，浸潤臓器では横行結腸が22例と最も多い．ほかに腹壁4例，肝と膵とが各3例，脾2例，膀胱，胆嚢，後腹膜など各1例あるが自験例のごとく浸潤臓器が複数のものは15例にも及ぶ.

手術の施行されたものは27例あるが，単開腹は松田ら[24]の1例のみで他は切除可能であった．術式は腫瘤を含めた胃切除のみが9例，他臓器合併切除を施行したものは17例である．合併切除臓器としてはやはり横行結腸が14例と多数を占めた.

組織型は記載の明瞭なものまたは掲載写真より組織診断の可能なものは28例ある．その内訳は分化型腺癌11例（乳頭状腺癌3例，管状腺癌6例，粘液癌2例）で，未分化型腺癌は17例（低分化髄様癌16例，硬癌1例）である．過半数は髄様低分化腺癌が占めている.

予後に関しては18例で記載がない．生存期間の示された15例についてみるとおおむね不良で1年以上の生存は3例にすぎない．最長生存は須加野ら[3]の8年生存中という報告がある．

IV．おわりに

胃外方へのまれな発育形式のため術前は胃平滑筋肉腫が疑われた巨大な胃癌の1例を報告した．本症例はわれわれの収録しえた文献の範囲では粘膜に病変を認めない胃癌としては戸部ら[4]，砂田[5]に次ぐ本邦3例目に相当するので文献的考察も加え検討した．

文　献

1) Knoflach J, Eichelter G: Exogastrisch wachsendes Carcinoma granulomatosum des Magens. Deut Ztschr f Chir 195：107—119, 1926
2) 生方光彌，永井　一：所謂胃外発育性胃癌の1例．病理と治療　1：361—363, 1928
3) 須加野誠治，曽和融生，松沢　博ほか：胃外増殖型胃癌—自験例6例を中心とした本邦報告例21例の検討．日消外会誌　9：292—300, 1976
4) 戸部隆吉，古田睦広：胃壁内に肉腫様発育をした巨大な胃癌の1例．癌の臨　8：133—136, 1962
5) 砂田輝武：胃大弯漿膜ヨリ発生セル膠様癌ノ1例．日外会誌　44：1122—1123, 1944
6) 吉永直胤：所謂胃外発育性胃癌の一例：グレンツゲビート　8：607—609, 1934
7) 斉藤　亨：胃外発育性胃癌に就て．臨外　1：22—27, 1946
8) 石坂良英：胃外性増大をなしたる大なる胃癌の1例．日外会誌　49：307, 1949
9) 井上　肇：胃壁外に大腫瘍を形成して診断を困難ならしめた胃癌の一例．日消会誌　51：167—168, 1954
10) 阿保七三郎：胃外増殖性胃癌の一例．秋田農村医会誌　1：46—47, 1954
11) 杉田幸男，丹羽賀和，辻　義夫：結腸癌と誤れる胃外発育性胃癌．臨床消化器病学　4：251—252, 1956
12) 中神恒男：胃外発育性胃癌の1例．千葉医会誌　31：1013, 1956
13) 黒木　健，樋口隆三：興味ある大弯側胃癌の1例．日外会誌　57：2100, 1957
14) 福島孝吉，清瀬　潤，玉置昭英ほか：特異な経過をとった胃外発育性胃癌の1例について．内科の領域　7：606—610, 1959
15) 吉田精一：急速なる経過をとれる胃外発育性胃癌の一症例．日臨外医会誌　17：64—65, 1956
16) 志田二郎，柴崎一弥，大根田昭ほか：胃外腫瘍を思わせた胃癌の一例．東北医誌　65：614—620, 1962
17) 吉田　完，伊藤庸二：胃外巨大腫瘤を形成した胃癌の1例．日外会誌　66：1676, 1965
18) 藤森正雄，坂内五郎，饗場庄一ほか：腹壁に肉腫様発育をみた巨大な癌腫の1例．癌の臨　12：379, 1966
19) 上垣恵二，土屋周二，古谷　寛ほか：胃外方発育を主とした胃癌および結腸癌の各1例について．日消会誌　63：356, 1966
20) 本多英邦，柴田　元，池　内彦：胃外発育性胃癌の2例．名古屋市大医会誌　18：167, 1967
21) 滝川弘志：結腸癌を思わせる胃外発育進展を呈した噴門癌の1例．千葉医会誌　45：205, 1969
22) 小池盛雄，臼井恵二：大網内に巨大な腫瘤を形成した胃癌の1剖検例．胃と腸　9：475—478, 1974
23) 町田弘忠：胃外発育性胃癌の1例．外科の領域　2：567—570, 1954
24) 松田芳郎，中村善亮：胃漿膜に原発せるCölithelioma malignum（cölomkrebs）に就て．日消病会誌　40：75—83, 1931
25) 松田滋明，榊原　宣，鈴木博孝ほか：巨大な胃外発育を示した胃癌の2例．日消外会誌　9：134—137, 1976
26) 曺　桂植，曽和融生，西野裕二ほか：高LDH値を示し，術前診断が困難であった巨大な胃外性増植胃癌の1例．日消外会誌　13：880—885, 1980
27) 久留　勝：胃癌の発生母地について．外科　15：1—17, 1953