日消外会誌　17（1）：99～102，1984年

肝右葉全域を占める巨大肝海綿状血管腫の1治験例

関東逓信病院消化器外科
渡辺　千尋　　斉藤　　光　　埜口　武夫

A CASE OF RIGHT HEPATIC LOBECTOMY FOR GIANT CAVERNOUS HEMANGIOMA

Chihiro WATANABE, Akira SAITO and Takeo NOGUCHI
Department of Gastrointestinal Surgery, Kanto-Teishin Hospital

索引用語：肝海綿状血管腫，肝右葉切除

肝海綿状血管腫は剖検例の0.27～2.3%にみられ，肝良性腫瘍の中で最も頻度が高い[1)~3)]．従来は開腹時偶然にあるいは剖検で初めて発見される例が大部分で[4)]，何らかの症状を呈し手術対象となったものは少なく，しかも大半は外側区域切除によるものである．今回われわれは肝右葉全域を占め，かつ治療対象となる症状を有する巨大肝海綿状血管腫を右二区域切除にて治癒せしめたので報告する．

症　例

症例：34歳，女．

主訴：右季肋部痛，発熱．

家族歴・既往歴：特記すべきことなく，体動時の右季肋部痛および38℃台の発熱を主訴に当院受診．

入院時現症：黄疸（－），貧血（＋），表在リンパ節触知せず，心肺理学所見異常なし，腹部所見にて肝は鎖骨中線上4横指触知，表面平滑，軟，辺縁鈍，圧痛（－），血管雑音（－），脾は触知せず．

入院時検査成績：末梢血 WBC 8,300（N：81, Ly：13), RBC 405×10^4, Hb 9.4g/dl, Ht 29%, Plt 37×10^4.

血液生化学検査：異常なし．出血時間，4分，PT活性50%，Fibrinogen 510mg/dl, AFP≒0, CEA 1.0ng/ml, ICG Rmax 2.0mg/kg/m^2, ICG R_{15} 4.6%，50g OGTT parabolic pattern.

検査所見：肝シンチグラムで右葉に巨大な space-occupying lesion を認める（**写真1**）．超音波検査ではこの腫瘤は境界鮮明な echogenic pattern を呈し，内部に hypoechoic な部分を認める（**写真2**）．plain CT

＜1983年10月18日受理＞別刷請求先：渡辺　千尋
〒141　品川区東五反田5－9－22　関東逓信病院消化器外科

写真1　肝シンチグラム（^{99m}Tc）右葉の巨大な space-occupying lesion が認められる．

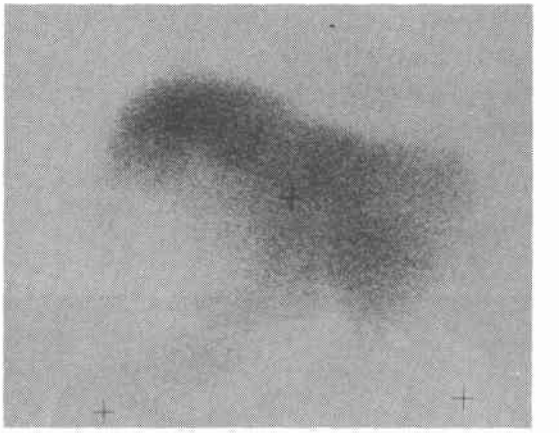

写真2　超音波断層像．境界鮮明な echogenic pattern を呈し，内部に hypoechoic な部分を認める．

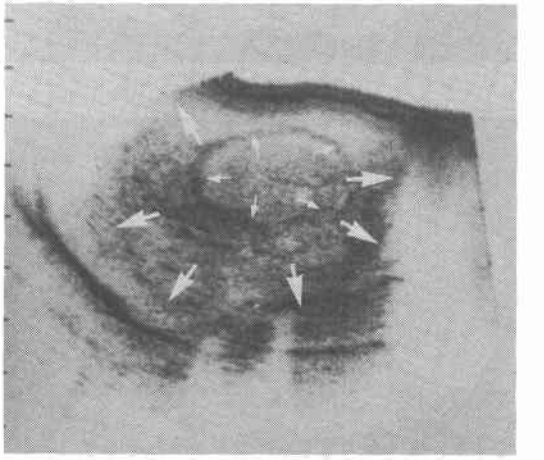

でも，外側の large low density area と内部の high density area として描出された．dynamic CT では，早期相での腫瘤縁の濃染，引き続く腫瘤中心域への造影剤の進入と消褪の遅延がみられた（**写真3**）．angiography では動脈相に始まり静脈相後期まで残留する特徴的な mottled stain が得られた（**写真4**）．以上の結果から肝右葉全域に及ぶ巨大海綿状血管腫と診断した．

入院後経過：本例はいわゆる Kasabach-Merritt 症候こそ呈さぬものの，38℃前後の間欠熱が続き広域抗生剤の投与にも反応せず，この面からも一期的切除が望まれた．一般検査上異常なく肝予備能検査として施行した ICG Rmax, 50g OGTT などでも肝右葉切除に充分耐えると判断されたため手術を行った．

開復所見：腫瘤は暗紫赤色で肝右葉全域を占め一部肝被膜に露出していた．用指圧迫で圧痕の形成をみる．肝硬変などの合併はみられない．腫瘤の境界，主要血管との関連を術中超音波検査により検索し，右二区域切除の最終決定を下した．肝門部で右肝動脈を結紮すると腫瘤の著明な縮少がみられ阻血領域が肝表面の色調の変化として描出され，門脈右枝結紮によりさらに鮮明となりこれを切除線に定めた．右肝管および短肝静脈を結紮処理した後，CUSA を用いて切離操作を行い右肝静脈を肝内より処理し，右二区域切除を終えた．術後経過は順調で合併症なく軽快退院し，症状，所見なく外来観察中である．

切除標本：大きさ14×12×8cm, 重量1,200g. 割面の肉眼所見で二重構造を呈し，外層は海綿状で，中心域は器質化した組織によって占められ，術前の検査所見とよく一致する（**写真5**）．組織学的に典型的な Cavernous hemangioma であり中心部は壊死線維化が著明である（**写真6**）．

Dynamic CT. 造影剤の急速静注による濃染像は経時的に緩徐に進入，消褪する．

写真3-1

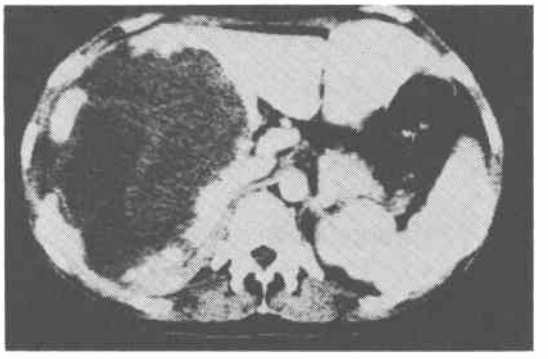

写真3-2

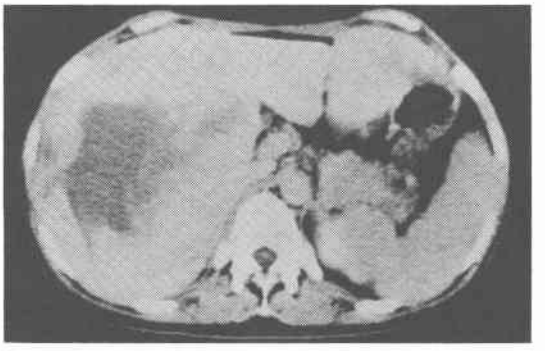

腹腔動脈造影．4-1．動脈相，右肝動脈の圧排，伸展像，4-2．静脈相，動脈相より始まる mottled stain.

写真4-1

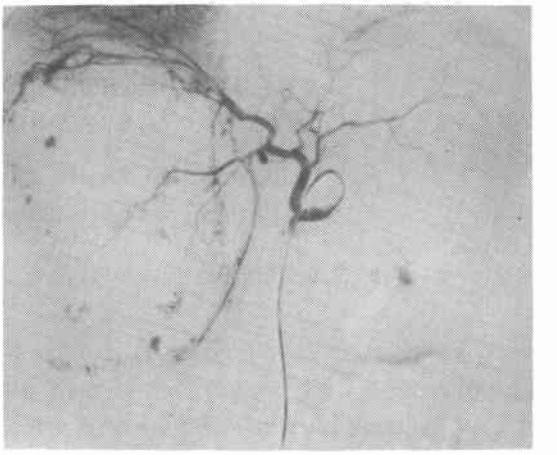

写真4-2

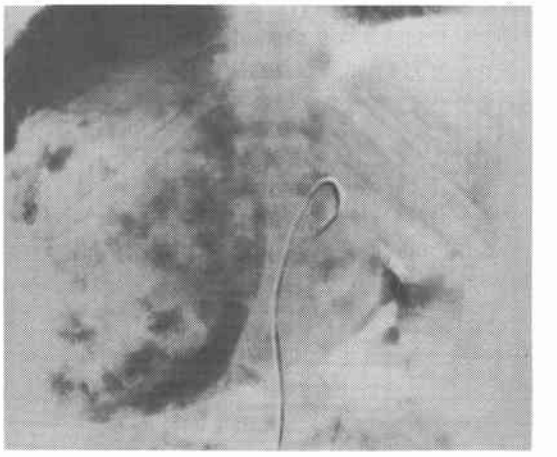

写真5　切除標本割面．器質化組織を中心域に有する二重構造を呈する．

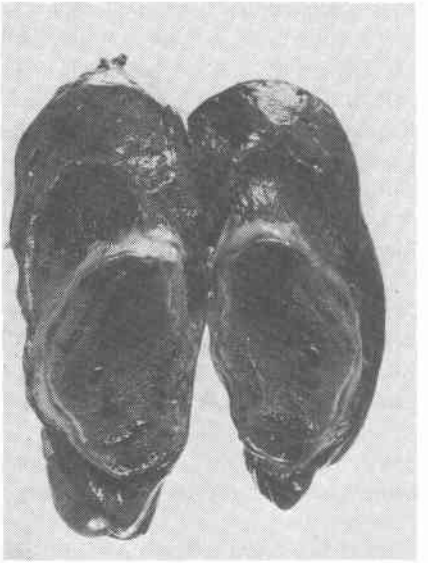

写真6　病理組織所見．中心部の壊死，線維化と外側の典型的な cavernous hemangioma.

考　察

1922年の来須による最初の手術報告[5]以来，本邦における肝海綿状血管腫の報告例も100例を越え近年急速に増加をみている[6]．年齢では40歳代にピークをもち男女比は剖検例では差がないが，臨床例では女性が優位を占めている[18]．占居部位は全体としてみれば左右差はない[2)3)18]．しかし切除例では左が圧倒的に優位を占める．

肝海綿状血管腫の診断においては肝癌との鑑別がしばしば問題とされている．本症では血管造影で動脈相に現われる斑状の pooling（mottled stain）が静脈相の遅い時期まで残留するのが特徴的所見とされ[7)8]，超音波検査では echogenic mass として周囲との境界が明瞭に描出しうる．CT では low CT level を呈するが最近，坂井らは bolus injection による dynamic CT での鑑別法を発表し注目されている．すなわち自験例にみられるごとく早期相での腫瘤周囲への濃染像に続く造影剤の中心域への進入とその消褪の遅延が本症の特徴とされ，この方法により全例で肝癌との鑑別が可能であったという[10]．また，自験例にみられた腫瘤の二重構造は中心部の線維化した壊死組織に一致し塞栓機転に由来するものと考えられる[11]．抗生物質不応性の発熱も頻回の血液培養で，細菌は検出されず，この壊死組織と関連したものと考えられる．

臨床症状は腫瘤触知，周囲臓器への圧迫症状，発熱が主なものであるが巨大例においては出血傾向と血小板減少を伴う Kasabach-Merritt 症候群を呈した報告もみられる[13)14]．Adam らによれば腫瘤の直径が 4cm 以下では無症状であるが，4cm を越えると何らかの症状を伴い，4cm をもって巨大血管腫としている[16]．本症の成因は一種の hamartoma とされ，自然経過はおおむね緩徐とされている．したがって，画像診断上偶然発見される小血管腫に対しては経過観察のみで充分と思われ，この目的には超音波検査が最も有用であろう．一方，4cm 以上の巨大血管腫に対してはたとえ無症状であっても治療の対象とすべきである．その理由として本症の重篤な合併症である腹腔内破裂が頻度こそ4.5～19.5%と比較的低いものの，ひとたび生じると死亡率が極めて高いことが挙げられる．

治療（手術適応）：腫瘤切除が最も根本的な治療法である．しかし従来の切除例の内訳をみると多くは手術が比較的簡単で侵襲も少ない左葉切除例である[20)21]．自験例のごとき肝右葉全体に及ぶ巨大例に対しては，右肝動脈結紮[6)21)22]あるいは門脈右枝結紮[23]などによる腫瘤縮少効果を期待するとの報告，放射線照射，ステロイド投与が有効であったとの報告も散見する．しかし本症は肝硬変を伴わず一般状態，肝予備能も良好であることが多い．最近の血管造影法，各種画像診断

の発達により肝の外科的解剖をよく詳細に把握しうるようになり，中でも術中超音波検査は術式の決定，手術操作の道標として大きな力となる．手術手技の面でもcontrolled methodによる肝門部処理およびCUSAの導入あるいは熟練せるfinger fracture methodでの肝切離操作により非硬変肝切除は比較的容易に行えるようになった．また，術後管理の進歩とも相まって従来の常識では切除不能とされていた巨大例をも手術適応たらしめるに至ってきている[25]．一方本症が基本的には良性疾患であることから，患者の全身状態，肝予備能などに応じ一期的肝切除に固執することなく脈管結紮，Transcatheter embolization，放射線療法などにより経過をみることも一策であろう．事実これらの効果により腫瘤の縮少がみられ，二次的に肝切除を施行しえたとの報告もみられる[26]．

結　語

肝右葉全域を占める巨大海綿状血管腫を経験し右二区域切除により治癒せしめたので報告した．

本論文の要旨は第702回外科集談会に発表した．

文　献

1) 豊坂昭弘，岡本英三，桑田圭司ほか：肝血管腫13例の臨床的並びに病理学的検討．日外会誌　76：1126—1127，1975
2) 岡崎伸生，吉野正曠，吉田孝宣ほか：肝海綿状血管腫．医療　31：309—320，1977
3) Ochner JL, Haipert B: Cavernous hemangioma of the liver. Surgery 43：577—582，1958
4) 山口　隆：胆石症手術に際して発見された肝海綿様血管腫の治験．外科診療　22：1046—1048，1980
5) 来須正男：肝海綿様血管腫の摘出．日外会誌　23：1177—1183，1922
6) 葛西洋一，西田　修，久木田和丘ほか：肝海綿状血管腫の臨床的検討．肝臓　22：1150—1161，1981
7) Abram RM, Beranbaum ER, Santos JS: Angiographic features of cavernous hemangioma of the liver. Radiology 92：308—312，1969
8) Freeny PC, Vimont TR, Barnett DC: Cavernous hemangioma of the liver; ultrasonography and computed tomography. Radiology 132：143—148，1979
9) Barnett PH, Zerhouni EA, White RI et al: Computed tomography in the diagnosis of cavernous hemangioma of the liver. AJR 134：439—447，1980
10) Itai Y, Furui S, Araki T et al: Computed tomography of cavernous hemangioma of the liver. Radiology 137：149—151，1980
11) 木村泰三，渡辺五朗，万代恭嗣ほか：肝海綿状血管腫の診断と治療；5症例の検討．外科　43：1427—1433，1981
12) Kasabach HH, Merritt KK: Capillary hemangioma with extensive purpura; report of a case. Am J Dis Child 59：1063—1070，1940
13) 髙木　靖，小山研二，音羽　剛ほか：Kasabach-Merritt症候群を呈した巨大な肝海綿状血管腫の1治験例．外科診療　17：730—234，1975
14) 加藤　健：肝臓海綿様血管腫の摘出の1例．臨床消化器病学　4：207—209，1956
15) Adam YG, Huvos AG, Fortner JG: Giant hemangioma of the liver. Ann Surg 172：239—245，1970
16) Sewell JH, Weiss K: Spontaneous rupture of hemangioma of the liver. Arch Surg 83：729—733，1961
17) Kato M, Sugawara I, Okada A et al: Hemangioma of the liver, diagnosis with combined use of laparoscopy and hepatic arteriography. Am J Surg 129：698—704，1975
18) Shumacker HB Jr: Hemangioma of the liver. Surgery 11：209—222，1942
19) DeLorimier AA, Simpson EB, Baum RS et al: Hepatic-artery ligation for hepatic hemangiomas. N Engl J Med 277：333—337，1967
20) 香川嘉宏，相原貞夫，倉本信三ほか：肝血管腫4例の切除経験．外科診療　20：763—768，1978
21) 若林陽夫，高三秀成：肝右葉の巨大血管腫に対する門脈枝結紮の経験．日消病会誌　63：1245，1965
22) Park WC, Philips R: The role of radiation therapy in the management of hemangioma of the liver. JAMA 212：1496—1498，1970
23) Issa P: Cavernous hemangioma of the liver; the role of radiotherapy. Br J Radiol 41：26，1968
24) Goldberg SJ: Successful treatment of hepatic hemangioma with corticosteroids. JAMA 208：2473，1969
25) Starzl TE, Koep LJ, Weil R III et al: Cavernous hemangioma of the liver. Ann Surg 192：25—27，1980
26) 本庄一夫，小坂　進：二次的肝切除法．手術　15：1001—1010，1966