日消外会誌　17（1）：103～106，1984年

胆道再建後の吻合部狭窄に対する高周波および レーザーによる胆道鏡下拡張術

千葉大学第2外科
山崎　義和　神津　照雄　円山　正博
荻野　幸伸　高橋　敏信　谷口　徹志
竜　崇正　渡辺　義二　久賀　克也
小高　通夫　佐藤　博

CHOLANGIOSCOPIC DILATATION BY Nd: YAG LASER AND HIGH FREQUENCY WAVE FOR STENOTIC ANASTOMOSIS AFTER RECONSTRUCTION OF BILE DUCT

Yoshikazu YAMAZAKI, Teruo KOUZU, Masahiro MARUYAMA, Yukinobu OGINO, Toshinobu TAKAHASHI, Tetushi TANIGUCHI, Munemasa RYU, Yoshiji WATANABE, Katuya KUGA, Michio ODAKA and Hiroshi SATO
2nd Department of Surgery, Chiba University School of Medicine

索引用語：Nd: YAG LASER, 肝内結石，胆道再建後狭窄

I. はじめに

肝門部胆管空腸吻合術[1)~6)]は肝門部およびその付近の悪性腫瘍，良性胆道狭窄，先天性総胆管拡張症，手術による肝門部損傷などに対する胆道再建の有効な手術術式の1つであるが，とくに炎症が強い場合，術後に狭窄を来す頻度が高く，吻合部の瘢痕性狭窄は常に考慮しなければならない問題点である．最近われわれは肝門部胆管空腸吻合術後狭窄5例を経験し，うち3例に対し胆道鏡下の高周波による狭窄部切開，2例に対しては，同様にレーザーによる狭窄部解除を施行，拡張維持に努め良好な成績を得ているのでその手技を中心に報告する．

II. 方法・手技

通常胆道鏡は液体を灌流しながら行うが，胆道鏡下高周波による狭窄部切開施行に先立ち，切開に際しての適切な灌流液を見つけるために，数種類の液体の抵抗値を比較検討した（**表1**）．蒸留水の抵抗値が250kΩと最も高く，次いで5％ぶどう糖70kΩ，20％マンニトール31kΩ，生理食塩水1.8kΩ，人体の推定抵抗値0.05kΩであり，蒸留水の抵抗が最も大きく，そのために蒸留水への高周波電流の漏れによる損失が少なく，切開メスの先端に高いエネルギーを与えることができ，安全に切開できることを確認した．この結果に基づいて，胆道ファイバー・スコープCHF-B3Rあるいは気管支ファイバー・スコープBF-1T改良型，内視鏡用高周波ユニット，マチダHC-80Lおよび切開用平型メスを使用し，蒸留水灌流下に胆道鏡下高周波切開を施行した．次いでレーザーによる狭窄解除施行に先立ち，適切な出力設定を得るため，胆石破壊実験を施行検討した．その結果70W 0.5秒～1.0秒間照射が適当であるとの結論を得，組織焼灼にもこの出力を用いた．われわれが使用しているYAGレーザー発振装置は，西独性Medilas YAGレーザーである．レーザー伝導

表1　抵抗値の比較

蒸　留　水	250kΩ
5％ブドウ糖	70
20％マンニトール	31
生理食塩水	1.8
人　　体	0.05

＜1983年10月18日受理＞別刷請求先：山崎　義和
〒289-13　千葉県山武郡成東町167　成東病院外科

の quarz fiber は通常消化管止血用に使用されている fiber のコネクター内部を水漏れしないように密封し，先端の金属ノズルをはずして使用している．quarz fiber の先端部保護すなわち，燃焼防止のために蒸留水を密封した quarz fiber 内腔に流し，先端から少量ずつ滴下する状態でレーザー照射を行う．高周波狭窄部切開あるいは，レーザーによる狭窄解除後の拡張部位の保持のためには，バルーン・カテーテル及び胆道鏡自体による Bougie の繰り返しが必要であり，その後1～3カ月にわたる経過観察を行っている．

III．胆道鏡用留置カテーテルについて

長期間，胆道鏡用の挿入経路が必要な症例に対して，従来ネラトンやゴムドレインを挿入し，胆汁パックに接続していたが，長期間の挿入は，患者にとって相当の煩わしさがあった．そこでわれわれは，腹膜灌流用の腹膜ボタンよりヒントを得，独自に**写真1**のようなカテーテルを作成した．材質にはシリコンを使用し，筒状の部分が瘻孔および胆管内まで挿入され，あらかじめ挿入すべき深さをネラトン・チューブで計測しておき，留置カテーテルを適当な長さで切断し，先端近くに側孔をつけて挿入する．症例により胆汁パックを接続したり，シリコン性の栓でふさいだりする．とくに栓をした患者にはチューブ表面をガーゼで覆い，入浴時にはこの上よりバイドレープをかぶせている．患者の評価は良好である．

写真1　胆道留置カテーテル



IV．症　例

高周波切開による狭窄部拡張例1例，レーザー照射による拡張例1例を呈示する．

症例1．53歳女（**写真2**）

昭和52年7月，某医にて胆嚢結石症の診断のもとに胆嚢摘出術施行．術後総胆管狭窄となり黄疸が出現，左肝管空腸吻合術施行するも改善せず，当科紹介され吻合部狭窄の診断で昭和54年1月，肝門部胆管空腸吻合術を施行．約1年2カ月後の昭和55年3月には，吻合部の狭窄が次第に強くなり，胆道鏡下高周波狭窄部切開拡張術を施行したが再び狭窄化してゆき，2カ月後の昭和55年5月，高周波切開を再施行した．切開後

写真2　症例1

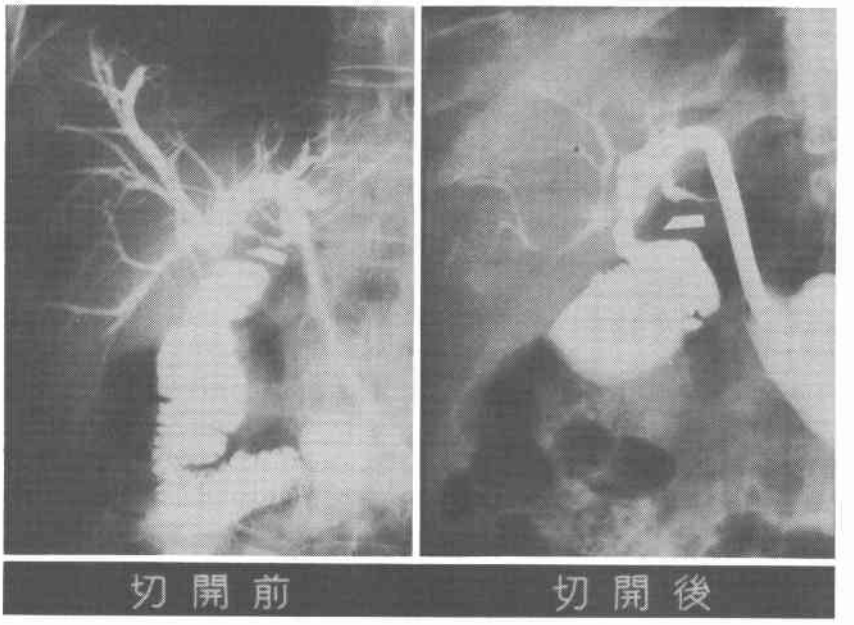

写真3　症例2

狭窄部　　レーザー照射後

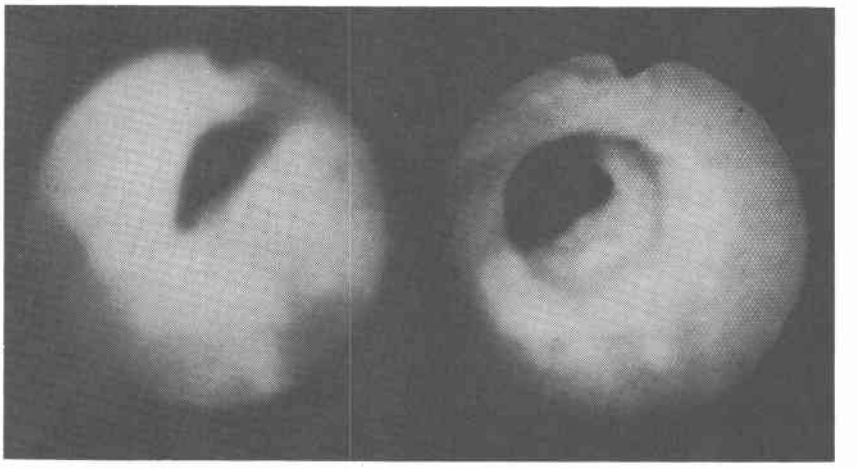

胆道留置カテーテルを用い，約1年4カ月間経過観察していたが，狭窄傾向を示さないため，昭和56年9月抜去，肝機能などの検査に異常なく，抜去後1年6カ月の現在経過良好である．

症例2．58歳女（**写真3**）

昭和53年5月，某医で胆嚢結石症の診断，同年9月に胆嚢摘出術施行，その際総胆管を損傷したため，肝門部胆管空腸吻合術が施行された．昭和55年頃より時々背部痛出現するも放置．昭和57年2月より悪寒，心窩部痛出現，4月には40℃前後の発熱も時々みられるようになり，PTCD施行，PTCD経路の拡張を図り，胆道鏡挿入，肝門部に結石を発見レーザーで砕石摘出したが，吻合部は直径約3mmと狭いため，昭和57年9月レーザー照射70W 0.5秒間，15回施行，拡張後胆道留置カテーテルにて経過観察，再狭窄傾向を示さないため，1カ月後胆道留置カテーテル抜去，現在経過良好である．

V．考　察

肝門部胆管空腸吻合術の予後は胆管炎，吻合部狭窄，消化性潰瘍などが考えられる．死亡率はStefanini[3] 4％，Leborgne[10] 3.7％，Lindenauer[11] 6.6％と報告している．死因としては胆汁性腹膜炎，横隔膜下膿瘍，肝腎不全および肝硬変による消化管出血などがあげられている．このほかに治療の困難さで，術後とくに問題となるのは吻合部の狭窄出現であり，その頻度はBismuth[1] 0.8％，Bowers[12] 7％，Stefanini[3] 9％，Leborgne 13％，Lane[2] 23％と報告されている．術後吻合部狭窄の原因としては，縫合不全や炎症によるものが考えられ，狭窄解除の方法として再手術が多く施行されてきたが，癒着や瘢痕などのために手技も難しく，再狭窄を来す頻度も高く，Glenn[13]，Warren[14]，Way[15]などの報告によれば25～30％である．そこで吻合部狭窄解除のために手術に比較して侵襲も少なく簡単で有効な方法が種々考えられてきた．まず1978年には，MolnarやStockenら[16]は，経皮経肝的な経路を利用して，まずバルーン・カテーテルを使って3～4mmまで拡張させ，さらにテフロン製カテーテルを利用し2～3週間で10mmまで拡張させた．13例中9例（69.2％）に良好な成績が得られたと報告している．1978年にRingら[17]により同様に経皮経肝の経路を得るために，Chiba needleとポリエチレンのチューブをSeldinger法によって挿入し，4～5日で12Frの太さまで入れ換えが可能であると発表されている．1980年にはMartinら[18]により同経路を利用しGrüntzigカテーテルを用いた拡張法を2例に施行し，バルーン・カテーテルよりも肝内胆管に対する損傷が少ないと報告している．以上の拡張法はレントゲン透視下に行われ，手技も比較的難しいものと思われる．また実際に高度の瘢痕性狭窄に対しては，拡張が得られず有効ではないようである．そこで侵襲も少なく，より有効な方法として，開腹せずにエコー・ガイド下にPTCDを施行し，この経路からさらに胆道鏡を使用した直視下の狭窄解除が考えられる．高度の瘢痕性狭窄に対しては，われわれはまず高周波切開[7]やレーザー照射[8]により，十分な吻合部径を得てその後の維持としては，胆道鏡下にバルーン・カテーテルおよび胆道鏡自体によ

るブジーを行っているが，現在のところ良好な成績を得ている．拡張後の経過観察も最低1カ月間行い，再狭窄の傾向がないことを確認した後，胆道留置カテーテルを抜去している．手技上の問題点として高周波[9]による狭窄部切開に際し，弱い電流で繰り返しメスを使用すると周囲組織への熱凝固が広範囲となるため，切開後の肉芽増生が盛んになり再狭窄を来しやすく，切開を行う場合には，強い電流で瞬時のうちに切開することが重要である．また切開する場所も可能な限り少なく有効と思われる場所に深すぎないようにせいぜい1mmの深さまで切開を加えなければならない．レーザー照射による狭窄解除では，なるべく均等にレーザーを照射するが，とくに瘢痕組織を壊死脱落させるよう高出力で照射することが必要である．胆管・空腸吻合術の術後狭窄に対して高周波を使うか，レーザーを使うかは，まだ症例数も少なく結論が出せないが現在のところ，吻合部の瘢痕が1/3周程度の場合には高周波を，全周性または肉芽腫による狭窄に対しては，YAGレーザーを使用するようにしている．

V. 結　論

肝門部胆管空腸吻合術後狭窄5例に対し，3例に胆道鏡下高周波狭窄部切開，2例には胆道鏡下狭窄部レーザー照射を施行し良好な成績を得た．再手術を計画する前に今後とも多いに活用されていくべき手技と考える．

文　献

1) Bismuth H, Franco D, Corlett M et al: Long term results of Roux-en-Y Hepaticojejunostomy. Surg Gynecol Obstet **146**: 161—167, 1978
2) Lane E, Sawyers L, Riddell H et al: Long term results of Roux-en-Y Hepatocholangiojejunostomy. Ann Surg **177**: 714—722, 1973
3) Stefanini P, Carboni M, Patrassi N et al: Roux-en-Y Hepaticojejunostomy: A Reappraisal of its Indications and Results. Ann Surg **181**: 213—219, 1975
4) 鈴木　敬，真辺忠夫：肝・胆道・膵．外科治療　**43**: 300—306, 1980
5) 斉藤洋一，植松郁之進：良性胆管狭窄症の診断と治療．外科治療　**42**: 1—12, 1980
6) 小野慶一，嶋野松郎，横山義弘ほか：肝門部空腸吻合術による肝門結石症の治療．日消外会誌　**11**: 785—789, 1978
7) 山崎義和，久賀克也，神津照雄ほか：胆管空腸吻合術の術後狭窄に対する内視鏡的切開拡張術．Gastroenterol Endosc **23**: 905, 1981
8) 小高通夫，神津照雄，佐藤　博：肝内結石症に対する内視鏡的治療の新しい試み，特にレーザによる截石とその問題点．肝・胆・膵　**4**: 375—382, 1982
9) 小野美貴子，相馬　智：高周波電気メスの基礎的研究．Progress of Digestive Endoscopy　**11**: 31—35, 1977
10) Leborgne J: Les anastomoses bilio-digestive pour lésions bénignes de la voie biliaire principale de l'adulte. A propos de 154 observations. Presse Méd **79**: 1785—1788, 1971
11) Lindenauer M: Surgical treatment of bile duct strictures. Surgery **73**: 875—880, 1973
12) Bowers R: Morbid conditions following choledochojejunostomy. Ann Surg **159**: 424—427, 1964
13) Glenn F: Iatrogenic injuries to the Biliary ductal system. Surg Gynecol Obstet **146**: 430—434, 1978
14) Warren K, Mcdonald W: Facts and fiction regarding strictures of the extra hepatic bile ducts. Ann Surgery **159**: 996—1010, 1964
15) Way L, Dunphy J: Billiary stricture. Am J Surg **124**: 287—296, 1972
16) Molnar W, Stockum A: Trans hepatic dilatatipn of choledochoenterostomy. Radiology **129**: 59—64, 1978
17) Ring E, Oleaga J, Feiman D et al: Therapeutic application of catheter cholangiography. Radiology **128**: 333—338, 1978
18) Martin E, Karlson K, Fankuchen E et al: Percutaneous transhepatic dilatation of intrahepatic billiary strictures. AJR **135**: 837—840, 1980