日消外会誌　17（1）：107～110，1984年

骨形成大腸癌の1例

東邦大学医学部大橋病院第3外科
奥山　伸男　　洪　　仲根　　鶴見　清彦
同病理
跡　部　　俊　彦

A CASE OF COLONIC CARCINOMA WITH OSSIFICATION

Nobuo OKUYAMA, Nakane KÔ and Kiyohiko TURUMI
Department of Surgery 3, Toho University School of Medicine
Toshihiko ATOBE
Department of Pathology, Toho Univiersity School of Medicine

索引用語：結腸癌，異所性骨形成

はじめに

骨形成を伴った大腸癌はまれでDukes[1]によると3,000例以上の原発性大腸癌のうち3例しかなく，0.1%以下の頻度であった．われわれも骨形成を伴った原発性S状結腸癌を経験したが，腫瘤を摘出した大腸癌245例中の1例であり0.4%の頻度であった．まれなため文献的考察を加えて報告する．

症　例

患者：56歳主婦

主訴：下痢

現病歴：昭和54年4月頃より下痢あり，売薬にて止めていたが同年6月頃からそれでは止まらなくなり，また左下腹部痛現われはじめた．同年8月，近医にて注腸検査を受け異常を指摘され，10月本院入院となる．

既往歴，家族歴：特記すべきことなし．

検査所見：赤血球数419×10^4mm^3，血色素量10.5g/dl，ヘマトクリット35.5%，血中CEA 11.7ng/ml，便潜血反応B（＋）G（＋＋），Triboulet反応（＋），そのほかの検査で異常はなかった．

腹部単純X線写真：異常石灰化像を認めなかった．

注腸X線写真：S状結腸に約5 cmにわたる2型全周狭窄型で移動性がなかった．

下腸管膜動脈撮影：腫瘍濃染を認めた．

内視鏡所見：肛門縁より25cm口側に腫瘍による狭窄があり，それより口側への挿入は困難であった．腫瘍の肛門側縁に不規則な結節状の周提がみられた．

手術所見：下腹部正中切開にて開腹した．腹水，腹膜転移，肝転移はなかった．S状結腸に小児手拳大の腫瘤あり，肉眼的に癌は漿膜にでており，子宮卵巣に癒着していた．リンパ節は結腸間膜に何個か認めた．腫瘤より口側10cm，肛門側7cmにて切除し端々吻合をした．

術後経過：術後経過は順調で術後4年になるが健在である．

切除標本（図1）：S状結腸には5×8cmの境界鮮明な2型の充実性腫瘍があり，割を加えると腫瘍中心部は壊死傾向が強かった．腫瘍の肛門側には通常のメスでは切断できない硬い部分があった．

組織学的所見（図1）：高分化腺癌で漿膜下まで浸潤していた．骨成分のある部分の腫瘍基質には，とくに膠原線維が多く，太い膠原線維が不規則に錯走している．その周囲には線維芽細胞も多く認められ，それらの一部は徐々に骨梁を取り囲むように存在している．骨梁の一部は直接癌細胞と接しているか，多くは腫瘍基質に介在している．この周囲の癌組織に粘液変性や石灰沈着はみられない．しかし壊死傾向は腫瘍表層ほど強い傾向を示していた．癌細胞から骨細胞への移行像は認めなかった．リンパ節は13コあったが転移は1つも認められなかった．

考　察

原発癌に骨を形成したものとして今まで報告されているものは，大腸癌以外に甲状腺癌[2]，乳癌[3]，胃癌[4]があり，また転移巣における骨形成[5][6]もあるがいずれも

＜1983年10月18日受理＞別刷請求先：奥山　伸男
〒153　目黒区大橋2－17－6　東邦大学大橋病院第3外科

図1　切除標本と病理組織学的所見
Type IIの癌で腫瘍中心部に壊死傾向をみる．

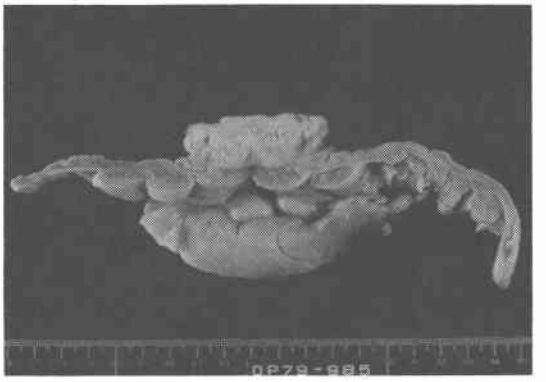

癌病巣中の骨組織．高分化腺癌であり，膠原線維にとむ，基質には骨形成をみる．

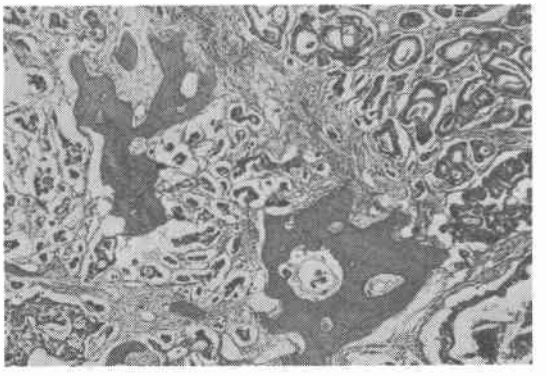

図1のシェーマ

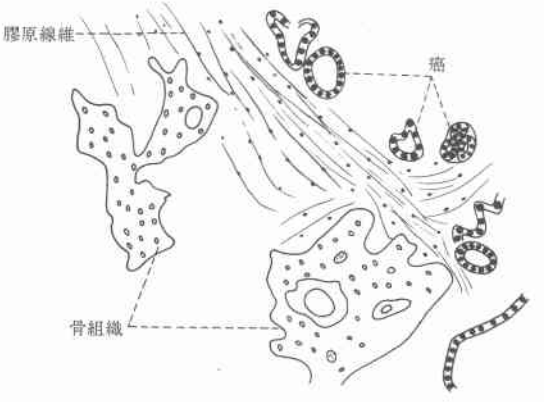

まれである．大腸癌に伴う骨形成はHasegawa[7]が1923年にはじめて報告して以来，自験例を含めて23症例になる（**表1**）．

今までの症例について年齢，性，発生部位，組織型および随伴所見，生存期間，骨がX線陽性所見としてとらえられたかどうかを調べてみた．報告例を年代順にみていくと，近年日本における報告が多く，増加しているようであった．年齢分布は，32歳から79歳にわたり50歳代が一番多く，アメリカおよび日本の大腸癌の年齢別頻度をみると，70歳代が最も多く[8]やや若いようであった．男女比は骨形成大腸癌においては，結腸癌で男性4人，女性6人，直腸癌においては男性5人，女性7人と，ともに女性が多かった．米国，日本の大腸癌の集計で直腸癌は，いずれも男性に多く[8]骨形成直腸癌とは異なっていた．発生部位は直腸に最も多く，S状結腸がそれに次ぎ，米国および日本の部位別頻度[8]と差はない．組織型はすべて腺癌で通常型大腸癌[9]であった．病理組織上の随伴所見としては，粘液変性を伴うものが22症例中9症例にあった．Hall[10]は粘液変性の部にあるglycoproteinはカルシウムの沈着に好都合であるといっている．壊死を伴うものは22症例中11症例あり，われわれの症例においても存在したが，ClowesとFrisbie[11]はゆっくり発育する古い壊死に陥った腫瘍はカルシウムを多く含むということを発見した．しかしVanpatter[12]は大腸癌においては壊死はよくあるが，骨形成は非常にまれであるので壊死は骨形成と無関係であるとしている．生存期間は4週間と短いものから，術後14年過ぎても健在である症例もあるが差は認めない[13]．腹部単純X線写真で大腸癌の骨が陽性に写ったものは8例中3症例であり，写らない場合の方が多いと思われる．

われわれの症例も腹部単純X線写真に写らなかった．また切除標本を軟X線撮影しても写らかなかった．しかし腹部X線写真で大腸の走行にそってレ線陽性のものがあったら，大腸癌を考えるべきである[14]という意見もある．Dukes[1]は骨形成大腸癌の特色として，悪性度が低く，ゆっくり生長し壊死を伴いそれが基質の化生を引き起こすとしている．われわれの症例も高分化型腺癌であった．一方，未分化腺癌で急速な進行を示す症例もある[15][16]．癌の骨化機序について，基質結合織細胞の骨芽細胞への化生きよるという者が多い[17][18]．すなわち線維芽細胞から骨芽細胞までの移行型のすべてが存在し[17][19]，また骨形成は腫瘍細胞からかなり離れた基質に形成されていたという[1]．LericheとPolicard[18]は結合組織への血液供給が乏しくなり，その結果浮腫が起こり腫脹し，前骨物質をもった膠原線維が増えカルシウム塩の再吸収が起こり，ついには骨化が起こるといっている．またGonzalez[20]は乳癌症例において基質産生細胞も骨もともに癌細胞より生じ

表1 骨形成大腸癌の報告例

* 報告時生存例

著者		患者 年齢	患者 性	大腸の発生部位	組織像	随伴所見	生存期間	腹単 X-P 陽性
Hosegawa[7]	1923	64	♂	直腸	腺癌	壊死	1年	
		55	♂	直腸	腺癌	粘液変性	6年	
Dukes[1]	1939	32	♂	直腸	腺癌	壊死	4年*	—
		63	♀	直腸	腺癌	壊死	7年	—
		60	♀	直腸	腺癌	壊死		—
Scheidegger[22]	1939	37	♂	直腸	腺癌		解剖症例	
		70	♀	直腸	腺癌		術後死	
Christie[15]	1951	44	♀	直腸	腺癌	壊死	4ヶ月	
Van Patter[12]	1955	58	♂	直腸	腺癌	壊死，粘液変性，石灰化	3年*	—
Plenge[23]	1955	59	♀	直腸	腺癌	壊死		
Delaney[24]	1961	51	♀	上行結腸	腺癌	粘液変性	6ヶ月	+
Schevach[25]	1962	32	♀	上行結腸	腺癌	粘液変性，石灰化		+
Hall[10]	1962	70	♀	盲腸	腺癌	壊死，粘液変性，石灰化	1年*	+
Engel[19]	1962	44	♂	S状結腸	腺癌	粘液変性	6年	
		59	♀	S状結腸	腺癌	粘液変性	4年	
		63	♂	S状結腸	腺癌	壊死	14年*	
Urbanke[17]	1962	55	♀	直腸	腺癌			
Sanerkin[26]	1968	76	♂	横行結腸	腺癌	石灰化	4週間	
Oertel[27]	1972	40	♀	盲腸	腺癌	粘液変性		
友 清[28]	1979	77	♀	直腸	腺癌	壊死		
石 田[29]	1980							
佐々木[16]	1982	79	♂	S状結腸	腺癌	粘液変性	4ヶ月	
奥 山		56	♀	S状結腸	腺癌	壊死	5年*	—

たと考えることも出来るとしている．しかし，Smith[21]は乳癌症例において癌から軟骨，骨への移行を見ることが出来たとしている．われわれの症例は線維芽細胞が骨梁周囲に多く集まっており，基質結合織細胞から骨芽細胞への化生が考えられるが，移行像はみられなかった．

おわりに

大腸癌に骨形成を伴ったきわめてまれな1症例を報告した．骨形成大腸癌は近年本邦に多く報告される傾向にあり，また腹部単純X線写真が診断の助けとなる場合もあり，日常診療の上でも注意すべきと思われた．骨形成大腸癌の報告例をまとめ文献的考察を加えた．

文献

1) Dukes CE: Ossification in rectal cencer. Proc R Soc Med 32: 1489—1494, 1939
2) 石田常博，細野 治，泉雄 勝ほか：原発甲状腺癌への骨形成．癌の臨 28: 1230—1236, 1982
3) Haagensen CD: Disease of the Breast. Philadelphia, Saunders, 1971, p601—605
4) Yasuma T, Hashimoto K, Miyazawa R: Bone formation and calcification in gastric cancer. Acta Pathol 23: 155—172, 1973
5) Caluori D, Gallo P: Case report of heterotopic bone formation in metastic carcinoma of the colon. Tumori 65: 345—351, 1979
6) Laubmann W: Beitrag zur osteoplastischen

carcinose. Virchows Arch (Pathol Anat) **285**：168—181, 1932
7) Hasegawa T: Zur Kenntnis der Stromaverknocherung in Karzinomen des Digestionstraktes. Wine Klin Wschr **36**：653—656, 1923
8) 武藤徹一郎：大腸．草間 悟：臨床腫瘍学，第1版，東京，南山堂，1982，p632
9) 加藤 洋：大腸癌の病理．常岡健二：大腸癌の全て，第1版，東京，京都，南山堂，1978，p47
10) Hall CW: Calcification and osseous metaplasia in carcinoma of colon. J Can Assoc Radiol **13**：135—139, 1962
11) Clowes GH, Frisbie WS: On relationship between rate of growth, age and potassium and calium content of mouse tumors. Am J Physiol **14**：173—191, 1905
12) Van Patter HT, Whittick JW: Heterotopic ossification in intestinal neoplasms. Am J Path **31**：73—85, 1955
13) 北條慶一：外科的療法とその成績．常岡健二，大腸癌の全て，第1版，東京，京都，南山堂，1978，p377
14) Fletcher BD: Calcified adenocarcinoma of the colon. Am J Roentgenology Radium Therapy and Nuclea Medicine **101**：301—305, 1967
15) Christie AC: Ossification in intestinal neoplasms: A report of 3 cases. J Pathol Bacteril **63**：338—340, 1951
16) 佐々木攻，児玉好史，井口 潔：骨化生を合併した原発性S状結腸硬性癌の1例．胃と腸 **17**：427—434, 1982
17) Urbanke A: Heterotopic ossification in rectal carcinoma. Gastroenterologia **98**：48—53, 1962
18) Leriche R, Policard A: The normal and pathological physiology of bone. CV Mosby, St Louis, 1929, p180—199
19) Engel S, Dockerty BM, Minn R: Calification and ossification in rectal malignant processes. JAMA **179**：347—350, 1962
20) Gonzalez-Licea A, Yardley JH, Hartman WH: Malignant tumor of the breast with bone formation. Cancer **20**：1234—1247, 1967
21) Smith BH, Taylor HB: The occurrence of bone and cartilage in mammary tumor. Am J Clin Path **51**：610—618, 1969
22) Scheidegger S: Heterotope Knochenbildung. Z Path Bakt **2**：153—174, 1939
23) Plenge K: Über Knochenbildung in Karzinomen. Zentrabl Allg Path **93**：160—167, 1955
24) Delaney WE, Graham TF: Carcinoma of the colon with ossification. Gastroenterology **41**：277—280, 1961
25) Schevach MR: Calcification and ossification in mucinous adenocarcinoma of the colon. Am J Digest Dis **7**：356—359, 1962
26) Sanerkin NG: Squamous metaplasia and ossification in colonic adenocarcinoma. J Path Bact **95**：547—549, 1968
27) Oertel WH: Ektopische Knochenbildung in einem Karzinom des Coecums. Zbl allg Path **115**：253—258, 1972
28) 友 清明，内藤寿則，中山和道：骨形成を伴った直腸癌の1例．Gastroenterol Endosc **21**：1359, 1979
29) 石田常博，川井忠和，泉雄 勝ほか：化骨を伴う甲状腺癌および大腸癌の臨床病理学的検討．第39回日本癌学会総会記事，274，1980