日消外会誌　17（1）：111～114，1984年

原発性異所性五重複癌の1例

東邦大学第1外科
新藤　健　西平　守夫　若林　孝幸
中崎　晴弘　柳田　謙蔵　吉雄　敏文

A CASE OF PRIMARY QUINARY CANCERS

Takeshi SHINDO, Morio NISHIHIRA, Takayuki WAKABAYASHI
Haruhiro NAKAZAKI, Kenzo YANAGITA and Toshibumi YOSHIO
Ist Department of Surgury, Toho University School of Medicine

索引用語：重複癌，五重癌，多発癌

はじめに

原発性多発性悪性腫瘍は，1879年 Billroth が重複癌の定義をして以来，最近は徐々に見られるようになり，二重複癌はまれな疾患とは言えなくなっている．しかし三重複癌以上は，今だ報告も少なくまれな疾患といえよう．今回われわれは五重複癌の1例を経験したので，若干の文献的考察を加えて報告する．

症　例

患　者：堅○ツ○，68歳，女性

家族歴：同胞に癌死の者なし

既往歴：特記すべきことなし

現病歴：昭和36年8月頃より不正性器出血を認め，当院婦人科受診，子宮体癌（1癌）の診断のもとに広範子宮全摘出術を施行した．術後局所に Co^{60} の放射線療法を併用した．昭和38年5月黒色便が出現し当科受診，直腸癌（2癌）の診断にて腹会陰式直腸切断を施行した．手術所見の詳細は不明である．2癌術後は主に5-Fluorouracil, Mitomycin Cの化学療法を行った．昭和39年頃より仙骨後面臀部に放射線によると思われる潰瘍が発生し種々の治療を行うも，症状の変化は認めず，また数回の生検を施行したが悪性所見は得られなかった．昭和54年1月になり人工肛門の狭窄が出現し生検にて癌（3癌）を検出，さらに入院精査中吐血を来し胃癌（4癌）を発見，また入院後の臀部潰瘍生検にて皮膚癌（5癌）を検出した．手術的に胃亜全摘出術およびS状結腸切除術を施行し，胃癌は S_1N_1（－）P_0H_0 で組織学的には ss（α）n_0 であった．結腸癌については S_1N（－）で組織学的には ss, n_0 であった．皮膚癌に対しては Bleomycin 局所塗布療法を行った．術後経過良好であったが，昭和54年7月に入り意識レベルの低下および歯肉出血，下血を来し，臨床的には DIC の所見を呈し悪液質と考え，対症療法を行うも，死亡した．以上五重癌とは表1のごとく，子宮癌，直腸癌，S状結腸癌，胃癌，仙骨後皮膚癌である．

表1　五重癌発生部位

	部位	発　見	治　療	間　隔
1癌	子　宮	S.36.9	広範子宮全摘出	1年8ヶ月
2〃	直　腸	S.38.5	腹会陰式直腸切断	15年8ヶ月
3〃	人工肛門	S.54.1	結腸部分切除	同時性
4〃	胃	S.54.1	胃亜全摘出	
5〃	仙骨後皮膚	S.54.1	ブレオマイシン	

図1　子宮癌．比較的分化した癌細胞が乳頭状にみられる．

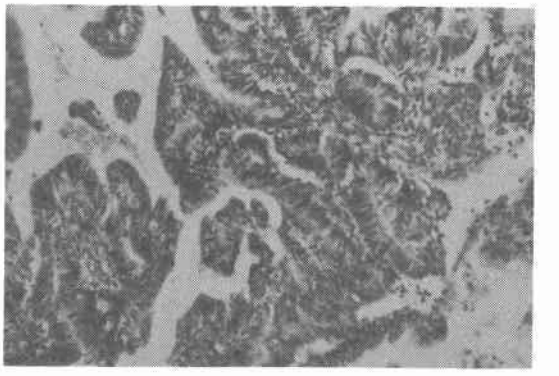

＜1983年10月18日受理＞別刷請求先：新藤　健
〒143　大田区大森西6－11－1　東邦大学医学部第1外科

病理学的所見：

1癌　子宮癌（分化型乳頭状腺癌）

部位は子宮体部に認め，組織学的には高円柱状の細胞が乳頭状に増殖している（図1）.

2癌

直腸癌（粘液産生性腺癌）

肛門縁より5cmに3×3cmのBorrmann 2型の腫瘤を認め，組織学的には拡張した腺管構造を呈し，粘液で充満されている（図2）.

3癌　S状結腸癌（分化型管状腺癌）

人工肛門部に5×5cmのBorrmann 3型の腫瘍を認め，組織学的には円柱状細胞が不規則な腺管を形成し，粘液の産生が著しい（図3）.

4癌　胃癌（低分化型腺癌）

体中部後壁に2×3cmのBorrmann 3型腫瘍を認め，組織学的には核小体の明瞭な多角型細胞が索状に配列されている（図4）.

図2　直腸癌．分化した癌細胞と粘液で満たされている．

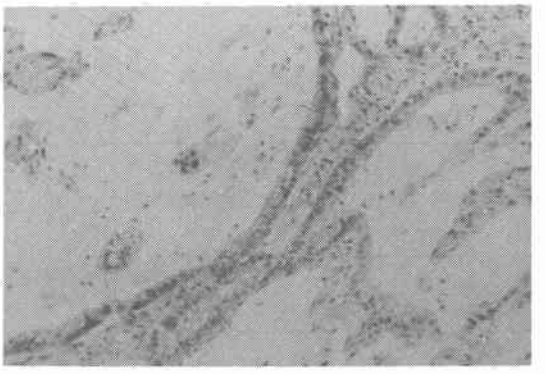

図3　S状結腸癌．円柱状の癌細胞と粘液を認める．

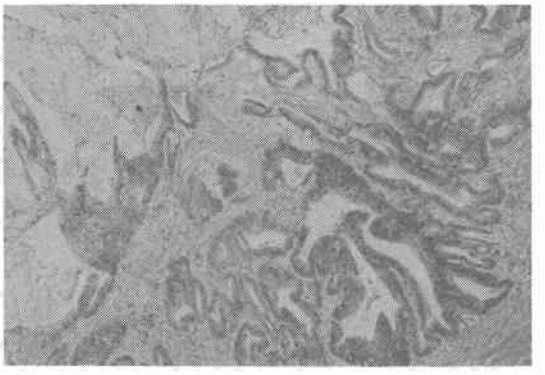

図4　胃癌．未分化な癌細胞から不規則に索状に配列されている．

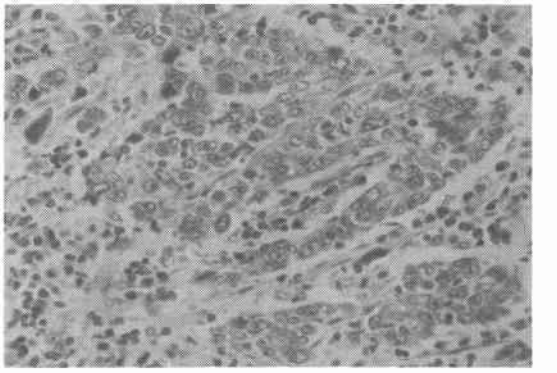

図5　皮膚癌．有棘細胞が増殖し癌胞巣と癌真珠を認める．

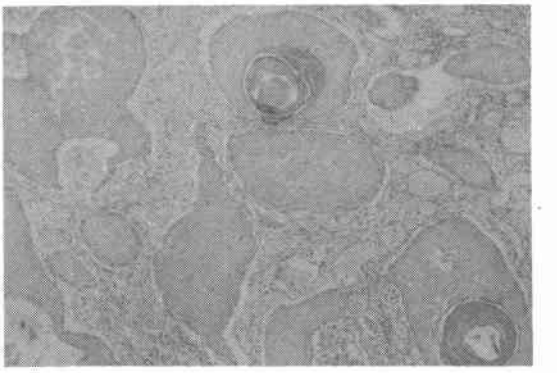

5癌　皮膚癌（角化型扁平上皮癌）

仙骨後面臀部皮膚に約10×10cm程の潰瘍を形成し，中心は仙骨が露出している．組織学的には有棘細胞が優位に増殖して癌胞巣を形成し，中心部に癌真珠を作る（図5）.

剖検所見：

臨床的に悪質液によるDICを併発し死亡したと考えられたが，剖検では臀部潰瘍皮膚癌が仙骨まで直接浸潤を認めるが，他の癌の再発および遺残は認めなかった．両側後頭葉に限局性クモ膜下出血を認め，腸管内にもびまん性に出血を認め，また肺うっ血，出血性胃炎，歯肉出血，皮下出血等，全身の出血傾向が死因と考えられるが，なぜ出血傾向が発生したか不明である．いずれにしろ癌死とは考えられなかった．

考　察

1879年にBillrothが重複癌について初めて記載しているが，現在ではWarren & Gates[1]の定義が使用さ

れている．すなわち，1）各腫瘍が一定の悪性像をもつ．2）各腫瘍が互いに離れて存在する．3）一方が他方の転移でない．の3条件である．木村[2]らは，この3条件に，4）各腫瘍の発生臓器が別である．という条件を加え，多発癌と重複癌を区別している．しかし多発性骨髄腫，悪性リンパ腫，肝細胞癌等の多発と，胃や肺等の多発癌とは若干意味が異なると思われる．本症例は1，2，4，5癌については，発生母地も異なり組織学的にも別個のもので，重複癌の条件を満たしていると考える．問題は2～3癌の関係である．この2つの癌を組織学的に別個の癌と判断することは出来なかった．しかし2～3癌の間には，15年以上という長い時間がたち，しかも開腹時および剖検時にほかの場所には全く2癌の再発を疑わせる所見を発見出来なかったので，3癌を新生癌と判断した．多発癌か重複癌か，という問題に関し藤田ら[3]は，大腸全体を単一臓器ととらえ，例えば盲腸癌とS状結腸癌等も多発癌とのべている．この意味でいえば本例も四重複癌＋大腸多発癌となるのかもしれない．しかしわれわれは胃内多発癌と異なり，大腸にはおのおの盲腸～直腸まで別個に名称があり，その別々の部位に発生した癌は，やはり重複癌と考えるべきと思い五重複癌とした．

重複癌は発生時期より同時性と異時性に分けられてている．この分期の判定は諸説があり一定しないが，腫瘍発生の間隔が6カ月[4)5)]という説と1年[6)7)]という説があり，これより短い時期を同時性，長い時期を異時性としている．いずれにしろ本例は1～2～3癌間は異時性，3～4～5癌間は同時性ということになる．

発生率は諸家の報告により多少の差を認める．すなわち全単発癌患者中，重複癌の占める割合は大森[8]2.67%，小川[9]3.64%，広松[10]3.0%となっている．一方三重複癌の発生率をみると，大森0.06%，小川0.16%，広松0.1%という報告がなされている．いづれも年々増える傾向にある，と述べている．これは早期発見という診断の進歩と同時に，癌以外の病気を含めた治療の進歩が関与していると思われる．三重癌については小川らは昭和52年までに237例の報告を収集している．四重複癌以上は，報告例はわずかで，われわれの収集し得たものは，四重複癌11例，五重複癌はわずか5例で本症例は6例目となる（**表2**）．

性差は従来より男性に多いとする報告が多いが，女性の方が多いとする報告もある．

年齢は諸家の報告とも男性の方が高く，重複癌では男性66～68歳，女性61～63歳となつている．また三重複癌の平均年齢は，全重複癌と比べて，男性では有意に高く女性では有意差を認めなかった，とする報告もある．

表2　五重核癌本邦報告例

報告者	患者 年齢	患者 性	癌発生部位及び病理
山　下[11]	63	♂	1）右肩胛部〔悪性顆粒性筋芽細胞腫〕 2）S状結腸〔乳頭腺管腺癌〕 3）右腎臓〔明細胞癌〕 4）盲　腸〔腺管腺癌〕 5）右　肺〔低分化扁平上皮癌〕
川　上[12]	65	♂	1）胃　〔小腺房状腺癌〕 2）胆　管〔単純腺癌〕 3）肝　〔肝細胞癌〕 4）食　道〔角化扁平上皮癌〕 5）右副腎〔副腎腫又は明細胞癌〕
坂　本[13]	72	♂	1）上行結腸〔腺　癌〕 2）回　腸〔腺　癌〕 3）S状結腸〔腺　癌〕 4）胃　〔腺　癌〕 5）右大腿〔横紋筋肉腫〕
徳　永[14]	73	♀	1）横行結腸〔不　詳〕 2）盲　腸〔不　詳〕 3）胆　嚢〔不　詳〕 4）膀　胱〔不　詳〕 5）胃　〔不　詳〕
土　屋[15]	78	♂	1）口　腔〔中分化扁平上皮癌〕 2）胃　〔中分化腺癌〕 3）食　道〔中分化扁平上皮癌腺癌〕 4）喉頭蓋〔中分化扁平上皮癌〕 5）右　肺〔高分化扁平上皮癌〕
新　藤	68	♀	1）子　宮〔高分化乳頭状腺癌〕 2）直　腸〔粘液産生性腺癌〕 3）S状結腸〔分化型管状腺癌〕 4）胃　〔低分化型腺癌〕 5）仙骨後皮膚〔角化型扁平上皮癌〕

発生部位は胃，結腸，肺が多く，胃に関しては，三重複癌以上の16～57%に関与している．また甲状腺や前立腺，耳鼻科領域癌が全悪性腫瘍中に占める頻度の3～4倍の高率で重複癌中に発生を認めている．

切除率および予後は三重複癌以上ですべて切除しえた症例は，われわれの収集しえた範囲で19例しかなく，したがって予後も非常に悪い．本例は5癌のうち4癌は切除しえており，その再発所見も認めず，この意味からも非常にまれなケースといえよう．

結　語

われわれは第1癌発生より15年以上経過した，五重

複癌の1例を経験し若干の文献的考察を加えて報告した.

本症例の要旨は第16回日本消化器外科学会総会にて発表した. 御校閲を賜わりました東邦大学医学部第1外科亀谷寿彦教授に深謝する.

文　献

1) Warren S, Gates O: Multiple primary malignant tumors; survey of literature and statistically study. Am J Cancer 16: 1358—1414, 1932
2) 木村和郎, 上田房子, 森野　平：原発性三重癌の剖検例. 癌の臨　16：846—850, 1970
3) 藤田博正, 清水公一, 沢野芳郎ほか：原発性三重複癌の手術例. 日臨外医会誌　38：124—136, 1977
4) Moertel CG, Dockerty MG: Multiple primary malignant neoplasms. Cancer 14：221—248, 1961.
5) Freied BM: Primary multiple cancer. Arch Surg 77：730—741, 1958
6) 北畠　隆, 金子昌生, 木戸長一郎ほか：重複悪性腫瘍の発生頻度に関して. 癌の臨　6：337—345, 1960
7) 井上　淳, 竹田力三, 宮野陽介ほか：大腸多発癌症例の臨床的検討. 外科　40：865—870, 1978
8) 大森高明, 大嶋正人, 谷掛龍人ほか：三重複悪性腫瘍の病理解剖例における統計学的検討と1剖検例. 癌の臨　24：339—347, 1978
9) 小川隆文, 竹田繁美：重複癌の統計的検討. 衛検 29：1465—1470, 1980
10) 広松雄治, 久原真理子, 市川洋一郎ほか：原発性三重複癌. 臨研　57：3638—3643, 1980
11) 山下忠義, 高階正博, 伊藤　悟ほか：異時性異所性五重複癌の1例. 癌の臨　17：769—773, 1971
12) 川上　仁, 安井成美：五重複癌の一剖検例. 千葉医会誌　49：121—125, 1973
13) 坂本穆彦, 坂元吾偉, 菅野晴夫ほか：異所性五重複悪性腫瘍の一例. 日癌会32回総会記, 49, 1973
14) 徳永　昭, 八木和郎, 笹島耕二ほか：癌多発家系における異時性五重複癌の1治験例. 日消病会誌 78：1536, 1981
15) Tsuchiya S, Fujiwara M, Takubo K et al: An autopsy case of 5 primary malignant tumors. 日癌会40回総会記, 397, 1981