日消外会誌　17（1）：127～131，1984年

卒後教育セミナー4

術中精査と胆管ドレナージ

佐賀医科大学外科
久　次　　武　晴

OPERATIVE DIAGNOSTIC TECHNIGUES AND DRAINGE OF THE COMMON BILE DUCT

Takeharu HISATSUGU
Department of Surgery, Saga Medical School

索引用語：術中胆管造影，ネラトン管によるドレナージ

はじめに

胆道系の手術を行うためには術前に胆道系の情報を詳細に把握しておく必要がある．しかも開腹後に直視下で胆道系と隣接臓器との位置関係および胆道内の情報を的確にして遺残結石や胆道損傷などの過誤をおかしてはならない．このために術中精査が重要である．胆管切開の適応が決まり截石（切石）が完了すれば必ず胆管ドレーンを設置する，故に胆管切開の適応が胆管ドレナージの適応と考えてよい．

I. 術中精査

1）術中胆管造影

造影剤注入部位：ふつう胆嚢管を一部切開しその部からビニール管を挿入して造影剤を注入する．また総胆管を翼状針で直接穿刺して行うこともある．いづれもビニール管には生理食塩水を充満しておき空気の泡が胆道内に注入されぬように注意する．気泡が結石と見誤られるからである．また経肝的に肝内胆管を穿刺して造影を行うこともある．

体位：上体10度の低位で左側やや低位にして造影剤の半量を注入後体位を水平にして残量を注入して撮影する法とはじめに上体10度の低位および左側やや低位のまま造影剤の全量を注入後撮影する法がある．どちらの法を採用してもよい．

造影剤：60％ウログラフィンを蒸溜水で稀釈して40～30％として用いる．ふつう胆管拡張のない時は15 mlで充分であるが拡張度に応じて適宜増量する．拡張がつよい時は濃度を減じて30％とする．

撮影装置：ポータブルX線機HITACHI Sirius 80（X線管UG-4LF-03T）で充分である．連続撮影機としてはSIEMENS-ELEMA-AB（島津製作所Model RF-30）を用いて連続撮影する．本機は撮影時間，間隔，枚数がセットできるようになつている．

撮影枚数：ふつう一枚で充分に読影に耐えるよい撮影が出来ることが多いが必要に広じて造影剤の注入を追加してさらに1～2枚撮影することがある．

読影：肝内胆管，左右肝管，総肝管，胆嚢管，総胆管，十二指腸乳頭部，膵管に至るまでの拡張，壁の異常，結石の大きさ，数，形，造影剤の濃淡を読む．胆嚢管，副肝管など胆管系の走行異常に注意する[1]．図1はその分類でいづれもわれわれが実際に経験した症例にもとづくものである．

胆嚢が右副肝管に附着する位置によっては胆嚢摘出時に誤って右副肝管さらには総肝管，総胆管を結紮・切離する危険性があるので注意を要する．また胆嚢管が長くて総胆管と平行して走るもの（図1でB型，C型）のものは，総胆管を切開したつもりで胆嚢管切開となり壁からいたづらに出血させたり総胆管截石に難渋し，ひいては胆管ドレナージの操作が困難になることがある．また長い胆嚢管に多数の小結石が存在するときにはそれが遺残し総胆管切開・総胆管截石完了後に落下して遺残総胆管結石を起こすことがあり注意を要する．

2）術中エコーグラム

ALOKA ECHO CAMERA（SSD-256）を用いて開腹後の胆道系に直接に探触子をあててのエコーグラムを術前のそれと比較する．術中エコーグラムは総肝管，

---

*第3回卒後教育セミナー・胆管結石の治療

＜1983年10月18日受理＞別刷請求先：久次　武晴
〒840-01　佐賀市鍋島町大字鍋島三本杉　佐賀医科大学外科

図1　(i) 右副肝管の走向異常の分類

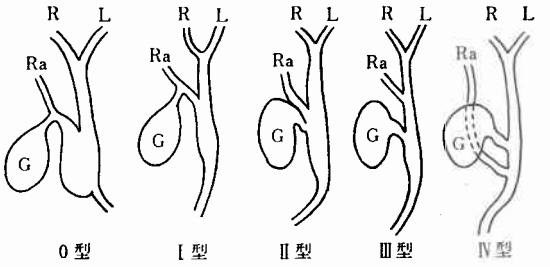

図1　(ii) 胆嚢管の走向異常の分類

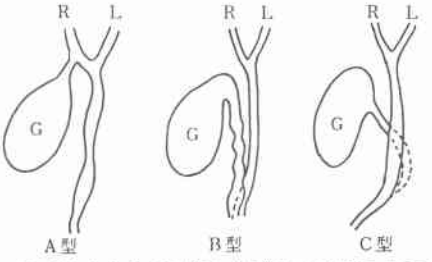

いづれもわれわれが実際に経験した症例を分類した[1].

G：胆嚢，R：右肝管，L：左肝管，Ra：右副肝管

総胆管などの肝外胆道系よりもむしろ肝内胆道系の病変に対してより威力を発揮することが多い.

3）胆道鏡

胆道ファイバースコープ(オリンパスCHF, Type 4B, 外径5mm)を用いて胆道壁の病変(炎症，出血，腫瘍，粘膜剝離など)，結石の種類，大きさ，形，存在部位を確認し，結石の把持，鉗子による破壊，除去（截石）を行うことがある．術中胆道造影所見に胆道鏡所見を加味して診断が確定することがある.

4）胆石匙

弯曲が用手可能な大，中，小，細小（外径5mm）の胆石匙を胆道系に挿入，探索して結石の存在をさぐり，かつ截石する．決して粗暴に挿入探索してはならない．総胆管下部の結石の場合は右手で匙を挿入し左手で総胆管下部を持上げ結石を上方に移動させるような操作を同時に行うと截石可能な場合がある．総肝管，左右肝管も探索するのはもちろんのことである．次に総胆管切開口から内面を観察して胆嚢管開口部を求める．その開口部よりペアン氏鉗子の先端または細小胆石匙を必ず挿入して胆嚢管内にとり残した結石がないかどうかを探る．往々にして総胆管遺残結石の原因が胆嚢管内のとり残しの結石が落下して起ることがあり得るからで著者がとくに注意している点である．胆嚢管残部が極く小さくてもこの操作を行うことが大切である.

5）胆石ブージー

総胆管切開の後，その切開口より静かに無理なくCharrière（シャリエール）の金属尿道ブージーを挿入してみる．ふつう9号は十二指腸乳頭部を容易に通過してブージーの先端が十二指腸壁下に透見できる．透見できぬときは乳頭部通過不能と判定しその原因と治療法を考える．ブージーサイズの号数を3で割ると，その外径がmm数で算出できる．総胆管の下端を探索するためには予めKocherの十二指腸授動術をやっておくもよい．また総肝管さらに上方に左右肝管内までも探索し結石の有無をみる.

6）胆道洗滌

総胆管切開口より総胆管内径の1/3以下の外径のネラトン管の先端を切落して挿入する．100mlの注射器に37℃の生理食塩水を満たし，左右肝管および総胆管末端方向にそれぞれ勢いよく注入し注入終了後直前にネラトン管を抜去すると食塩水があふれ出ると同時に胆泥，小結石，結石破片もあふれ出て除去できる．この操作を繰返し洗滌液が混濁のないようになるまで続ける．総胆管切開口内面から胆嚢管開口部を求めて胆嚢管遺残部があればそこにもネラトン管を挿入洗滌する.

II. 胆管ドレナージ

肝内結石症を除きいわゆる肝外胆管の結石すなわち胆管結石症では総胆管切開をすれば必ず総胆管ドレーンを設置することになる．故に総胆管ドレナージの適応はすなわち総胆管切開術の適応と同じである.

1）総胆管切開術・総胆管ドレナージの適応[2]は次の通りである.

① 総胆管が拡張肥厚し径が1cm以上の時

② 総胆管内に結石を証明する時

③ 胆嚢内に多数の小結石があり総胆管内に逸脱したと思われる時

④ 萎縮胆嚢または胆嚢奇型の場合

⑤ 胆嚢管に胆泥や胆砂を認める時

⑥ 胆嚢管の拡張，短縮または総胆管に直角に開口する時

⑦ 黄疸のある時，または頻発する黄疸の既往のある時

⑧ 胆石発作を繰返す時

⑨ 肝硬変，肝膿瘍を認める時

⑩ 慢性膵炎が認められる時

図2　ネラトン管先端の切落しと側孔の作り方

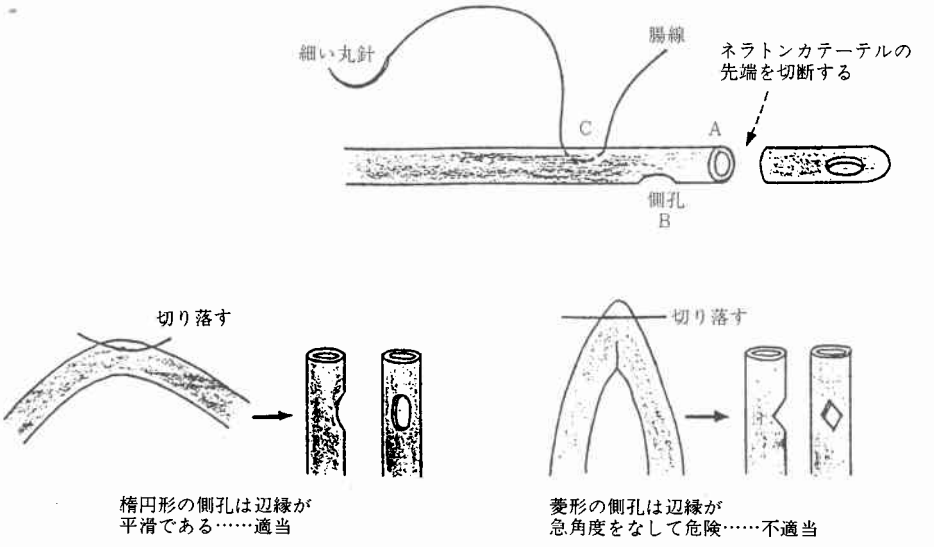

⑪ 胆道に蛔虫が迷入した時

⑫ 胆管炎を伴う時

⑬ 術中胆管撮影で肝内胆管に異常所見のある時

2）ネラトン管使用の理由

次にわれわれが1941年以来胆管ドレーンとしてネラトン管を使用する理由は,① 挿入固定の操作が極めて簡単．固定時に総胆管の粘膜面を寄合わせながらキャットガットで固定するがこの層合わせが容易である．② 総胆管内径の1/3以下の外径のものを入れるがネラトン管外径の大きさはその種類が豊富.③ ネラトン管の側孔を総胆管径に応じて適当な部に随時作製できる.④ その抜去が極めて容易であり抜去時には全く抵抗がなく患者にと疼痛を与えない．T字管は抜去時に総胆管自体にかなりの抵抗を与える（これは胆管造影を行いネラトン管またはT字管を抜去する過程をシーメンス，アンギオスコープ，ビデオで撮影して証明された）．⑤ 挿入期間中のみるべき副作用はほとんどない.⑥ ネラトン管は中央部より縦割りとして二股に割を入れて左右肝管に副木（スプリント）として挿入できる応用性がある.⑦ 遺残結石を除去するためには直接溶解剤を注入しまた截石用バスケットカテーテルを挿入する．このため総胆管の上方または下方に向けて結石の存在する方向にドレーンの向きを変更するが，ガイドワイヤーを使用したりネラトン管の先端を曲げる操作を工夫することで難しいことではない．また初回手術時に遺残結石を予測できる時にはできるだけ太目のネラトン管を挿入しておけばあとで截石用バスケットカテーテルを挿入するのに容易である．もし遺残結石がビリルビン系石ならネラトン管より直接溶解剤を注入するのに都合がよい．しかし遺残結石がコレステロール系石が予測される時にはネラトン管の様式（タイプ）のリフトン管を挿入して術後リフコール（リモネン製剤）を注入できるようにしたらよい[3]．

図3　総胆管ドレーンの設置．先づプレインキャットガットでネラトン管を総胆管に固定し腸線の残部（約60cm）で連続縫合を行う．

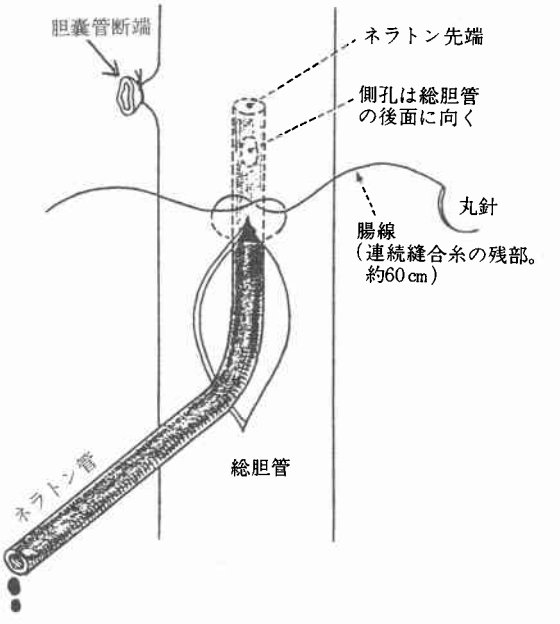

図4　総胆管ドレーン設置完了後の状態（総胆管拡張例と非拡張例）巻タバコドレーンはウインスロー孔に挿入されている．

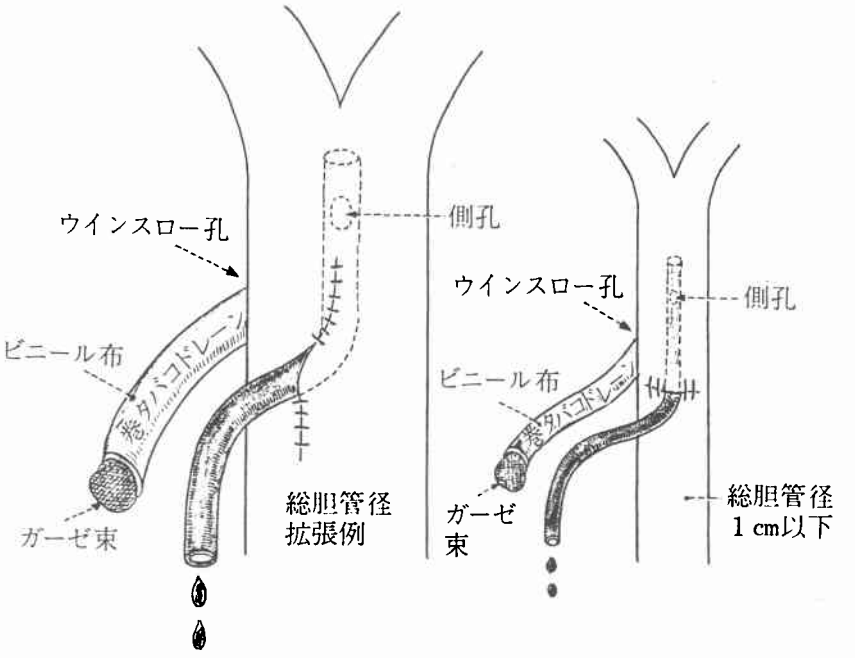

⑧ 低廉であり大低の外科施設に常備されている．以上のごときものである．

3）設置の実際（図2，3，4）

ネラトン管の先端を切落して受口を作りふつう先端より1cm 以内に側孔を作りそれが総胆管の下面を向くようにプレインキャットガットで総胆管に固定しその連続縫合糸の残部で総胆管の粘膜面と粘膜面が合うように縫合する．図2でAC間の距離をとりすぎるとネラトン管の先端Aが総肝管の上部または左右肝管のいずれに進入する可能性がある．その場合は左右肝管からの胆汁の受口に便利になるようにネラトン管の先端に近い所に側孔を2つ作ればよい．もし極めて大きな内径の総胆管（例えば1.5cm）に挿入するネラトン管のACを1cmとすると固定後体位の変動などでAの先端が一回転して総胆管の下方を向くことがあり得る．この点を充分考慮してAC間隔を決めればよいことになる．もし総胆管の壁が慢性炎症で非常に厚くなっている時とか高齢者で栄養の悪い症例，低蛋白血症の場合などはプレインキャットガットでは弱いので危険でありクローミックキャットガットを使用すべきである．

4）設置後の胆管造影

ネラトン管より40～30%ウログラフィンをゆっくり注入して胆管造影を行う．造影のやり方や読影法は総胆管切開前の直接造影の時と同様である．遺残結石の存在をみるのに役立つ．

5）ウインスロー孔ドレナージの意義

胆嚢摘出術のみでもまた総胆管切開・総胆管ドレナージでもさらにウインスロー孔に巻タバコドレーンかアメゴムドレーンを必ず挿入しそのまわりに大網膜を固定して手術を完了する．この理由は肝床部からの胆汁の漏れまたは胆嚢管断端や総胆管切開・総胆管ドレナージの部よりの胆汁の漏れが皆無であると保証できないからである．術後胆汁の漏れがかなり予測される時にはウインスロー孔のみならず右横隔膜下にもアメゴムドレーンを1本挿入しておくと極めて安全である．

6）ネラトン管挿入期間中の合併症

① 胆汁のよこ洩れ

連続縫合糸としてはプレインキャットガット000を使用するが胆汁漏れの危険がある時はクローミックキャットガット000を使用する．縫合の間隔を密にしておくべきである．胆汁の漏出が少量なら巻タバコドレーンが安全弁となるが，多量の時はアメゴムドレーンの方がドレナージ効果がよく，アメゴムドレーンの内腔に電気持続ドレーン管を設置して持続吸引が可能

である．

② ネラトン管の自然抜去または過挿入状態

固定糸のキャットガットが早期に溶解してネラトン管が自然抜去することがあり，また逆に過挿入されて左右肝管のいずれかに入りこむことがある．体外皮膚面へのネラトン管の固定は絹糸5号で2回巻きにして2個所で行いさらにばんそう膏でしっかり固定する．とくにネラトン管に接続するビニール管径が太くて重量が重い時には自然に抜去せぬように固定をしっかりしておく必要がある．ネラトン管過挿入となった時には，胆汁流出量が少くなるので一つの目標になる．レントゲン透視下で胆管造影を行い適当に抜去して再固定する．ただしプレインキャットガットが溶解するのは2週後である事を念頭におくべきである．ネラトン先端が胆管内壁を圧迫して胆道出血を起こしたことは2,000例をこえる胆石症手術例中未だ経験がない．ただし厚さ3mmをこえるような胆管壁を切開すると壁内の血管叢が発達しておりネラトン管ドレーン固定後壁から出血することがある．このような場合にはクローミックキャットガットで止血の意味もあり強くしめあげつつネラトン管の固定を終るようにしたらよい．

7）術後胆道造影

術後合併症がない時には術後5日～7日目に胆道造影を行う．体厚の中心を0点として水柱マノメーターで胆道内圧を測定したあと胆道内に40～30%ウログラフィンを胆道内圧＋50mm水柱圧で注入して造影する．造影後の胆道内圧を測定する．読影法は術中造影時と同様で遺残結石の有無，ウログラフィンの十二指腸への流去状態を読影する．もし胆管内径一杯にネラトン管が挿入されていると注入造影剤の流去部がなく胆道内圧が上昇しあとで細胆管炎を惹起することがあるので注意を要する．造影後は24時間は胆管ドレーンを開放して胆汁を流出せしめ異常なければウィンスロー孔ドレーンのみを抜去する．

8）ネラトン管の抜去

ネラトン管の径が総胆管径の1/3以下の時は管の時間止めを術後8～10日目より3時間/日，6時間/日，12時間/日，24時間，48時間行いその間に肝機能を検し正常なら術後2週目以後に抜去する（ただしクローミックキャットガット固定の場合はこの抜去日はのびて4週目以後となる）．肝機能障害がある場合にはネラトン管を開放のままとして経過をみる．ネラトン管径が総胆管径一杯に存在する時は時間止めを行わない．抜去時に全く抵抗がなく患者も全く疼痛がないことは前述のごとくである．抜去後の胆汁漏出はほとんど無いかあっても2～3日で止るのが通例である．

まとめ

胆管すなわち肝外胆管の術中精査は胆管の損傷や術後遺残結石を防止するために極めて大切である．胆管結石で総胆管切開を行えば必ず総胆管ドレナージを行うべきである．そのドレーンとしてネラトン管を使用する根拠を示した．またその挿入法，抜去法を具体的に述べ挿入中の注意点にも言及した．

文献

1）久次武晴，山本裕士，五十君裕玄ほか：胆石症に伴う胆管の走向異常と奇型例の検討．臨成人病 4：581—586，1974
2）三宅 博：胆石症．東京，金原出版，1970
3）久次武晴，五十君裕玄：胆石溶解剤の臨床—外科の立場から—．最新医 30：978—985，1975