日消外会誌　17（1）：132～135，1984年

卒後教育セミナー5

経十二指腸括約筋形成術

弘前大学第2外科
小　野　慶　一

TRANSDUODENAL SPHINCTEROPLASTY

Keiichi ONO
Department of Surgery Hirosaki University School of Medicine

索引用語：経十二指腸括約筋形成術，胆道ドレナージ，キーホール状吻合口

胆管末端部が十二指腸壁を貫通する部分（いわゆる乳頭部）には，これを輪状にとりまくOddi括約筋が存在しNDSを構成し，胆汁ならびに膵液の十二指腸排泄を調節している．著者らの観察によれば，Oddi筋は弛緩により胆汁および膵液の流出を，収縮によりその中断阻止をそれぞれ行っており，しかも胆嚢運動とも密接に協調している．また総胆管結石症，とくにビリルビン石灰石においてはその形成の場は主に胆管であり，その発生要因として胆汁のうっ滞と胆道感染があげられており，これらはNDSの器質的ないし機能的異常に基づく結果であり，したがって，乳頭部に対する手術はOddi筋に対する侵襲であることを認識しなければならない．

さて，総胆管結石および胆道ドレナージを目的としたOddi筋に対する手術はMcBurney（1981）による乳頭切開術[1]にはじまり，現在行われている経十二指腸的あるいは内視鏡的乳頭切開術等があるが，これらはNDSの括約筋機能を十分考慮したものとはいいがたい．つまりこれらの術式は括約筋の不完全開放による機能不全あるいは術後瘢痕狭窄などにより，かえって閉塞を助長する危険性をはらんでいるからである．効果的胆道ドレナージを得るためには充分なNDSの除去，すなわちOddi筋の機能廃絶が必要となり，これが著者の経十二指腸括約筋形成術の意図するところである．

ところで，わが国においては現在本術式は乳頭形成術または乳頭括約筋形成術と呼称されているが，本術式は前述のごとく乳頭括約筋sphincter papillaeのみならずsphincter medius, sphincter superiorの完全開放を目ざすものであり，Archibald以来Jones（1952）ら[2]にいたる創始者たちの意図を尊重し括約筋形成術と正しく呼称されることが望ましい．

手術適応

胆管結石症をはじめとして胆道・膵の良性疾患で乳頭部における胆汁や膵液のうっ滞が存在または予想される条件下では一応手術適応となる．この際胆嚢摘出が必要である．NDS廃絶下では胆嚢は単なる憩室と化し感染巣となるからである．著者は前述した成因および病態生理を考慮し，原則的にビリルビン石灰石による胆管結石症のdistal drainageとしての本法の意義を重視している．

なお本術式の絶対禁忌として，① 上部胆道の狭窄性変化，② 慢性膵炎による下部胆道の広範な狭窄があげ

図1　十二指腸授動．ツッペル鉗子とメッシェンバウム剪刀を用い，十二指腸下行脚，膵頭部を下大静脈が完全に露出するまで授動する．

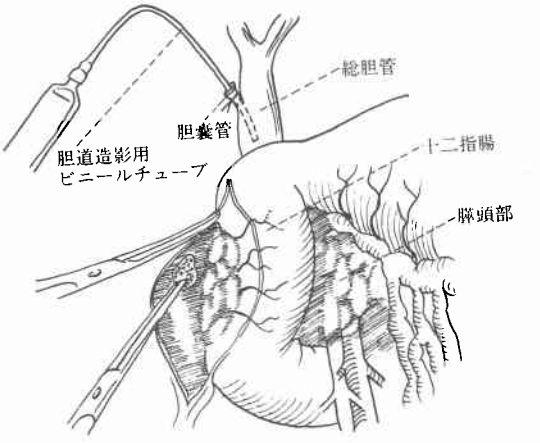

* 第3回卒後教育セミナー・胆管結石の治療

＜1983年10月18日受理＞別刷請求先：小野　慶一
〒036　弘前市在府町5　弘前大学医学部第2外科

図2　乳頭開口部の探索．留置した胆道造影用チューブより生食水を注入する．これが噴出する部が乳頭開口部である．

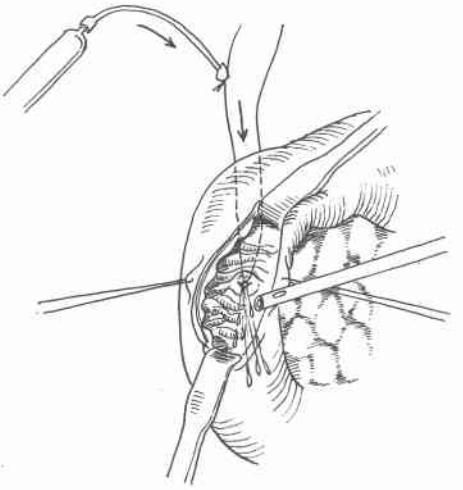

図3　胆道上流の探索．乳頭手術用鉗子を開閉させながら愛護的に胆道上流の方向を探索する．

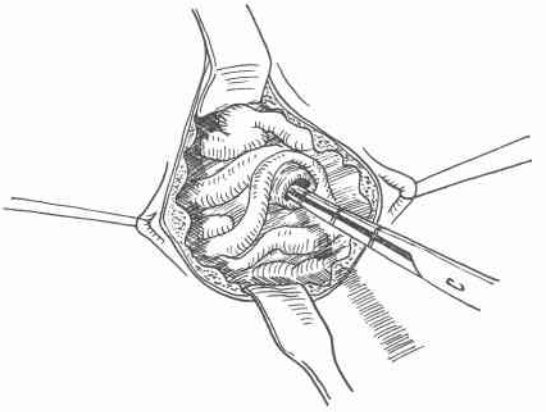

図4　乳頭前壁の把持．乳頭開口輪の外側1/4を中心として乳頭前壁に乳頭手術用鉗子を対称的にかけこれを把持する．

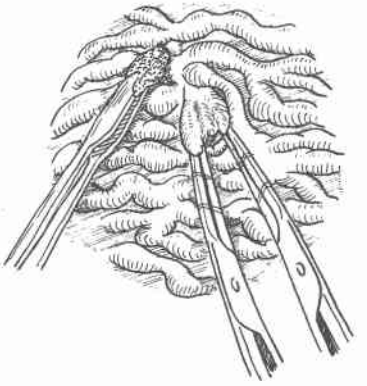

図5　乳頭前壁の切離

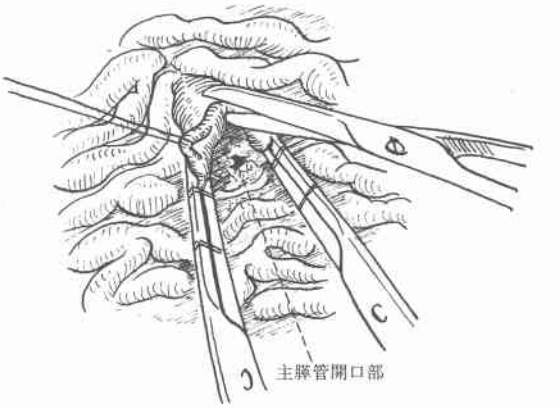

図6　乳頭前壁切離縁の縫合．内側方より縫合を行う．主膵管開口部にはチューブを挿入し，膵液を手術野外に誘導しておく．

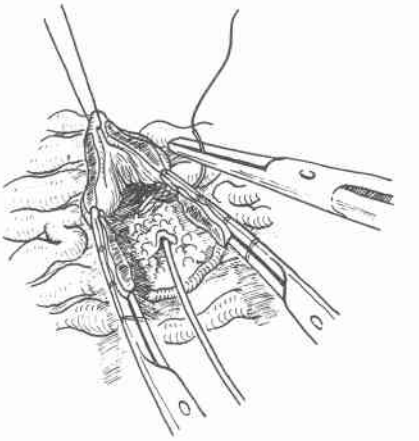

図7　1本の鉗子について3本の割で糸をかけ，さらにZwischennahtを2針かけ，結節縫合を行う．

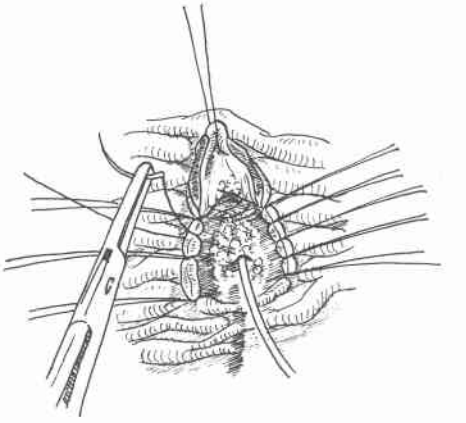

図8　切除操作の続行．初回縫合終了後，切除縫合操作を同様につづける．

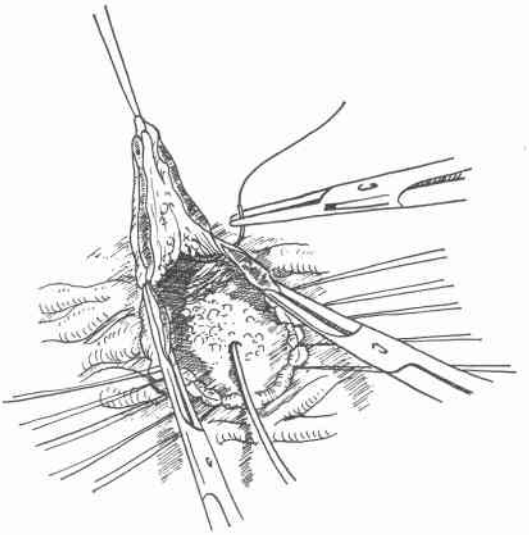

図10　最終吻合口よりの結石の摘出．多少とりのこしても十分開放された吻合口から自然に落下する．

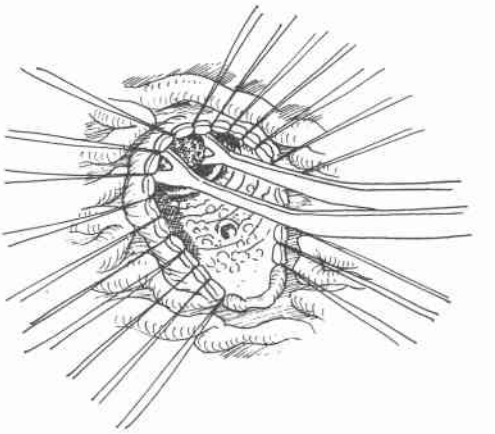

られよう．①の場合，NDSの除去後，十二指腸内容の上部胆道への上行と狭窄上部でのうっ滞による重篤な感染をもたらし，②においてはNDSの充分な除去は不可能で，むしろproximal drainageとして上部胆道のバイパス手術が考慮されるべきものと考えられるからである．

いずれにしてもkeyhole状の吻合口の完成[3]を目標としてNDSの完全除去を実現すれば，術後困難症はまずありえないものと考えられる．さらに著者の手術直接死亡率は133例中1例（0.75%）と低く，安全な手術法と考えることができよう．

手術手技

皮切は胆道手術に準じ，右肋骨弓縁切開を標準術式として用いている．以下図によって説明する（図1—10）．

以上の操作をすべて完了したら，最後に吻合口のすべての結節縫合の絹糸を切り，異物，出血のないことを確認し，十二指腸切開口の縫合閉鎖を行う．

まず，粘膜層を結節縫合で互いに接着し，ついで漿膜筋層縫合を行い2層に縫合閉鎖する．閉鎖の方向は最初の切開どおり縦軸方向とする．こうすると十二指腸狭窄も招来せず，十二指腸蠕動の面からも合理的で

図9　最終吻合口の形状，最終吻合口は馬蹄形あるいはkeyhole状となり，その内腔直径は総胆管のそれと同一サイズとなる．
　不完全形成．1～2cm程度の切除ではNDSを残すこととなり，不完全形成に終わる．

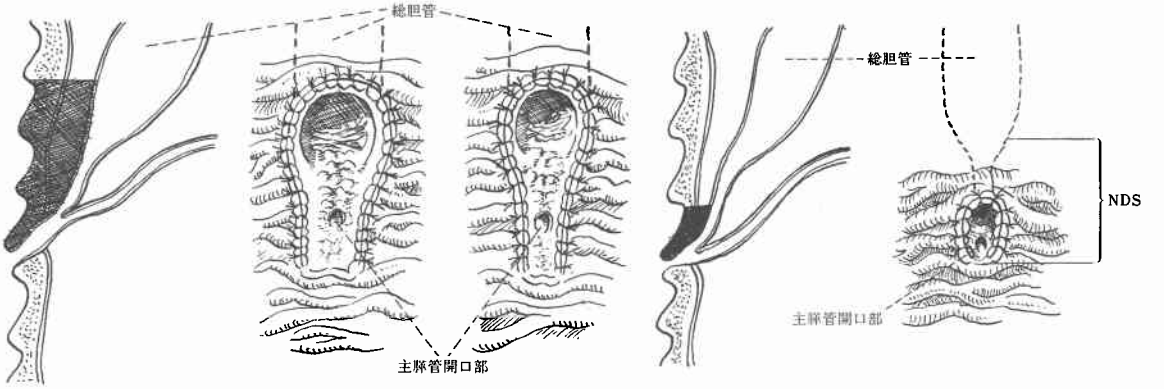

ある．従来行われた縦切開一横縫合では十二指腸の変形をきたすうえ，非合理的である．

やむをえず胆管切開を行った場合以外は原則としてTチューブは用いない．Tチューブを通して胆汁，十二指腸液の体外喪失が起こるからである．なお，不測のリークに備えてWinslow孔へドレーンを設置する．

術後療法

一般胆道手術となんら変わるところはない．ただ十二指腸下行脚の浮腫により一時的に狭窄症状の出現することもあり，経口摂取は通常より1～2日遅らせたほうがよい．なお膵臓への機械的刺激も少なくないためTrasylol, FOYなどを数日間投与することも必要である．

おわりに

以上述べたように本術式は胆道ドレナージ特にdistal drainageを意図するもので安全かつ合理的術式である．このためにはNDSの完全開放すなわちOddi筋の完全切除が必要であることを銘記し，さらに本術式の効果と限界を十分考えあわせて，これを日常臨床に役立たせることが肝要である．

文　献

1) McBurney CL: Section of the intestine for the removal of a gallstone. New York J Med 53: 520, 1891
2) Jones SA, Smith LL: Transduodenal sphincteroplasty for recurrent pancreatitis—A preliminary report. Ann Surg 136: 937—947, 1952
3) 小野慶一：Oddi筋の外科．現代外科学大系（年間追補76—C），中山書店，東京，1976，p227—286