日消外会誌　17（1）：136～139，1984年

卒後教育セミナー6

内視鏡的乳頭括約筋切開術

杏林大学第1外科
相　馬　　智

ENDOSCOPIC SPHINCTEROPAPILLOTOMY

Satoru SOHMA
1st Dept. Surg. Kyorin Uniu. School of Medecine

索引用語：内視鏡的乳頭括約筋切開術，遺残結石，胆管ドレナージ

I. 緒　　言

内視鏡的乳頭括約筋切開術 endoscopic sphincteropapillotomy（EST）は，内視鏡下に乳頭を切開して遺残結石を取り出す方法であり，1973年臨床応用[1]がはじめて可能となった．以来，世界の各施設で積極的に行われ，すでに20,000例を越す症例が報告され，西独では手術的方法にとってかわろうとする勢いである．最初は遺残結石のみを対象に考えられた本法も，良性胆道末端狭窄や乳頭，腫瘍の palliation にまで行われるようになった．

II. 方法ならびに対象

1. 方法

十二指腸ファイバースコープを乳頭部付近まで挿入し，大乳頭を正面視してナイフを挿入する．選択的に胆道へカニューレーションされたか否かを，ナイフを通じて造影剤を注入し，それを確認する．ナイフは push 型を用いても pull 型を用いてもよいが，最近では，両者兼用型を使用することが多い．

ナイフの刃の方向を10°～11°の方向にむけ，高周波電源装置に接続して切開する．電源の強さはあらかじめ石鹸などを用いて火花放電のおこるダイアル目盛を知っておくとよい．

切開口は切開の長さよりも最終のサイズが重要である．一般的には，内視鏡的に確実な目安となりうる papillary-roof を全長切開すれば，安全にしかも確実な stoma が得られる．

結石の摘出は，X線下にバスケットカテーテルで結石を把持し摘出するか，バルンカテーテルを結石の上部まで挿入し，バルーンをふくらまして結石を排泄せしめる．

結石の回収は糞便中より洗滌回収する．以上がきわめて簡単な本法のガイドラインである．

表1　内視鏡的乳頭振的筋切開術症例

群	適　応	症例数
I	遺残結石	130
II	EST 後胞振	37
III	急性胞送ドレナージ EST 後胞振	19
IV	high-risk （胞嚢放置群）	63
V	良性乳頭狭窄	14
VI	ERBD	1
計		264例

2. 対象ならびに適応

現在まで本法を施行したのは264例であり，適応例に表1のごとく分類した．

第1群は遺残結石群で130例，いずれも胆摘の既往がある．第II群は胆道末端の narrow distal segment の理由で胆摘前に本法を施行したもので，現在では適応としていない．第III群は，胆管炎のドレナージの目的で本法施行，症状の緩解をまって胆摘を行った群である．第IV群は，high-risk の症例で，胆嚢を結局は体内に遺残したままの症例である．内胆嚢内結石は26例に見られた．第V群は，良性乳頭狭窄例で，現在ではかなり慎重に適応をえらんでいる．第VI群は内瘻化を行った例である．

III. 結　　果

1. 排石率ならびに不成功例の検討

＊第3回卒後教育セミナー・胆管結石の治療
＜1983年10月18日受理＞
別刷請求先：相馬　　智
〒181　三鷹市新川6－20－2　杏林大学医学部第1外科

排石率は**表2**に示すごとく242例中227例93.8%であった．これは内外の成績と対比して平均的な値である．筆者らの不成功例15例の理由を**表3**に示した．いずれも本法の初期の段階で適応を拡大したための失敗例である．最近では失敗例は皆無である．失敗理由の肝内結石，胆管狭窄，嚢胞合併は現在では適応外と考えている．上部胆管に狭窄を合併する例では，逆行性感染のため死に至るものさえある．現在では禁忌と考えている．

巨大結石とは30mmをこえるものをいうが，最近では，電気水圧砕石法や，レーザーによる切石が行われ適応が拡大されつつある．

2．合併症

表2　結石排泄率

群	症例数
I	116/126
II	34/ 36
III	16/ 18
IV	61/ 62
計	227/242(93.8%)

表3　不成功例

肝内結石	7例
上流狭窄	1例
嚢腫合併	1例
巨大結石	3例
切開不足による結石あるいは胆泥一部残存	3例
例	15例

表4　自験例の合併症

出血	早期	3例
	後期（下血）	3例
出血＋再狭窄		1例（再切開）
下血＋胆管炎		1例
穿孔		4例（手術2例）
胆嚢炎		5例（手術3例，死亡2例）
胆管炎		4例
膵炎		1例（手術1例）
再狭窄		1例（再切開）
計		23例
合併症発生率		9.0%
死亡率		0.8%

合併症は術中あるいは術後早期にみられる出血，膵炎，胆管炎，穿孔などと，術後ある程度の期間をへて発生する，後遺症ともいうべき再狭窄とに分けて考えてみた．**表4**は自験例の合併症を示すが，23例9.0%であり決して低いものではない．術中に合併症が発生すると緊急手術の必要度が高くなり，また死亡率も高くなる．死亡は3例0.8%である．

術中出血は4例にみられたが，いずれも輸血，輸液程度の保存療法で改善しており，緊急開腹例はない．後出血とは術後2～3日目の結石排泄時に伴う下血で4例にみられた．うち1例はショックで輸血を必要とした．残り3例は著明な貧血で気付いたものである．

胆管炎は，いずれも術後2～3日の弛張熱をみたもので，切開後の浮腫による一過性の狭窄とも考えられ，化学療法などの保存療法で改善をみた．

再狭窄は2例にみているが，よく検討してみると，いずれも切開時に正面視に難渋した例で，切開に時間がかかり浮腫の著明にみられた例である．結局は十分な切開口がえられず瘢痕収縮をきたしたものである．

穿孔の4例は切開口のいわゆる後腹膜へのleakによるextravasationが3例である．そのほかの1例は十二指腸ファイバースコーピーの操作により総胆管の膵臓への入口で機械的にピンホールの穿孔を作ったものである．手術は前者1例，後者1例に行われ，切開排膿により好転した．

胆嚢炎は5例にみられている．いずれも高齢のhigh-risk群で胆摘をしなかったもので，しかも胆嚢内結石を保存していたものである．自験例の胆嚢内結石を合併し，本法施行後，胆嚢を放置したのは26例で，5例に術後急性胆嚢炎を併発，2例は手術で救命しえたが，1例は術後死亡，2例は手術の時期を失したためDIC，胆嚢膿瘍で死亡している．胆嚢炎発症と本法施行との間隔については一定の傾向はないと思われる．胆嚢炎例はいずれも大きい単発結石例で，ハルトマン窩に嵌頓炎症を起こしたものである．小結石の多発するものでは，術後結石の数が減少したり，消失したものがみられたが一定の傾向はみられなかった．

IV．考　察

内視鏡的に乳頭を切開して排石を行うことに対しては，外科医が疑義をとなえた．理由として，手術時に大乳頭が発見しにくいこと，静脈性，時には動脈性の出血に悩まされることが多いからである．内視鏡的に十二指腸に空気を入れれば乳頭は勃起して，発見は極めて容易であり，正しい方向に切開を行えば出血はな

いといってよい．

外科的biliary drairageに関しても，乳頭切開sphincterotomyで十分とする説から，乳頭括約筋形成術が必要だとする説まであって一定しない．いずれにせよ内視鏡的に出来ることは，tomyであって，plastyではない．内視鏡的に外科的処置と同等のことが可能であれば，本法の臨床的価値は増すことになる．

結果的に外科的なstomaと同等の大きさのstomeが得られればよいことである．小野[2]によれば，**図1**のごとく外科的に括約筋を開放すれば，キーホールのstomaが得られるとのべた．いずれにせよ切開の長さは個体により差があり，長さよりも最終サイズが重要である．すなわち胆道末端径とstomaの径を一致させることである．内視鏡的には小野の述べた様な矢状面の解剖は分らない．目安となるのは，大乳頭の口側隆起，すなわち縦ひだ，papillary-roofにすぎない．このpapillary roofを目標に切開は可能である．**図2**にその矢状面のシェーマを示す．a．は切開範囲を，bは切開後を示す．papillasy-roofを完全開放すれば，胆道末端と同径のstomaがえられることになる．しかし，切開と合併症は表裏の関係にある．**図3**のごとく切りすぎれば後腹膜へleakを起こすし，bのごとく膵臓から出血することになる．最近の井内[1]の研究によれば，papillary-roofの上限から膵実質組織までは，2.6 mm±1.6の安全域があるという．とすればpapillary-roofの開放を目標にすれば，その切開長の如何にかかわらず，安全に十分なstomaがえられることになる，

図1　括約筋の切除範囲．右は乳頭形成後のキーホール状のstomaを示す（小野による）

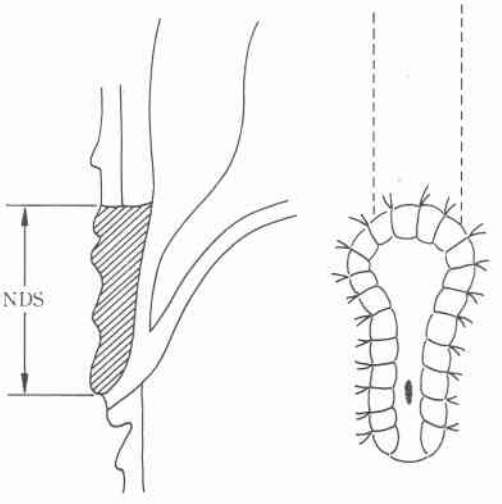

図2　切開範囲の断面図

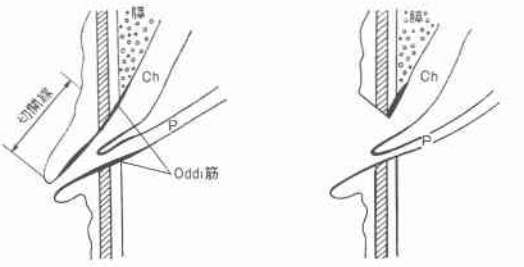

a．断面からみた切開線　　b．papillary--roof 開放後の断面

図3　切りすぎによる合併症断面図

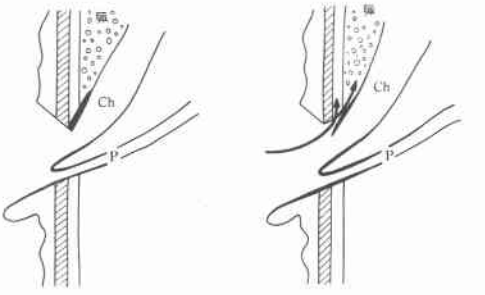

papillary-roof 開放後の断面．　切開創よりの後腹膜への extravasation.

実際に内視鏡的切開のみで外科的処置と遜色のないキーホール型のstomaを得ることは容易である．

合併症の面から本法の臨床的な価値を考えてみる．自験例の合併症は**表4**に示したが内外の合併症を対比する意味で，本邦と西独のそれを対比して**表5**に示す．合併症の種類としては，出血，膵炎，胆管炎，穿孔が重なものである．発生率は本邦7.3%，西独7.55%とほぼ同率であり死亡率はそれぞれ0.4%，1.12%と治療法

表5　日本および外国における合併症

	日本の集計 (1979.4)		外国の集計 (1982)	
	症例数	死亡例	症例数	死亡例
出血	28		171	24
膵炎	11		105	24
胆管炎	15	2	83	19
穿孔	1		67	23
胆嚢炎	0		10	0
再狭窄	2		0	0
その他	5	1	97	6
計	62	3	533	96
発生率	62/848(7.3%)		533/8,58 (7.55%)	
死亡率	3/848(0.4%)		96/8,585(1.12%)	

の成績をしてはまずまずといえよう．

ただ合併症の考え方は著者により差があり，必ずしも内容や数字については同一視して考えるわけにはいかないようである．例えば筆者は再狭窄を合併症としてあつかい，256例中2例0.78%であり，西独では合併症として含まず長期のfollow-upの結果として3.14%と報告している．いずれにせよ西独において本法がもてはやされ外科的療法を凌駕しつつある理由は，本法の死亡率が1.12%であり，Böhmig[3]が集計した外科的乳頭切開術の死亡率4.2%と比較してきわめて低いことである．

以上のことをふまえると本法の適応は以下のごとく考えられよう．

1）遺残結石
2）high-riskの胆道結石
3）重症感染に対する緊急ドレナージ
4）乳頭狭窄による胆汁うっ滞

禁忌については，出血傾向や急性膵炎は勿論であるが，長いnarrow distal segmentをもつ症例や，胆管に狭窄を伴う肝内結石あるいは総胆管結石があげられる．

いずれにせよ，適応を選んでおこなえばきわめて有効な，しかも患者例にとり大きなメリットのある方法である．

文　献

1）相馬　智，小野美貴子，内山周也：内視鏡的乳頭括約筋切開術（EST）—その長期予後と最近の展開—．肝・胆・膵　6：251—257，1983
2）小野慶一，嶋野松朗，内英太郎ほか：経十二指腸括約筋形成術の基礎ならびに臨床的検討．日消外会誌　7：560—571，1974
3）Böhing HJ, Frisch A, Kux M et al: Indikation und Ergebnisse der transdecodeualen Sphincterotomie. Langenbecks Arch Klin Chir 323: 173—188, 1969