日消外会誌　17（3）：507～516，1984年

会長講演

運動機能からみた胃の手術

奈良県立医科大学第1外科
白　鳥　常　男

OPERATIVE METHODS OF THE STOMACH FROM THE VIEWPOINT OF THE MOTOR FUNCTION

Tsuneo SHIRATORI
1st Department of Surgery, Nara Medical University

まず胃の正常な場合の運動において部位により運動の性質に違いがあること，迷走神経切離を加えた時には胃運動の減弱とアトニーを来すこと，また横切離を加えた時には横切離下部に蠕動運動の亢進が起こり，その亢進の起こる度合は横切離する部位によって異なることなどを解明した．この正常，迷切，横切離の三つの場合の観点から，近側胃切除術の問題点を指摘し，分節的胃切除術における幽門洞枝温存と幽門筋切離術との比較を行い，幽門保存胃切除術，幽門保存胃亜全摘兼有茎空腸移植術を開発し，さらに選近迷切はどの程度生理的かなどの成績を述べた．

索引用語：幽門痙攣，幽門保存胃切除術，幽門保存胃亜全摘術兼有茎空腸移植術，胃筋電図，胃内容排出曲線

I. はじめに

胃の筋電図の研究に始まり，胃の手術の研究までに発展した，約30年間にわたる研究成果の中から，会長講演ということで，主なる成績を描出してまとめてみた．すなわち，胃筋電図を中心とした胃の運動機能の追求により正常胃とそれに迷切を加えたとき，および胃壁に横切離を加えたときの胃の運動を解明し，これをもとにして，これまでに行われてきた胃手術の術後胃運動における問題点を指摘し，その対策や新しい手術術式の開発などを試みた成績について述べる．

II. 胃の筋電図の研究を始めた経緯

昭和27年11月に武藤完雄教授より横紋筋筋電図の研究テーマを頂いて，腹壁防禦反射，痙攣などの研究を始めた．その後，消化器外科ということで，消化管の平滑筋筋電図の研究に方向を換えた．その当時，平滑筋筋電図の研究は暗中模索の時代で臨床の私どもにとっては胃腸筋電図の導出は不可能であった．そこで最も導出しやすいと考えられた尿管の筋電図の導出に取組んだ．当時京大生理学の講師をしておられた故丹生治夫教授の御指導などにより，イヌの尿管筋電図の導出ができるようになった．そしてヒトの尿管筋電図の導出を世界で始めて行いイヌとヒトの筋電図に大差のないことを明らかにした[1]．

ついで，尿管を腎盂と膀胱間の真中で横切離すると，図1のごとく腎盂側では正蠕動放電がみられ，膀胱側では逆蠕動放電のみられることを見出した[2]．この所見が胃においても見られるだろうということで，後の胃筋電図の研究に重要な役目を果たすことになる．

図1　尿管中央部切離時の尿管筋電図
腎盂側の電極1，2においては正蠕動放電が膀胱側の電極3，4においては逆蠕動放電がみられる．

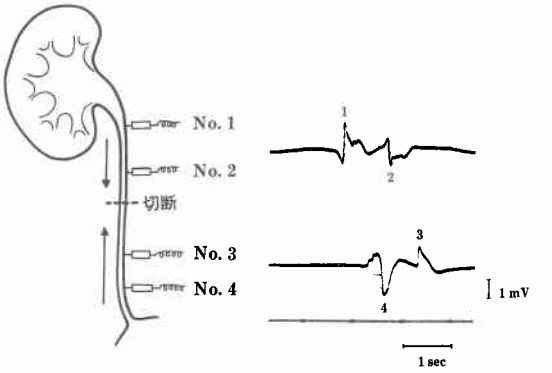

※第22回日消外会総会
＜1983年11月9日受理＞別刷請求先：白鳥　常男
〒634　橿原市四条町840　奈良県立医科大学第1外科

やがて昭和33年頃よりイヌの胃・腸筋電図の導出が可能となった．この間，当時助教授であった本多憲児教授より，温情深い御指導と激励を頂きましたことが有難く感銘深く思い出される．

III. 胃運動分析の3つの観点

昭和36年より槇哲夫先生の御指導の下に胃筋電図の研究に専心することになり，以下述べるようなことが解明された．

1. 正常胃の機能

筋電図でみると蠕動放電が胃体上部より始発し，幽門輪部に向って伝播するにしたがい次第に振幅と伝播速度が増大する[3]．すなわち，図2のごとく部位により運動の強さと収縮する時期が異なることにより，胃の貯溜，撹拌，排出の役割が合理的に営まれているのがわかる．

2. 迷走神経切離

従来から，迷走神経を切離すると，胃はアトーニックになり，胃の運動が減弱し，幽門痙攣が起こると考えられ，これが定説となってきた．しかし私どもの研究からは，迷切そのものだけでは幽門痙攣が起こらないとの考えになった．

すなわち，イヌ胃について迷切すると，急性実験では図3のごとく放電間隔の短縮すなわち蠕動運動の数の若干の増加がみられるが，伝播速度は遅延し，弱い蠕動運動が見られるようになり，決して蠕動運動の亢進や逆蠕動はみられない[4]．またこの時の幽門輪部の内圧からも幽門痙攣を思わす内圧の上昇はみられない．これらのことから迷切により幽門痙攣は起こらないものと考えられる．

Dragstedt 教授にお会いし，迷切すると幽門痙攣が起こるといったのは先生ということになっているようですが，といって迷切と幽門痙攣のことについてお尋ねした．Dragstedt 教授は最近，アメリカで迷切後には幽門痙攣がこないという胃内視鏡の観察による報告が出た．迷切後に幽門痙攣が起こるといったのは，生理学の old researcher である．私はそれに相等するような所見が臨床でも見られるといったまでのことで，幽門痙攣が起こるといったのは私ではないと，御自分が書かれた論文をみせてくれた．私は論文の読み方の不足に恐縮した次第である．

ついで私は，迷切により直接的に幽門痙攣は起こらないが，迷切後に胃内容の高度な貯溜をきたすと幽門痙攣が起こるようですと申しましたところ，それは興味のある大事なことで，データーを見せてくれといわ

図2　イヌ胃・十二指腸における活動電位の部位的差異

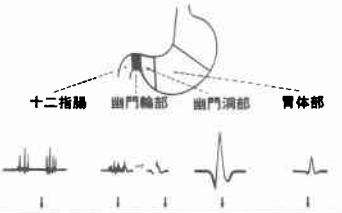

振巾 mV	3以下	3以下	4以下	4~10	4以下
持続時間 sec	0.05以下	0.05~0.1	0.6~1.2	1~2.5	0.5~0.9
伝播速度 mm/sec				4.5~11.5	2~6

図3　迷走神経切離時の幽門収縮圧と胃筋電図

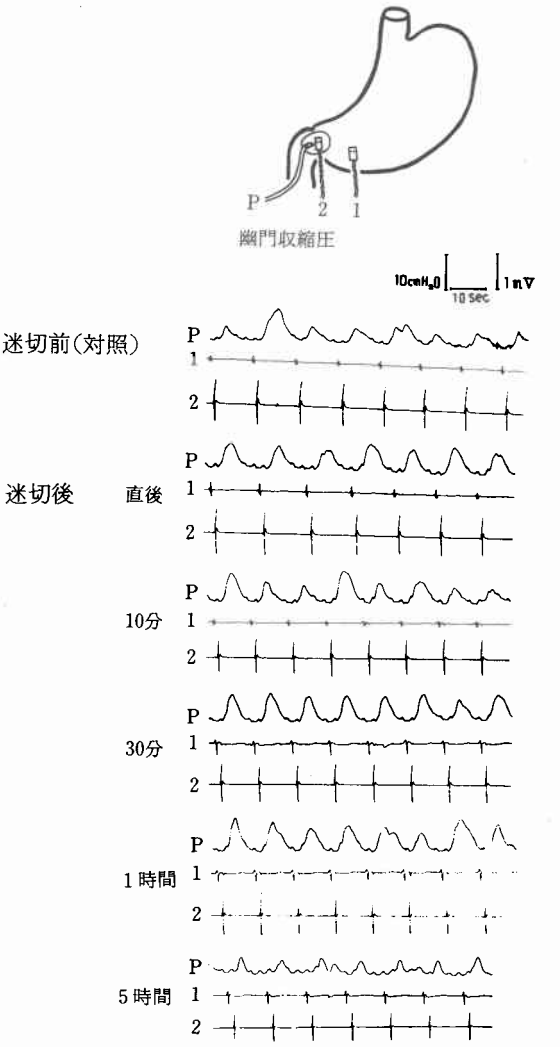

図4　体部と幽門洞部との境で，横切・端々吻合した場合のイヌ胃筋電図
吻合上部には正蠕動放電が，吻合下部には逆蠕動放電がみられる．

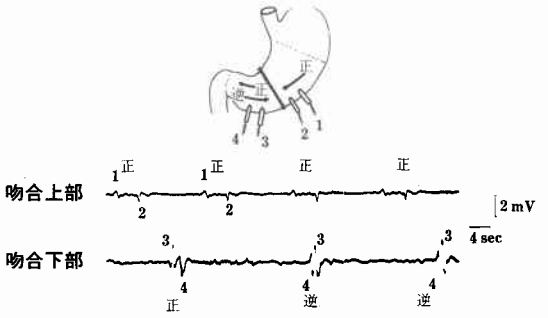

れた．

そのデーターを御覧にいれます．イヌの迷切した胃に微温水を注入し，800cc以上の注入になると蠕動運動が亢進し逆蠕動運動がみられるようになる[5]．逆蠕動のみられる幽門部の運動機能の亢進は幽門痙攣様の運動で排出障害につながると解釈される．

これを契機としてDragstedt教授よりいろいろと御指導を頂いた．先生から頂いた最後のクリスマスカードの写真を掲げ，尊敬と哀悼の意を表した．

以上要するに，迷切により，胃はアトーニックになり，運動機能の減弱をきたすが幽門痙攣は起こらない．しかし迷切後に胃内容の高度な停留が加わってくると幽門痙攣は起こるという結論になります．ここで，迷切による幽門痙攣の発生機序がおわかり頂けたと思う．

3．胃の横切離

胃を横切離すると，尿管の横切離の時と同様に横切離下部には図4のように逆蠕動が出現し，蠕動運動の亢進や幽門輪部の内圧の上昇がみられる[6)7)]．この異常運動が胃の排出障害に関係するものと考えられる．

つぎに大切なことはこの所見は胃を横切離する高さにより異なることである．噴門側から幽門側に向って横切離の高さを変えていくと逆蠕動の出現と幽門輪部の内圧は部位により変化してくる．噴門側から順次横切を幽門側に向って移していったときの幽門輪部の内圧をみると，図5のごとく部位により変化がみられる[8]．すなわち近側1/3および幽門輪から1.5cmの所では正常に比べ内圧の変化はほとんどみられない．しかし，胃の1/2附近より幽門輪から1.5cmまでの間での横切離では幽門輪部の内圧が正常より高くなり，排出

図5　横切の高さと幽門輪部収縮圧

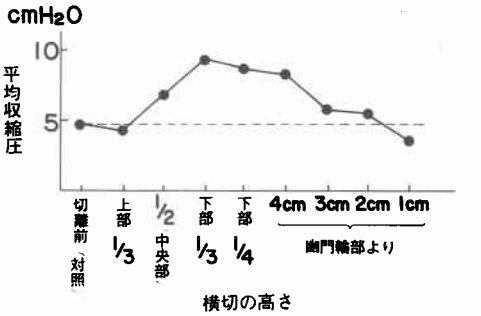

障害の発生が考えられる．このことは近側胃切除術，分節的胃切除術などの胃切除術に当り配慮しなければならない重要なことである．

IV．胃排出機能

1．新しい観察法

私どもはテクネシウムを用いたシンチグラムとコンピューターの併用により胃内容の排出状態を観察してきた[9]．今回は最近工夫した新しい観察法を紹介する．

これは背臥位で行っており，図6の輪郭Aは，胃全体を関心領域とした場合で，従来から行われてきた方法である．これに胃底腺領域である近側胃Bと，幽門洞部の遠側胃Cに分割した関心領域を新たに追加設定した．

健康人における排出曲線を図7に示すと，関心領域Aの曲線は胃全体，Bの曲線は近側胃部，Cの曲線は幽門洞部における排出曲線を表わしている．計測開始当初すなわち食事直後は，Aの曲線はほぼ横ばいですが，その期間，Bの曲線は減少，Cの曲線は増加を描いている．この時は，胃から十二指腸への排出はあま

図6　関心領域の設定

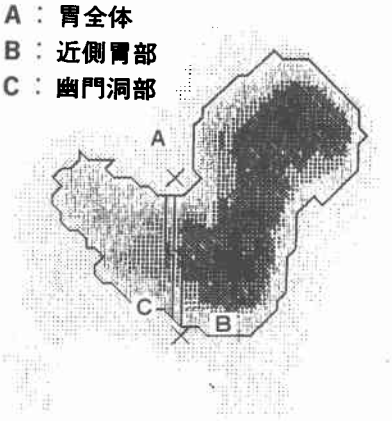

図7　ABC 3領域の排出曲線（健康人）

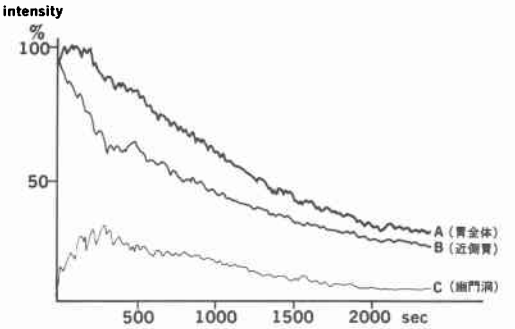

り行われていないが，胃内で，胃内容が近側胃部から幽門洞部へ流入し，Cの増加曲線のピークは幽門洞部に内容が満たされたことを示しているものと思われる．この後に胃からの本格的な排出が開始されることがA, B, Cの曲線がほぼ平行になることから推測できると思われる．

このように，3つの排出曲線を得ることにより，初めて，胃内容の排出動態が分析できるものと考えられる．

2．正常胃

健康成人にみられる各胃型ごとの排出曲線[10]を図8に示した．

A, Bでは各胃型毎の違いは明らかでないが，Cの幽門洞部の排出曲線では，胃型により明らかな差を認める．これは背臥位における観察であるので，胃底部ないし胃体部に胃内容が一時貯溜し幽門洞部に内容が充満されるまでに必要な時間の長短によって起こったものと考えられる．

いずれにしても，幽門洞部の排出曲線で増加―減少曲線を描く場合には，増加曲線がピークに達したとき直ちに減少に転じ，plateauを作らないことが正常な幽門部の排出パターンの特徴と思われ，重要な所見である．

3．選択的近位迷切術（SPV）

術後症例の分析の一つの例として，選択的近位迷切術（SPV）症例の排出曲線[11]を図9の中央に示した．中央のドレナージをしないSPVのみの症例のAの曲線で，計測早期に，胃から排出がほとんど行われていないことは左の健康人に比べて明瞭である．Cの排出曲線では左の健康人に比べプラトーを描いていることが目立つ．このプラトーは幽門洞部に胃内容が貯溜していて排出が円滑に行われていないことを示すものと思う．一方，このプラトーがみられているときのBの曲線はゆるやかに傾斜しているので，幽門洞部から少しずつ排出がおこっているものと考えられる．

以上のことから迷走神経幽門洞枝を温存したSPVでも，Cの排出曲線上のplateauから幽門洞部に胃内容がしばらくプールされることが考えられ，正常例と

図8　背臥位における排出曲線（健康人）

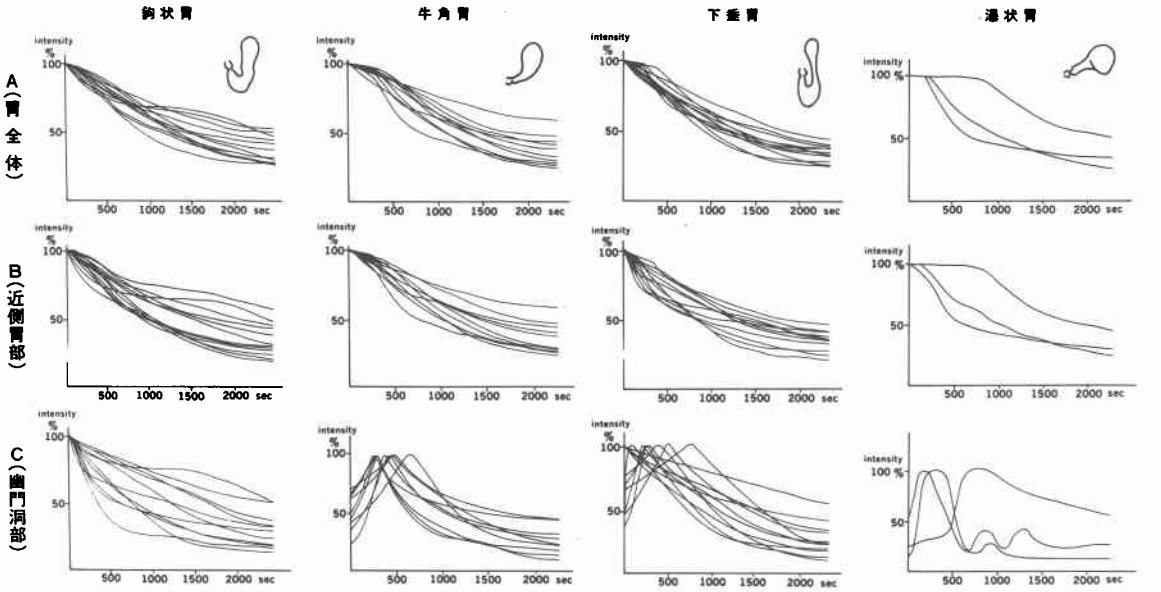

図9　選択的近位迷走神経切離術後の排出曲線（背臥位）

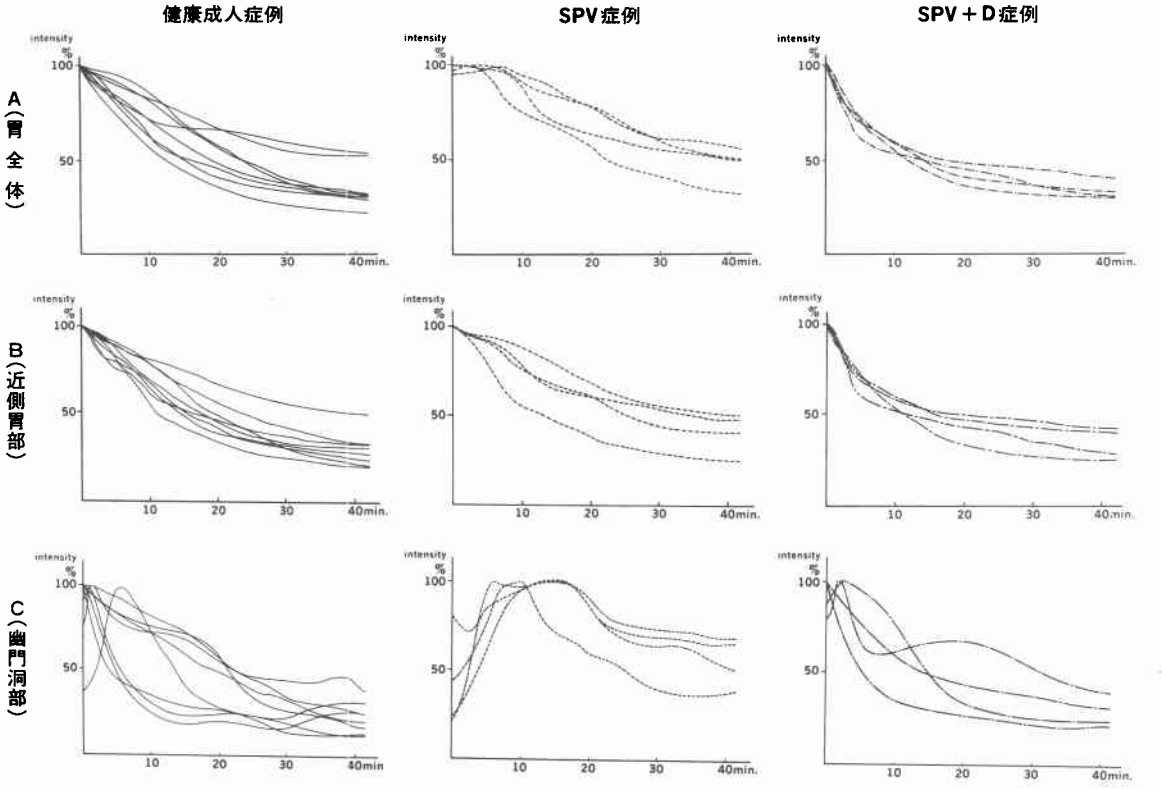

図10　各種迷切時の伝播速度（空腹時）

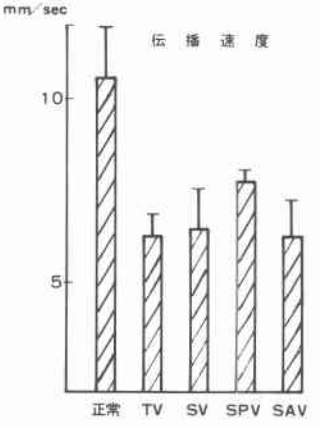

は明らかに排出パターンが違っていることがわかる．

これにドレナージを付加すると右側に示したように，幽門洞部Cの排出曲線からプラトーは消失する．しかし，ドレナージを付加すると左側の正常胃に比べ排出が明らかに促進される．

V．SPVと胃運動

SPVは生理的な手術といわれているが，果してどの程度生理的であるかについて追求した．

イヌ胃について，筋電図を観察する[12]と伝播速度は図10のごとく全迷切と選迷切に比べSPVでは早いが，正常胃に比べ遅くなっている．また幽門洞枝のみを切離した場合（SAV）でも伝播速度の遅延が全迷切，選迷切並みにみられる．

つぎに，食餌刺激を加えた時の伝播速度をみたが，SPVでは正常に比べ明らかに遅延している．幽門洞枝を切離したSAVではさらに遅延がみられる．このように幽門洞枝の温存の意義は明らかであるが，正常に比べある程度劣っていることがわかる．

このことが胃内容の排出にどのように反映しているかをみると，幽門洞枝を温存されたSPVでも図9の排出曲線のごとく幽門洞部に胃内容がしばしの間プールされることが考えられ，正常例とは明らかに排出パターンが違っていることがわかる．これは伝播速度の遅延にも関係していると思われる．

このようなことがあるのでdrainageが必要となるのか，また，これが再発率に関係があるのかなどは今後追求すべき問題と思われる．

VI. 各種胃切除術と胃運動

1. 近側胃切除術

2/3以上の胃を切除した近側胃切除術で，幽門部のドレナージ手術を付加しない場合は排出障害と内容の逆流による食道の拡張がみられる．X線透視で見ますと逆蠕動が出現し，蠕動運動による排出はみられず，内容は食道に逆流し，蠕動運動のみられない胃の拡張期に胃内容が十二指腸へ排出される異常な排出状態が見られる．したがってこの排出障害の改善に対して幽門形成術が是非とも必要であることがわかる．

図5に示した胃横切離による内圧上昇の成績から，近側1/3以内の切除の場合には幽門に何らドレナージ手術を付加しなくても排出障害はこないことがわかる．また，1/3～1/2の胃切除ではpyloromyotomyで排出障害はこないようである．1/2～3/4の胃切除ではpyloroplastyが必要のようである．この場合には食道への逆流が起こるので，食道への逆流防止手術が必要となる．したがって1/2以上の胃切を伴った噴門側胃切除は良い手術ということはいえないようで，私どもは1/2以上の噴門側切除を行ったときには胃と食道との間に空腸の有茎移植を行った方がよいと考えている[13]．すなわち**図11**の左側は幽門部を大きく残した時でこのときはmyotomyを必要とする．右側はあとで述べる幽門保存胃切除術の理論を応用して行った手術でmyotomyは必要でない．この手術は胃全摘術に代わる手術としても有用である．

なおここでもう一つ大切なことは昔から近側胃切除術後の排出障害は迷切によって起こると考えられてきたが，私どもはこれは横切によるものであると考えている．**図12**は2/3近側胃切除を行った症例で，術後11年目に，pyloroplastyを付加する手術時に導出した幽門輪部の筋電図[14]で，1つの蠕動放電に後続してspike

図11　胃切除範囲が1/2以上の近側胃切除の再建術

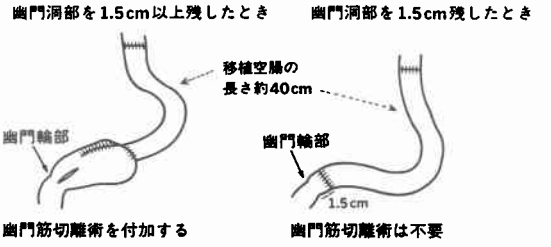

図12　近側胃切除術後の幽門輪部筋電図

（71歳男，噴門癌術後11年）

burstがみられ，蠕動亢進の強いことが推察される．肉眼的にも蠕動運動が明らかに認められており，迷切でなく，横切によるものという何よりの証拠と考えている．

2. 分節的胃切除術

Wangensteen[15]は壁細胞領域を1/2切除しpyloroplastyを付加する分節的胃切除術を行い，現在の分節的胃切除術の基本型を作った．この分節的胃切除術には二つの問題がある．一つは排出障害の発生原因は迷走神経が切離されることになるものか，それとも胃横切離によるものかということ，二つ目は排出障害の対策としては幽門洞枝温存で十分であるのか，それともpyloroplastyあるいはpyloromyotomyが必要であるか，の問題である．

排出障害の発生原因について，これまで欧米をはじめ我が国では迷切によるものとされ，それ以外の考え方は全く出ていない．

私どもは前述した横切実験から，胃の横切離により幽門部の蠕動亢進が起こることを明らかにし，また迷切では運動の減弱は起こるが少なくとも蠕動運動の亢進は起こらないことを明らかにした．これらのことから，排出障害の発生原因には横切離による幽門洞部の運動亢進が主役を果たしていることを考えた．

そこでイヌの急性実験[16]で幽門洞部の支配神経を温存しないで横切離した場合の逆蠕動放電の出現は83%，支配神経を温存して横切離した場合の逆蠕動の出現は61%で両者に有意な差違は見られなかった．このことから幽門洞枝を温存することでは，横切で生じる幽門洞部の蠕動亢進や逆蠕動の出現を抑制できないことを知った．これは急性実験なので一年生かしたイヌについて慢性実験[17]を試みた．

正常胃では蠕動放電が幽門輪部まで伝播する．しかし，幽門洞枝を温存せず横切した胃では胃体部でみられた蠕動放電は吻合部で消失し幽門洞部には伝播しない．幽門洞部には幽門洞部で発生した正逆蠕動放電が入り乱れて出現しているのがみられる．これに対し幽門洞枝を温存した胃でも，横切兼迷切胃と同じような所見がみられた．このときの逆蠕動放電の出現率をみ

ても幽門洞枝を温存せず横切した胃で7.9%,温存して横切した胃で13.9%で，両者間に有意差はみられなかった．以上のことから，慢性実験においても幽門洞枝の温存の有無により両群に差異のみられないことがわかった．

すなわち，分節的胃切除術にみられる排出障害の発生原因の主役は，胃を横切離することにより生ずる幽門洞部の運動機能の亢進であると考える．

次に排出障害の対策として現時点で何が最もよいかについて述べる．

対策としては，Wangensteenの行ったpyloroplasty, Ferguson[18]の行った幽門洞枝温存，私どもの行っているpyloromyotomyがある．私どもの経験ではpyloroplastyにより排出が早くなり重症なダンピング症状の発生した症例をみている．できれば避けたほうがよいと考えている．

Fergusonは排出障害の原因は迷切と考えており，幽門洞枝温存を行うことにより排出障害が来ないと発表している．一方，私どもは胃横切離を原因と考えpyloromyotomyを行うべきであると主張してきた．Ferguson教授のところを訪れ，このことで意見の交換を行ったが，最後にFerguson教授は同じことをやっていてなぜこのように意見が分かれるのか不思議だといった．その後私どももFergusonの幽門洞枝温存を行ってみたが，特に排出障害が来ないことを確かに経験している．しかし，幽門洞枝温存の手術においても図13のごとく蠕動収縮により排出せず，拡張期に排出する異常な胃内容の排出がみられる．このことから幽門洞枝を温存しても一種の排出障害が存在していると考えられる．これは幽門洞部の蠕動運動が亢進し，伝播速度が早くなり幽門洞部が一塊となり収縮するため，収縮時に内容が排出されないものと思われる．

次に排出機能をガストログラムによる排出曲線からみると図14のごとく左側から2番目のpyloroplastyを付加した症例ではA, B, C各領域の排出曲線は急峻で，早期の排出が非常に促進されている．右端のドレナージを付加せずに幽門洞枝を温存した症例では，Cの曲線でプラトーがみられ一種の排出障害が認められる．右から2番目のpyloromyotomyを付加した症例ではCでプラトーがみられず対照の正常例に近似した排出曲線を示した．

以上のことから私どもは分節的胃切除術においてはpyloromyotomyを付加することが安全であると考えており，pyloromyotomyを行った症例には図15のごとく幽門の括約作用が保たれており排出障害は認められない．

また図16のような胃の横切除術の場合には，上段は高位での横切除なのでpyloromyotomyの必要を認め

図13 分節＋幽門洞枝温存術後X線写真

幽門洞部収縮期

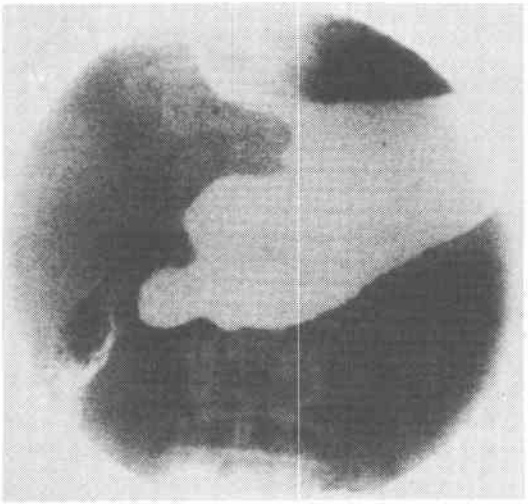

排出が見られない

幽門洞部拡張期

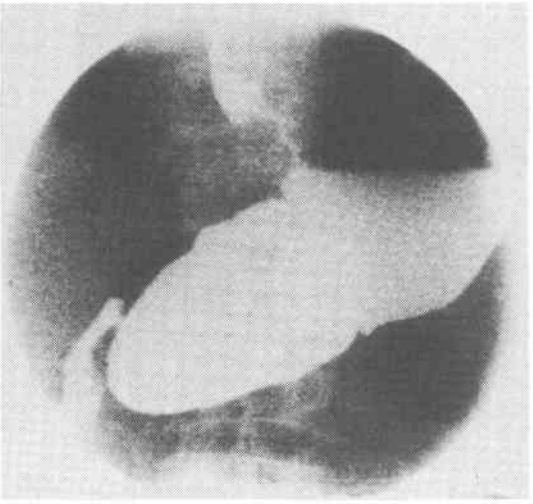

排出が見られる

図14　分節的胃切除術後の排出曲線（背臥位）

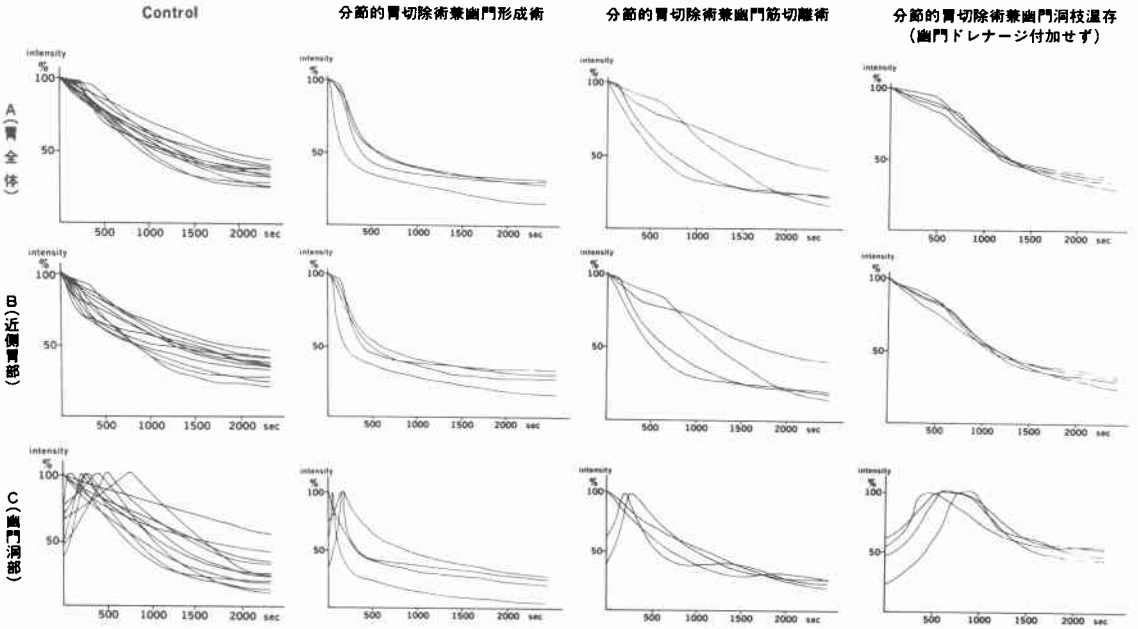

図15　分節的胃切除術＋pyloromyotomy 後のX線写真．幽門の括約作用の保たれているのが認められる．

図16　胃横切除と幽門ドレナージ

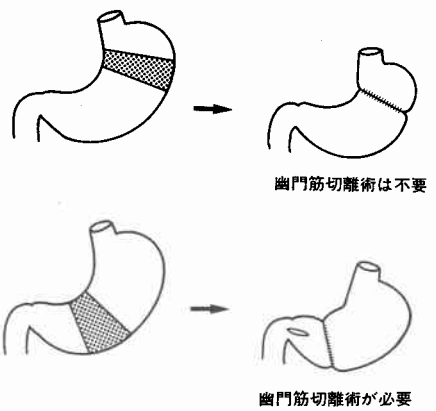

ないが，下段の低位の横切除には，pyloromyotomy が必要となる．

3．幽門保存胃切除術

幽門保存胃切除術[19]は，Maki の Operation と呼ばれ欧米で有名になっている手術である．この手術は上述した胃横切時の運動機能の理論，すなわち，幽門輪部より1.5cm 口側での横切離では，内圧は上昇しないという理論に基づき，開発された術式である，イヌの実験からも図17のごとく括約作用が温存されているこ

図17　切離幽門輪部の筋電図と収縮圧

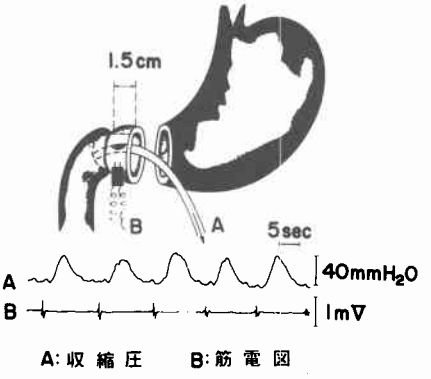

とが認められている．

手術術式は，図18-A, Bに示すごとく，幽門側切除線は，幽門輪より1.5cm口側で，噴門側切除線は，ビルロートⅠ法の場合と同様に行い，切除範囲は胃全体の約60%である．

術後の胃透視にて幽門輪部の括約作用がよく温存されていることが証明されている．胃内容排出検査にても，健康正常人に類似した排出曲線を示し，ビルロートⅠ法の術後にみられるような急速な排出は見られず，術後のダンピング症状は認めていない．ビルロートⅠ法と比較しても，より有用な術式と考えられる．

VII. まとめ

私どもが長年の間，胃筋電図を中心にして研究を進めてきた胃の運動機能の成績を述べ，得られた胃運動の知見に基いて従来から行われてきた手術に批判を加えるとともに改善手術の必要性や新しい手術の工夫について述べた．その要点は次のごとし，

1. 運動機能から胃の手術を考える場合には，つぎの4点を考慮にいれる必要がある．すなわち，正常胃の運動機能，迷切後の運動機能，胃横切離後の運動機能，術後排出機能である．

2. 迷切により幽門痙攣は起こらない．しかし迷切後に胃内容の停滞が起こると幽門痙攣は起こりえる．

3. 胃に横切離を加えると，横切離する部位により発生態度は異なるが横切離下部に蠕動運動の亢進が起こり幽門痙攣様の異常亢奮も見られる．

4. SPVは生理的な迷切といわれているが，蠕動運動の伝播速度の遅延が見られ，排出機能上からは他の迷切であるTV, SVよりは生理的といえるが，正常に比べた時，必ずしも生理的といえないようである．

5. 近側胃切除術で1/2以上の胃切除を行う手術は良い手術とはいえない．幽門保存胃亜全摘出術兼有茎空腸移植術など，改善の必要性が大いに存在する．

6. 分節的胃切除術には著者はpyloromyotomyの付加を主張し，幽門洞枝の温存や，pyloroplastyの付加には問題があることを指摘した．

7. 幽門保存胃切除術（Maki's operation）は胃の運動機能の解明の下に工夫された新しい手術である．Billroth Ⅰ法に代わる手術といえる．

図18　幽門保存胃切除術

A. 切除線

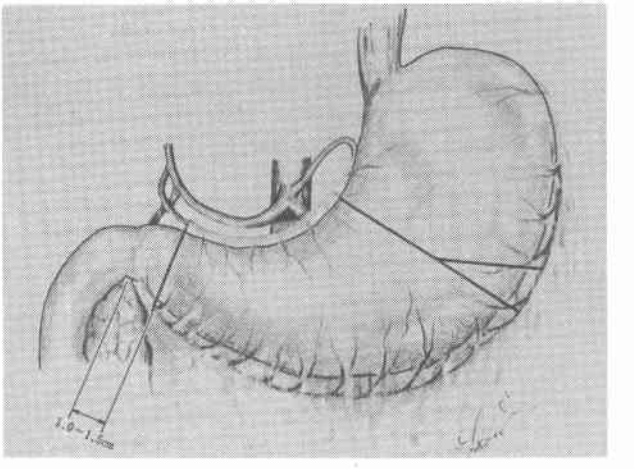

B. 完成図

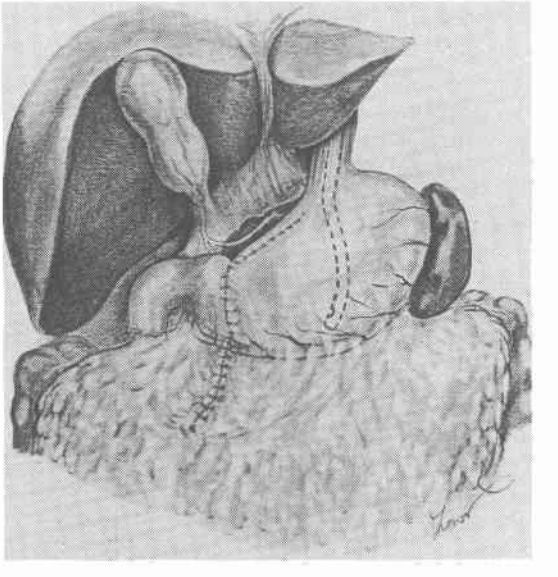

終りに臨み，恩師故武藤完雄先生，槇　哲夫先生，司会の労を取って頂きました，大井　実先生，講演の機会を与えて

下さいました会員の皆様および共同研究者である研究グループの諸先生方に深甚の感謝を捧げます.

文　献

1) Shiratori T, Katayose K, Suetake Y et al: Electromyographic studies on urinary tract. I. Fundamental studies on EMG of animal and human ureters. Tohoku J Exp Med 69: 175—184, 1959
2) 木下秀雄：犬尿管に於ける蠕動発生に関する筋電図学的研究. 第2報. 犬尿管筋電図に及ぼす尿管狭把及び切断の影響. 臨床皮膚泌尿器科　13：891—897, 1959
3) 白鳥常男, 高倉一夫, 高瀬四郎ほか：胃の筋電図学的研究. 東北医誌　60：885—891, 1959
4) 河野兵衛：筋電図学的立場からみた胃支配神経切断時の胃機能. 東北医誌　65：547—558, 1962
5) Nagaoka K: Electromyographic study on the mechanism of delayed gastric emptying after vagotomy in dogs. Tohoku J Exp Med 95: 1—13, 1968
6) 白鳥常男：消化管における筋電図. 筋電図から見た胃の運動機能について. 日消病会誌　60：990—992, 1963
7) Sugawara K: An electromyographic study on the motility of canine stomach after transection and end-to-end anastomosis. Tohoku J Exp Med 84: 113—124, 1964
8) 岡林敏彦：胃横切離の幽門運動機能におよぼす影響. 日平滑筋会誌　3：70—79, 1967
9) 白鳥常男, 岡林敏彦, 三崎三郎ほか：われわれの行なっている^{99m}Tcによる胃内容排出検査法の実際. 外科治療　36：393—399, 1977
10) 金泉年郁, 村田省吾, 森本洋一ほか：最近の胃内容排出検査法を用いた胃の形態と排出動態の検討. 日消外会誌　16：1073, 1983
11) 金泉年郁, 康　謙三, 村田省吾ほか：選択的近位迷走神経切離術後の胃内容排出動態の変化. 日平滑筋会誌　18：331—338, 1982
12) 三崎三郎：選択的近側胃迷走神経切離犬胃の筋電図学的研究. 日平滑筋会誌　14：43—53, 1978
13) 島野吉裕, 金岡敏彦, 岡林敏彦ほか：胃全摘術適応症例に対する幽門保存有茎空腸移植の試み. 手術　31：669—677, 1978
14) 白鳥常男：逆蠕動と幽門機能. 平滑筋筋電図の基礎と臨床. 東京, 金原出版, 1967, p183—185
15) Wangensteen OH: Segmental gastric resection for peptic ulcer—Method permiting restration of anatomic continuity. JAMA 149: 18—23, 1952
16) 槇　哲夫, 白鳥常男, 長岡　謙：胃支配神経と運動. 治療　49：1753—1761, 1967
17) 桑田博文：分節的胃切除術の幽門洞枝温存の意義についての実験的研究—胃横切・端々吻合術々後1年の空腹時筋電図—. 日消外会誌　16：943—952, 1983
18) Ferguson DJ, Billings H, Swensen D et al: Segmental gastrectomy with innervated antrum for duodenal ulcer. Surg 47: 548—556, 1960
19) 槇　哲夫, 白鳥常男, 菅原俠治：幽門保存胃切除術の手術手技. 手術　20：169—173, 1966