日消外会誌　17（3）：641～644，1984年

症　例

食道平滑筋腫上に認められた早期食道癌の1例

慶応義塾大学外科
藤崎　真人　安藤　暢敏　三吉　博
福田　健文　阿部　令彦

A CASE OF EARLY ESOPHAGIAL CANCER COMBINED WITH ESOPHAGIAL LEIOMYOMA

Masato FUJISAKI, Nobutoshi ANDO, Hiroshi MIYOSHI
Takefumi FUKUDA and Osahiko ABE
Department of Surgery, School of Medicine, Keio University

索引用語：早期食道癌，食道平滑筋腫

はじめに

食道平滑筋腫は食道の良性腫瘍の60～70％を占める．近年の内視鏡の進歩により食道平滑筋腫の報告例は増えてきたが，食道癌に併存した症例の報告は極めて少ない．

最近われわれは巨大平滑筋腫の経過観察中に早期食道癌の併存を認めた興味ある症例を経験したので，文献的考察を加え報告する．

I. 症　例

患者：61歳，男性．

主訴：（人間ドックにて食道異常陰影）

既往歴：特記すべきものなし．

家族歴：父…肺癌にて死亡．

現病歴：1977年人間ドッグのX線造影検査にて食道に異常陰影を指摘され，他院の内視鏡検査にて食道粘膜下腫瘍と診断された．以後経過観察を受けていたがとくに症状はなかった．1981年3月当科を受診し，食道X線造影，内視鏡検査を受け，生検にて扁平上皮癌と診断された．しかし，この後約1年間患者との連絡がつかず，癌は放置された．

1年後の1982年3月に患者は定期検診の目的にて外来を受診し，諸検査の後に手術目的にて入院した．この間に嚥下障害や体重減少などはみられなかった．

入院時現症：体格中等度，栄養良好，貧血・黄疸はなく，胸腹部に異常はみられなかった．

食道X線所見：初診時のX線造影では，胸部上部～中部食道左前壁を中心として約9.5cmの巨大な腫瘤陰影が認められた．腫瘤の境界はやや不明瞭であるが表面は平滑で，粘膜下腫瘍と診断された（図1左）．1年後のX線造影も同様の所見であった（図1右）．

食道内視鏡所見：初診時の写真では門歯列より25

図1　食道X線造影
左：初診時のX線写真．胸部中部～上部食道に長径9.5cmの陰影欠損を認める．
右：約1年後のX線写真．初診時とほぼ同様の所見である．

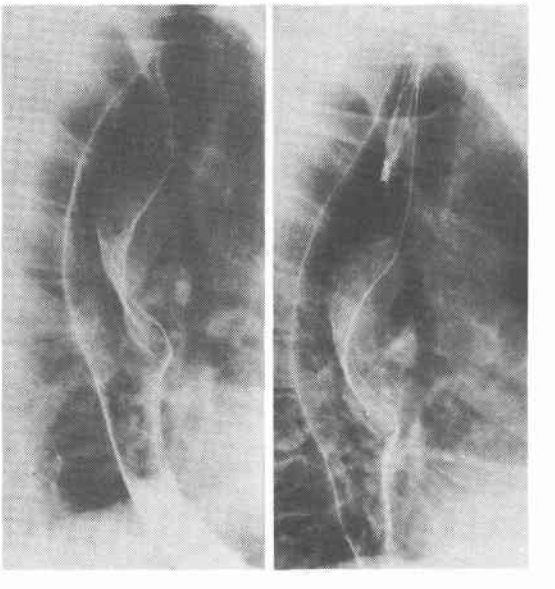

＜1983年10月18日受理＞別刷請求先：藤崎　真人
〒160　東京都新宿区信濃町35　慶応義塾大学医学部外科

図2　食道内視鏡写真

左：初診時の内視鏡写真．門歯列より25cm～32cmに隆起性病変があり，頂上の上皮に小白斑がみられる．

右：1年後．隆起性病変に変化はないが上皮の不整は拡大している．

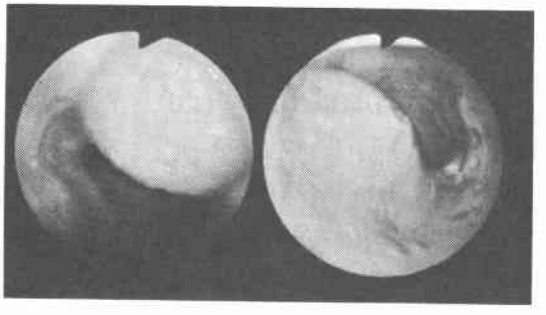

cmから32cmにかけて隆起性病変がみられ，表面は周囲粘膜と同様の上皮により覆われており，粘膜下腫瘍の所見であった(**図2左**)．腫瘍の頂上に小白斑がみられ，同部の生検にて扁平上皮癌と診断された．

1年後の内視鏡写真でも同様の隆起性病変が確認されたが，小白斑はより大きなびらんへと変化していた(**図2右**)．

手術所見：全麻下に右第6肋間開胸，胸部食道全摘，リンパ節郭清（R_2），胸骨後食道胃吻合術を施行した．肉眼的にはA_0, N_0, Pl_0, M_0のStage Iであった．

切除標本肉眼所見：切除標本には7.5×5.0cmの粘膜下腫瘍がみられ，表面の上皮には4.5×3.0cmのびらんがルゴール不染帯として認められた(**図3**)．びらんの中には島状の染色部もみられ，びらんと正常粘膜との境界は明瞭であった．

図3　切除標本肉眼所見

ホルマリン固定後，流水にて洗浄し，ルゴール染色を施行した標本である．7.5×5.0cmの粘膜下腫瘍がみられ，表面の上皮には4.5×3.0cmのびらんがルゴール不染帯とに認められる．

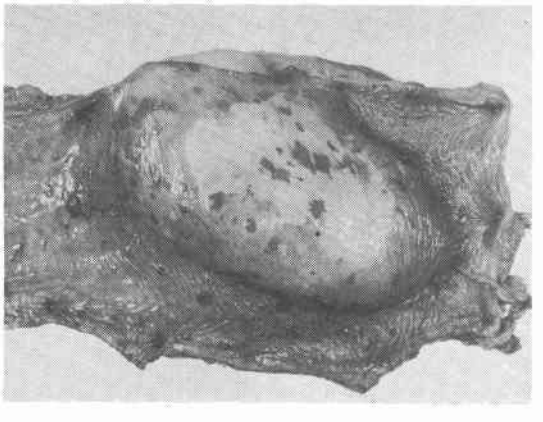

病理組織学的所見：病変部の割面標本では粘膜下から筋層にかけて平滑筋細胞が増生しており，上皮はすべて扁平上皮癌であった．癌は一部筋腫内へ浸潤していた(**図4**)．粘膜病変部の組織像では，角化傾向を有する分化型扁平上皮癌が層状構造を形成しつつ粘膜下層に浸潤している像がみられた(**図5**)．しかし，固有筋層へ癌が浸潤している所見はなく，組織学的深達度

図4　病変中心部の割面標本

粘膜下から筋層にかけて硝子化をともなう平滑筋腫がみられ，表面の上皮は不整で，一部は筋腫内へ浸潤している．



図5　粘膜病変部の病理組織標本

角化傾向をともなう分化型扁平上皮癌がが層状構造を形成しつつ粘膜下層に浸潤している．

図6　平滑筋腫と扁平上皮癌の相互関係
筋腫の表面に癌が存在し，両者の中心はほぼ一致する．また，中心部で癌の深達度は最大で，筋腫内へ浸潤する．

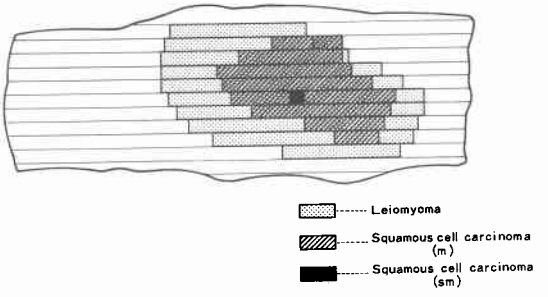

はsmと思われた．また，摘出リンパ節に転移はみられなかった．

平滑筋腫と癌の相互関係を模式図でみると，筋腫の頂上と癌の中心はほぼ一致しており，癌の中心部で最も深達度が大であった（図6）．

II. 考　察

食道に発生する良性腫瘍は癌腫に比べるとまれな疾患であるが，そのなかで平滑筋腫の占める割合は60～70%と報告されており[1)2)]，もっとも頻度が高い．

欧米における食道平滑筋腫の報告をみると，Rose[3)]によれば1797年のMonroが最初とされ，1954年にBoyd[4)]が112例，1961年にGray[5)]が345例，1976年にはSeremitis[6)]が838例を集計している．本邦では1933年の大沢[7)]の報告以来，1978年に恩田[8)]が147例，1982年に小林[9)]が264例を報告している．とくに最近数年間は内視鏡を中心とした診断技術の著しい向上により報告例は増加しており，もはや稀有な疾患ではないと考えられる．

しかしながら，今回われわれが経験した平滑筋腫と癌の併存例の報告は少なく，本邦では1964年の中村[10)]の報告に始まり，恩田[8)]が平滑筋腫の147例中に12例（8.2%），小林[9)]が264例中17例（6.4%）を報告しているにすぎない．欧米では，Callanau[11)]が1954年に1例を報告しており，同年にSweet[12)]も4例を報告している．1956年にはStorey[13)]は236例中に少なくても8例（3.4%）の癌併存例がみられたことを報告し，Gray[5)]も345例中12例（3.5%）を集計している．838例の平滑筋腫を集計したSeremitis[8)]も，癌の併存は若干例であったと記載していることなどより，欧米では本邦に比べてさらに併存の頻度は低いものと思われる．

1982年末までの本邦における食道平滑筋腫報告例は

表1　食道平滑筋腫と食道癌の併存例

（28例）

報告者	年度	年齢	性	筋腫の大きさ (cm)	筋腫の部位	癌の部位（筋腫に対して）	備考
中村[10)]	1964	62	女	1.5×1.0	Im	口側1.0cm Im	
石上[15)]	71	58	男	4.0×3.0	Iu	肛側3.0cm Im	
秋山[16)]	72	54	男	「小」	Ea	口側 Iu	
	72	60	男	「小」	Im	口側 Im	
赤井	74	60	女	「小」	Im	肛側隣接 Im	学会抄録
津江	74		1	例		ImEi	〃
飯塚	74		5	例		1例は隣接	〃
谷口	77	54	女	7.0	Iu	筋腫表面 Iu	〃
立石	77	49	男	うずら卵大	Im	肛側隣接 Im	〃
宮下	77		1	例		隣接	〃
米沢[17)]	78	67	男	0.8×0.5	Im	Im	癌肉腫
中村[18)]	78	49	男	「小」	Ea	口側 EiEa	
岡芹	79		2	例			学会抄録
舘富	79		2	例			〃
今田	79		1	例			〃
川原	79	49	男				〃
妻	80	50	男	2.5×2.0	Im	筋腫表面 Im	〃
安本[19)]	81	68	男	1.0	Iu	肛側4.0cm ImEi	
西村	81		2	例			学会抄録
中野[20)]	82	60	男	1.5×1.0	Im	口側 Im	
（自験例）		61	男	7.5×5.0	ImIu	筋腫表面	

おそらく300例を越えると思われるが，そのなかで食道癌を併存していた症例を集計すると自験例を含めて28例であった（表1）．そのなかで記載の十分なものについて検討を加えた[10)14)～19)]．

年齢は49歳から68歳まで平均57.7歳であり，平滑筋腫患者[6)10)]，食道癌患者の平均年齢のほぼ中間にあった．男女比は平滑筋腫，食道癌それぞれ男性に多い[6)10)]ので，3.9：1と同様の傾向であった．

平滑筋腫の長径は「小」と報告されているものから最大7.5cmの自験例まであるが，2cm以上はわずかに4例のみであった．

平滑筋腫と癌の相互位置関係は，自験例のごとく筋腫表面に癌がみられたものが3例であった．他の25例のうち，相互に隣接していたものが4例，全く離れていたものが7例であり，残りの14例の位置関係についてとくに記載はなかった．

これら28例はすべて切除例であるが，自験例を除く27例は切除標本の病理学的検索により筋腫が確認されたもので，筋腫の経過観察中に癌が併存したのは自験例のみである．

平滑筋腫と癌が併存することの意味について，Seremitis[6)]は両疾患には明らかな関連性は見い出せないとし，他の報告でもとくに言及しているものはない．発生母地からみても，平滑筋腫は粘膜筋板，固有筋層，血管の筋層，胎生期筋組織の迷入結節などの中胚葉性

由来であり[10]，外胚葉性由来の上皮から発生した癌とは異なっており，両疾患の併存は単に偶然の産物とするのが妥当と思われる．しかし，自験例および谷口の報告例は，長い経過で増大した平滑筋腫の表面の粘膜に癌が発生したもので，とくに自験例では，筋腫の頂上と癌の中心がほぼ一致しており，しかもその中心部で癌の深達度が最も深いことから，筋腫の頂上の粘膜より癌が発生したものと想定される．したがって，食道内腔の突出した筋腫頂上の粘膜に絶えず加えられるであろう物理的化学的刺激が癌発生の一因ではないかと推測され，巨大な平滑筋腫の存在が食道癌発生のrisk factorとなる可能性も否定できないと思われる．

自験例では食道癌と診断されてから1年間無治療で放置されていたにもかかわらず，筋腫の存在により深部への浸潤を防止され，深達度smの早期癌にとどまっていたこともあわせて，極めて興味深い症例である．

おわりに

巨大な平滑筋腫の経過観察中に筋腫の表面の粘膜に発生した早期食道癌の1例を報告し，あわせて，本邦における食道平滑筋腫と食道癌の併存例を集計し文献的考察を試みた．

文　献

1) Harrington SH, Moersch HJ: Surgical treatment and clinical manifestations of benign tumors of the esophagus with report of seven cases. J Thorac Surg 13：394—414, 1944
2) Schmidt HW, Clagett OT, Harrison EG: Benign tumors and cysts of the esophagus. J Thorac Cardiovasc Surg 41：717—739, 1961
3) Rose JD: Myomata of the esophagus. Br J Surg 24：297—308, 1936
4) Boyd PD, Hill LD: Benign tumors of the esophagus. Ann Surg 139：312—324, 1954
5) Gray SW, Skandalakis JH, Shepard D: Smooth muscle tumors of the esophagus. Int Abstr Surg 113：205—220, 1961
6) Seremetis MG, Lyons WS, Deguzman VC et al: Leiomyomata of the esophagus, an analysis of 838 cases. Cancer 38：2166—2177, 1976
7) 大沢　達：食道外科．日外会誌　34：1319—1590, 1933
8) 恩田芳和，中西昌美，西村昭男ほか：食道・胃重複平滑筋腫の治験例—本邦食道平滑筋腫手術例集計の検討—．外科診療　20：1614—1620, 1978
9) 小林康人，勝見正治，河野暢之ほか：食道平滑筋腫の3例—本邦264例の分析—．日臨外医会誌　42：169—176, 1981
10) 中村嘉三，掛川暉夫，下山田和夫ほか：食道癌に重複した食道滑平筋腫の一治験例．外科診療　6：763—767, 1964
11) Callanau JG: Simultaneous occurrence of simple and malignant tumors in the esophagus. J Thorac Surg 28：4—10, 1954
12) Sweet RH, Soutter L, Valenzuela CT: Muscle wall tumors of the esophagus. J Thorac Surg 27：13—35, 1954
13) Storey CF, Adams WC: Leiomyoma of the esophagus. Am J Surg 91：3—23, 1956
14) 石上浩一，高槻春樹，鈴木　博ほか：食道平滑筋腫3例の手術経験．外科治療　24：225—233, 1971
15) 秋山　洋，山崎善弥，丹羽寛文ほか：食道平滑筋腫について．臨外　27：1615—1619, 1972
16) 米澤　健，土屋周二，米元敏雄ほか：食道平滑筋腫の手術，Balloonによる圧出・核出法について．手術　32：187—194, 1978
17) 中村　譲，川原克信，中尾　丞ほか：食道平滑筋腫瘍の検討—とくに多発性平滑筋腫症例ならびに診断上の問題点について—．外科　40：969—976, 1978
18) 安本忠道，石上浩一，村上卓夫ほか：食道平滑筋腫の2症例．外科診療　23：71—74, 1981
19) 中野秀貴，加固紀夫，小山浩一ほか：食道平滑筋腫の4治験例と本邦集計例の検討．日胸外会誌　30：2002—2009, 1982