日消外会誌　17（3）：667～670，1984年

虫垂粘液腫の1例

茨城県西総合病院外科
十川　康弘　　横山　孝一　　内田　朝彦
井原　真都　　三宅　和夫
千葉大学第1外科
奥　井　勝　二

A CASE REPORT OF MYXOMA OF APPENDIX

Yasuhiro TOGAWA, Kohichi YOKOYAMA, Tomohiko UCHIDA
Masato IHARA and Kazuo MIYAKE
Department of Surgery, Ibaragi Kensei General Hospital
Katsuji OKUI
1st Department of Surgery, Chiba University School of Medicine

索引用語：虫垂粘液腫

はじめに

虫垂原発の腫瘍は比較的まれなものである．多数の虫垂切除中に，偶然発見される場合が多い．今回われわれは，虫垂に原発したと思われる巨大な粘液腫の1例を経験したので報告する．

症　例

患者：54歳，女性，主婦．

主訴：右腸骨窩腫瘤．

家族歴：特記すべきことなし．

既往歴：特記すべきことなし．

現病歴：生来健康であったが，2年ほど前より右腸骨窩の腫瘤に気づいていた．経過を見ていたが，最近増大してきたので来院した．

来院時所見：身長148cm，体重45kg，栄養良好．結膜に貧血，黄疸なく，頚部及び胸部に異常なし．腹部は平坦かつ軟であるが，右腸骨窩に鶏卵大の表面平滑半球状の弾性軟な腫瘤を触知した．

臨床検査所見：一般検血では，Hb量10.6g/dl，赤血球数395万，Ht値32%と小球性低色素性貧血を示し，生化学検査では総タンパク5.8g/dl，Al-P 368などの値を示したが，ほかに異常値は見られなかった（**表**）．

上部消化管および胆嚢造影：特記すべき所見なし．

下部消化管造影：盲腸および上行結腸が左方へ圧排されている（**図1**）．

腎盂尿管膀胱造影：右腎および腎盂には著変は見られないが，右尿管が下部にて左方へ圧排されている（**図2**）．

子宮卵管造影：特記すべき所見なし（**図3**）．

CTスキャン：右腸骨窩より上方へ多房性低吸収性の占居性病変が認められる（**図4**）．

超音波検査：右腸骨窩より上方へ低エコー性嚢胞様占居性病変が認められ，右腎とは非連続性であった（図

表　臨床検査成積

一般検血		血清生化学検査	
赤血球数	395×10⁴/mm³	T.P	5.8g/dl
白血球数	4600/mm³	LDH	267U/l
Hb量	10.6g/dl		(120-450)
Ht値	32%	Al-P	368U/l
血小板数	14.2×10⁴/mm³		(40-240)
出血時間	2分	GOT	15U/l
凝固時間	8分	GPT	11U/l
検尿		T.Bil	0.3mg/dl
胃常所見なし		D.Bil	0.2mg/dl
検便		S.Amyl	321U/l
潜血，虫卵等なし			(130-400)
血清電解質		BUN	16.5mg/dl
Na	140mEq/l	Creatinin	0.9mg/dl
K	3.9mEq/l	心電図	正常
Cl	100mEq/l	胸部X線所見	正常
Ca	8.5mg/dl	CRP	(−)
P	3.5mg/dl	ESR	7mm/hr

＜1983年12月14日受理＞別刷請求先：十川　康弘
〒239　横須賀市鴨居2−50−17　茨城県西総合病院外科

図1　下部消化管造影
盲腸および上行結腸は左方へ圧排されている．⇧印

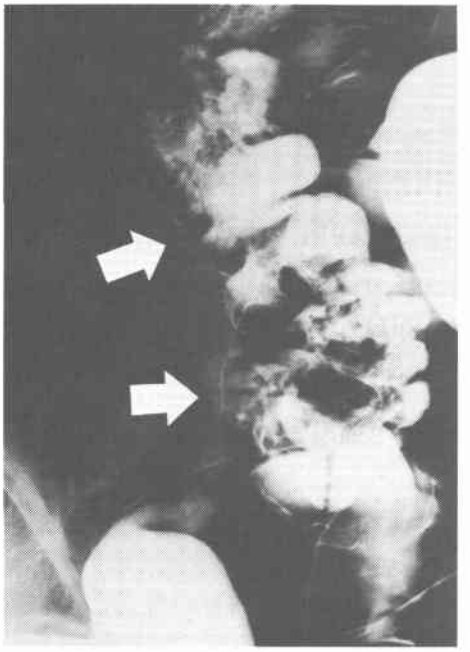

図2　腎盂尿管膀胱造影
右尿管下部が左方へ圧排されている．⇧印

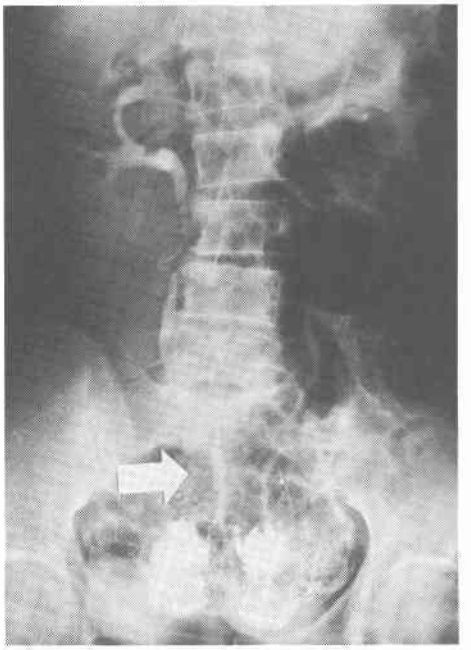

図3　子宮卵管造影
特記すべきことなし

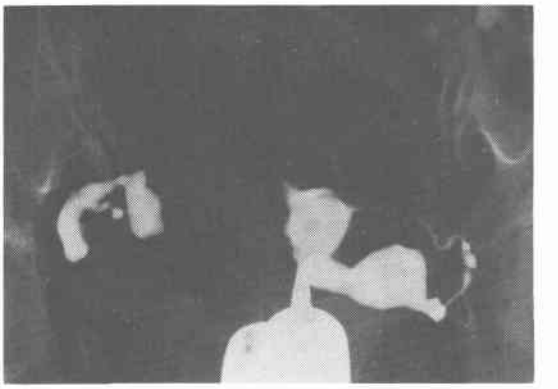

図4　CTスキャン
右腸骨窩に多房性低密度性の占居性病変が見られる．

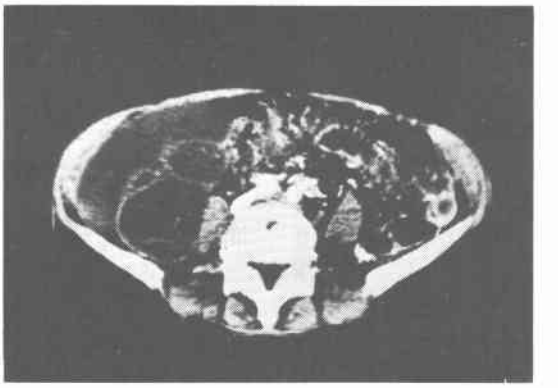

5）．

手術所見：下腹部正中切開で開腹すると，多房性の嚢胞様腫瘍が右腹腔に見られ，一部被膜が破れ粘液の流出が見られた．右側結腸は圧排されるのみであったが，虫垂と連続し，また広範に後腹膜に癒着していた（図6）．後腹膜との癒着は容易に剝離され，虫垂と一塊に摘出された（図7）．

病理組織所見：組織学的には腫瘍細胞は星状で細長い原形質突起を出し，この原形質突起は隣接する腫瘍細胞のそれとつながり合っている．この原形質突起間には多量の粘液が見られる．また腫瘍細胞には異型性，多形性に乏しく，粘液腫と診断した（図8）．

考　察

虫垂の良性腫瘍には，線維腫，線維筋腫，筋腫，脂肪腫，血管腫，神経鞘腫，神経鞘線維腫，粘液腫，類

図5　超音波検査
後方増強をともなう嚢胞様病変が見られる．

図6　術中所見
虫垂（⇧印）と連続した腫瘍（↑印）を示す．

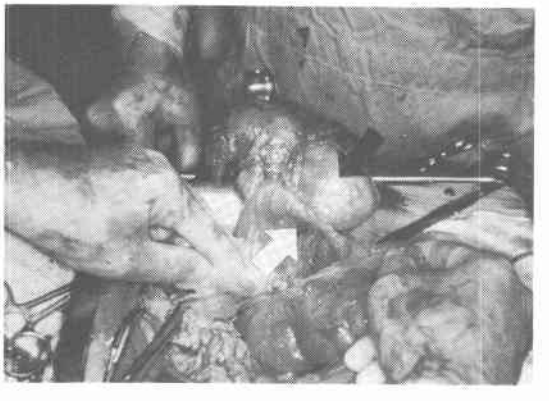

皮嚢腫などがある[1]といわれる．これらはきわめてまれで，Woodruff ら[2]の報告によれば，43,000例の切除虫垂において，146例の腫瘍性病変が見られたが，粘液腫はこの中には含まれていない．また，Collins ら[3]は，50,000例中2,170例の良性腫瘍を認め，粘液腫は8例見られたとしている．しかしその詳細は不明で，組織像などの明確な記載をともなう報告は，われわれの検索において Laird ら[4]の1例のみであった．

虫垂にはしばしば腫瘍類似病変として粘液嚢腫が見られる．これは一般に虫垂根部が閉塞され，蓄膿が長期間続き，膿汁内の細菌が死滅し，内容が粘液漿液性になり，嚢腫状に拡張した状態とされ，真の腫瘍ではない[1]．本邦においても，多数の報告が見られる[5)~7)]．これに対し，本症例では前述のごとく星状の腫瘍細胞を有し，内腔の上皮形成が見られず，粘液嚢腫とは明瞭に区別される．

粘液腫は，全身の中胚葉由来の組織に見られることが知られている．とくに手指，頬，臀部，下肢の皮下組織に多い．そのほか，膀胱，腎盂，精管，陰嚢，腸管，眼瞼，上顎，心臓などにもまれに見られる[8]．粘液腫の病理学的取り扱いについては，病理学者間で多少の意見の相違と混乱が見られるが，胎児臍帯に見られる Wharton 膠ときわめて類似していることから一部胎生期の中胚葉細胞群の遺残または再出現から腫瘍化すると考えられている[10)12)]．

図7　摘出標本
摘出標本で，ゾンデは虫垂を示す．

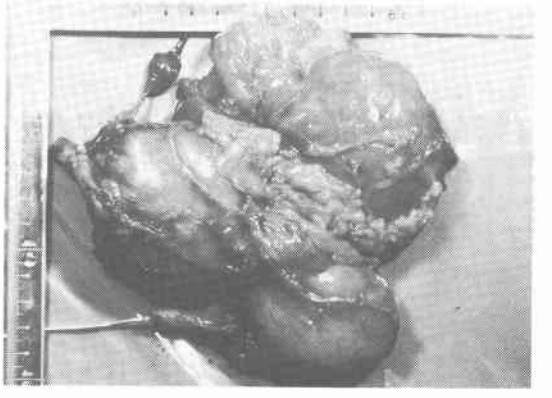

図8　病理組織所見
原形質突起でつながっている星状の細胞が見られ，その間に多量の粘液が見られる．

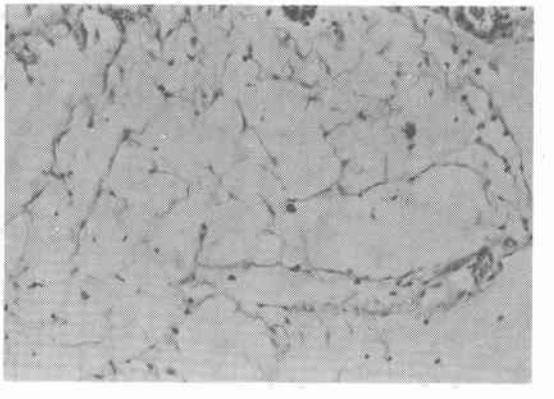

予後および治療に関しても諸家でかなりの相違が見られる．Enzinger[11]は34例の経験で局所再発は見られなかったとしているが，Stout[9]，Attar ら[8]は，完全に摘出されなかったものには，しばしば局所再発が見られ，後腹膜，泌尿性殖器系に発生するものでは死の転帰を取るものもあるとしている．しかしながら諸家の報告においても遠隔転移は無いとされている．われわれの経験した症例では，腫瘍が後腹膜に広範に癒着していたものの容易に剝離でき，腫瘍の残存は無かった．今後，長期間の経過観察をしたいと考えている．

おわりに

虫垂に見られた粘液腫の1例を経験したので，若干の文献的考察を加えて報告した．

最後に，病理組織学的検討においてご指導いただいた千葉大学肺癌研究施設病理研究部大和田英美助教授，協力を惜しまれなかった当病院産婦人科阿部志郎先生に感謝の意を表する．

文　献

1) 綿貫　喆：現代外科学大系36巻 B．東京，中山書店，1970，p285—286
2) Woodruff R, McDonald JR: Benign and malignant cystic tumors of the appendix. Surg Gynecol Obstet 71：750—755，1940
3) Collins DC: A study of 50,000 specimens of the human vermiform appendix. Surg Gynecol Obstet 101：437—445，1955
4) Laird WR, Nolan LE: Myxoma of the appendix. Am J Surg 56：488—491，1942
5) 岸村治美，吉川　治，坂梨四郎ほか：虫垂粘液嚢腫の1例．外科　39：197—200，1977
6) 志田悦郎，籏福哲彦，斉藤和好ほか：虫垂粘液嚢胞の2例．外科　44：767—769，1982
7) 能見伸八郎，林　雅造：虫垂 Myxoglobulosis の1例．外科診療　21：1141—1143，1979
8) Attar S: Myxoma: A clinicopathologic study. Am J Surg 91：755—760，1956
9) Stout AP: The tumor of primitive mesenchyme. Ann Surg 127：706—719，1948
10) Ackerman L: Surgical pathology. St Louis, Mosby, 1957, p1155—1156
11) Enzinger FM: Intramuscular myxoma. Am J Clin Path 43：104—113，1965
12) Anderson WAD: Pathology, St Louis, Mosby, 1957, p571—572
13) 平塚秀雄：所謂粘液腫の組織像に就て．日医大誌 27：1116—1125，1960