日消外会誌　17（4）：779～782，1984年

症　例

早期の十二指腸乳頭部癌と合併した早期胃癌の1例

大分医科大学第1外科
多田　出　膳所　憲二　若杉　健三
斉藤　貴生　小林　迪夫

A CASE OF COMCOMITANT ASSOCIATION OF EARLY GASTRIC CARCINOMA WITH EARLY CARCINOMA OF THE PAPILLA OF VATER

Izuru TADA, Kenji ZEZE, Kenzo WAKASUGI
Takao SAITO and Michio KOBAYASHI
1st Department of Surgery, Medical College of Oita

索引用語：早期胃癌，早期乳頭部癌，重複癌

はじめに

近年，重複癌は増加の傾向にあるが，胃と乳頭部領域の重複癌の報告は少ない．今回，われわれは，早期乳頭部癌と重複した早期胃癌の1症例を経験したので報告する．

症　例

患者：75歳，男性

主訴：尿の黄染，全身倦怠感

既往歴：72歳，左肋骨骨折（交通事故）

家族歴：特記すべきことなし

現病歴：生来健康であった．1983年，1月20日頃，尿の黄染に気づいた．同じ頃，全身倦怠感が出現するようになり，近医を受診，黄疸を指摘され，精査のため，当科に入院となった．

入院時現症：体格，栄養は良好で，体重減少はない．全身黄疸が著明で，Courvoisier's signを認めた．肝脾腫は認めなかった．表在性リンパ節の腫脹は認めなかった．

入院時臨床検査所見：血清総蛋白5.3g/dl，血清アルブミン3.3g/dl，直接ビリルビン14.2mg/dl，T.T.T. 2.4U，γ-GTP 380IU/L，血清アミラーゼ186somogyi U/dl，血清 Na 123mEq/L，K 3.7mEq/L，Cl 92mEq/dl，末梢血白血球数9,600，赤血球数304×10^4，ヘモグロビン11.1g/dl，ヘマトクリット30.7%，血小板310×10^3と閉塞性黄疸の所見を呈していた．

胃食道造影：食道ならびに胃に，異常を認めず，食道胃接合部にも明らかな病変を指摘できなかった．

低緊張性十二指腸造影：Duodenal fensterの開大と，十二指腸下行脚内側辺縁の二重輪郭像を認めた（図1）．

胃内視鏡所見：食道胃粘膜移行部直下の小弯側後壁寄りの胃粘膜面に，軽度の辺縁隆起を伴う，浅い陥凹性病変を認め，IIa＋IIcの早期胃癌と診断した（図2a）．生検では，高分化型腺癌であった．

図1　低緊張性十二指腸造影；十二指腸下行脚内側辺縁に二重輪郭像を認める．

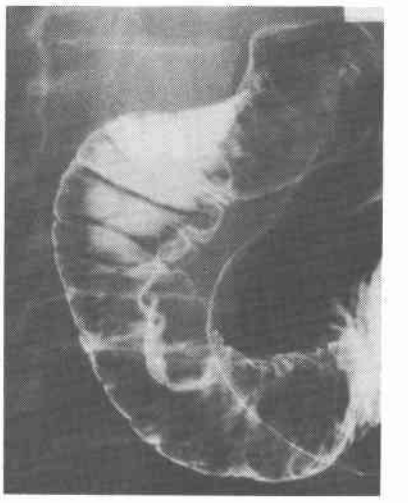

＜1983年12月14日受理＞別刷請求先：多田　出
〒879-56　大分県大分郡狭間町医大ケ丘1―1506
大分医科大学第1外科

図2（a, b）

（a）；胃の内視鏡所見；E-C junction 直下の胃粘膜面小弯側後壁寄りに，小隆起を伴う浅い陥凹性病変を認める．

（b）；胃の切除標本；E-C junction 直下の小弯後壁寄りの胃粘膜面に IIa＋IIc 型の病変を認める．

a　　b

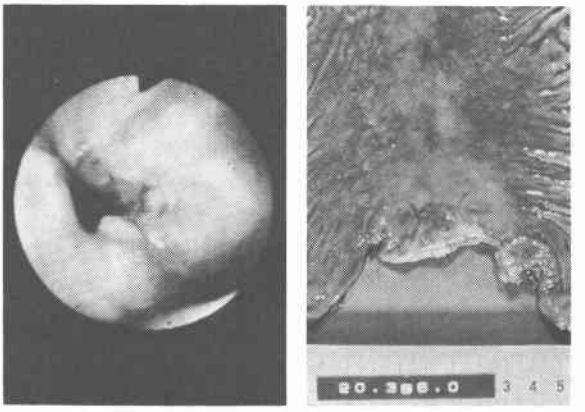

経皮経肝的胆道造影：P.T.C.D. チューブからの造影により，肝内胆管の拡張，総胆管の拡張，総胆管末端の完全閉塞像を認めた．閉塞部の辺縁は，比較的なめらかな漏斗型を呈し，extrinsic factor による圧排閉塞像と考えられた．

内視鏡的逆行性胆管膵管造影：Vater 乳頭部は，軽度腫大し，異常発赤を認め，粘膜下からの膨隆を認めるも，粘膜面は比較的正常で，びらん，潰瘍形成は認められなかった（図3 a）．主膵管は頭部から体尾部にかけて，数珠状の拡張を認めた．

腹腔動脈造影：動脈相において，腹腔動脈，総肝動脈，固有肝動脈には異常を認めないが，後上膵十二指腸動脈に encasement を認めた．

以上より，胃のCの部の IIa＋IIc の早期胃癌，および，膨大部領域癌と診断し，昭和58年3月17日に，胃全摘術および膵頭十二指腸切除術を施行した．再建は，小腸を用い，Child 式の interposition によった．

切除標本：胃の切除標本には，図2 b のように，食道胃粘膜移行部直下の小弯側噴門に辺縁隆起をともなう浅い陥凹性病変を認め，肉眼的に IIa＋IIc の早期癌であった．図3 b は，十二指腸の切除標本で，乳頭部に10×20mm の十二指腸粘膜におおわれた腫瘍を認める．肉眼的に，非露出腫瘤型 H_0, $Panc_0$, D_0, P_0, N（－），M（－）であった．病理組織学的には，胃病変は，図4のように，一部に背の高い乳頭状の構造を混える乳頭管状腺癌で，深達度は粘膜下層にとどまっており，口側では食道粘膜下に及んでいた．OW は15mm と陰性であった．ly_0, V_0 であり，リンパ節は第2群まで郭清されたがすべて転移陰性であった．十二指腸病変の組織型は，図5のように大十二指腸乳頭の粘膜下を中心に印環細胞型の粘液形成をともなう低分化型管状腺癌が増生しており，粘膜へは一部に diffuse に凸の増殖を示し，Oddi 氏筋への浸潤を認めたが，膵実質への明らかな浸潤は認めなかった．ly_0, V_0, INFγ であった．

考　察

重複癌については，1879年，Billroth[1]が最初に記載し，その後，多数の報告がなされている．重複癌の定義は，Billroth によりまず粋付けされたが，その後修正

図3（a, b）

（a）；乳頭部の内視鏡的所見；乳頭部は軽度腫大していたが，びらん，潰瘍は認めない．

（b）；十二指腸の切除標本：乳頭部に10×20mm の粘膜下腫瘍を認める．

a　　b

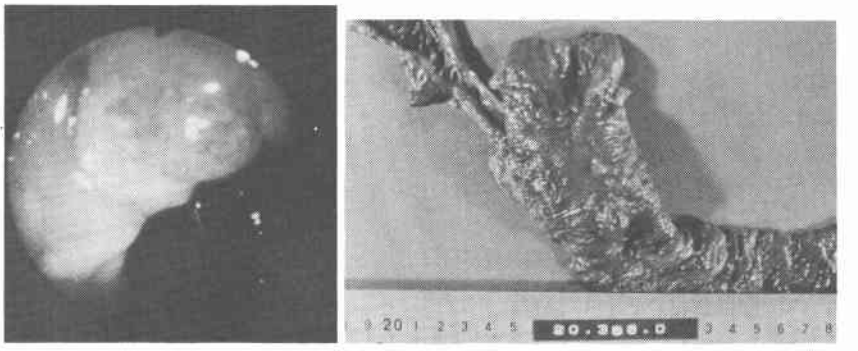

図4　胃病変の病理組織学的所見（×200）；背の高い乳頭状の腺管構造を混えて，一部食道粘膜下にも腺管形成を有する高分化型管状腺癌を認める．

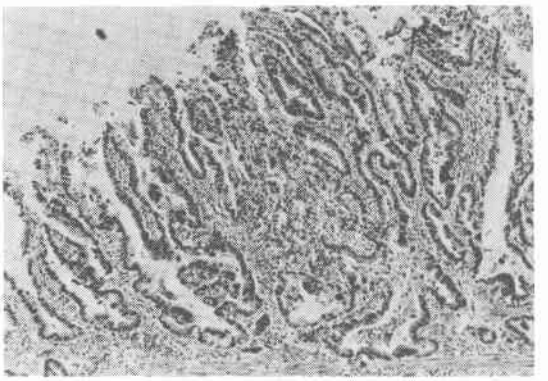

図5　乳頭部の病理組織学的所見（×200）；十二指腸乳頭部粘膜下を中心に印環細胞型の粘液形成を伴う低分化型管状腺癌を認める．

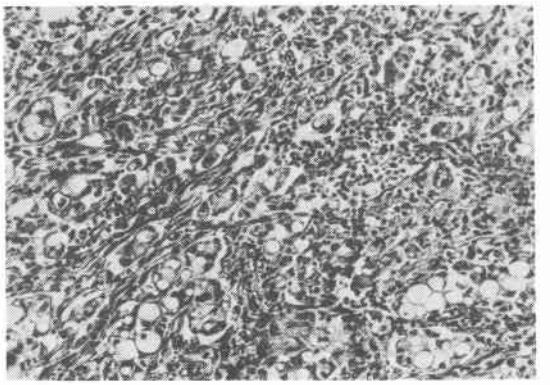

が加えられ，今日では，Warren & Gates[2]の定義が広い支持を受けている．その判定基準は，「各腫瘍は明らかな悪性像を示し，互いに離れた部位にあり，かつ，一方が他方の転移でないこと」というものである．

本症例は，胃の病変が，背の高い乳頭状の増殖構造を一部に有する高分化型の乳頭管状腺癌で，深達度が粘膜下層までの早期胃癌である．また，乳頭部の病変は，大十二指腸乳頭部の粘膜下に発生し，粘膜下を中心として乳頭部の粘膜へ向って凸の増殖を示す低分化型管状腺癌であり，乳頭部の膵管上皮が原発である乳頭部膵癌と考えられた[18]．また，大きさが10×20mmと小さく，一部Oddi氏筋への浸潤は認めるが完全には破壊されてなく，膵実質への浸潤も認めず，一部に大十二指腸乳頭部の粘膜への浸潤は認めるが，乳頭部に限局しており，乳頭部癌の外科取扱い規約で明確な規定はないが，組織学的にも，早期乳頭部癌と考えられる．以上，胃ならびに乳頭部の病変は，おのおのが固有の悪性像を示し，解剖学的にも離れた部位にあって，連続性は認められず，また，周囲の所属リンパ節には転移性の病変は認められなかったので，Warren & Gatesの定義により，胃と乳頭部に発生した同時性早期重複癌と判定される．

近時，平均寿命の増加，悪性腫瘍切除後の長期生存者の増加，術前検査法の進歩等にともない，重複癌は増加の傾向にある．頻度は剖検例で，0.5%～3.7%[11)15)]，また，全悪性腫瘍に占める割合は1%～2%[3)9)16)17)]である．最近では西土井ら[17]が，全癌の2.3%と報告している．重複癌の中では胃癌と重複するものが60%～80%と最も多く[13)15)17)]，片山ら[19]は，胃癌

表1　早期のVater乳頭部癌と早期胃癌の同時性重複症例

報告者	年度	年齢	性	主訴	術前診断	乳頭部の病変	胃の病変	治療
1. 岡島邦雄[17]	1975	55才	♂	発熱を伴う黄疸	Vater乳頭癌と早期胃癌IIa	1.5cm 分化型 乳頭腺管腺癌 no,	前庭部 3.0×2.5cm IIa＋IIc 管状腺管腺癌 no.	胃膵頭十二指腸切除術
2. 小林孝[18]	1978	52才	♂	発熱 黄疸 食欲不振	総胆管結石症と早期胃癌 IIa＋IIc	3.0×2.2cm 高分化型 乳頭状腺癌 no,	前庭部 7.3×5.5cm IIa＋IIc 高分化型 管状腺癌 m，lyo，vo no,	胃膵頭十二指腸切除術
3. 自験例	1982	75才	♂	尿の黄染 全身倦怠感	Vater乳頭部癌と早期胃癌 IIa＋IIc	1.0×2.0cm 低分化型 管状腺癌	食道胃接合部直下の噴門部 1.0×1.0cm IIa＋IIc 高分化型 乳頭管状腺癌	胃全摘術 膵頭十二指腸切除術

患者の2.6%に重複癌を認めたと報告している．さらに，日本剖検輯報によると，1981年度の全悪性腫瘍症例は，118,840例で，胃癌は3,815例（3.2%），膵臓癌（ラ氏島腫瘍を含む）は1,345例（1.1%）である[20]．このうち，胃癌と膵臓癌との重複は24例と比較的少なく，全癌の0.02%である．ちなみに1979年14例，1980年に13例の胃と膵の重複癌の剖検例が記載されている．一方，他臓器と重複した膵臓癌の報告は少なく，外国では1.2%～3.2%とされ，本邦では，龍村ら[15]によれば1979年までに23例が報告されている．今回の症例のように，早期胃癌と乳頭部癌が重複した例はきわめてまれで，小林ら[10][12]によれば，1978年までに10例が報告されているにすぎない．さらに本症例は，乳頭部癌も組織学的にみて，早期癌と考えてよい例であり，このように乳頭部癌と胃癌のいずれが早期で重複した症例は，著者らの文献的検索によれば，1975年の岡島ら[10]，1978年の小林ら[2]の2例をみるのみであり，その詳細を**表1**に示した．本症例は本邦で第3例目に当たり，貴重な症例と考えられる．

まとめ

乳頭部癌の術前検査中に胃噴門部に重複した早期癌が発見され，両癌に対し，根治術を施行しえた1症例を経験したので，文献的考察を加え報告した．

文献

1) Billroth T, Winiwarter A: Die allgemeine chirurishe Pathologie und Therapie, 50. Auf. Berlin, 1, 3
2) Warren S, Gates O: Multiple primary malignant tumors. Survey of the literature and statistical study. Am J Cancer **16**: 1358—1414, 1932
3) 金子千待，本間　栄：重複癌の3例．癌の臨　**3**：752—757，1957
4) 北畠　隆，金子昌生，木戸長一郎ほか：重複悪性腫瘍の発現頻度に関して．癌の臨　**6**：337—345，1961
5) 赤崎兼義，若狭治毅，石館卓三：原発性重複癌について．日臨　**19**：1543—1551，1961
6) 岩崎利通，安達秀雄，山内義正ほか：重複癌の6例．外科　**33**：646—651，1970
7) 牧原司幸，古賀成昌，安達秀雄ほか：異時性重複癌—胃表在癌術後13年目にみられた総胆管癌—の1例．癌の臨　**17**：59—62，1971
8) 馬場謙介，下里幸雄，渡辺　漸ほか：重複癌の統計とその問題点．癌の臨　**17**：424—436，1971
9) 中村恭二，相沢　幹：組み合わせよりみた重複癌の検討．癌の臨　**18**：662—666，1972
10) 岡島邦雄，藤井康宏，中川　潤ほか：早期Vater乳頭，早期胃同時性重複癌の1例．外科治療　**33**：540—546，1975
11) 岸本宏之，奥　秀敏，杉原登司天ほか：癌の臨　**23**：550—555，1977
12) 小林　孝，石山勇司，矢尾光憲ほか：早期Vater乳頭・早期胃同時性重複癌の1例．外科　**40**：95—97，1978
13) 井上　淳，西土井英昭，竹田力三ほか：重複癌30例の臨床的検討．外科　**40**：32—37，1978
14) 野口雅裕，成木行彦，松尾賢二ほか：早期胃癌を含む三重複癌の一剖検例．日消病会誌　**75**：71—78，1978
15) 龍村俊樹，瀬川安雄，中川正昭ほか：当院における重複癌症例の検討．癌の臨　**25**：1126—1130，1979
16) 阿南敏郎，宮部雅次，辻　秀男：当科における重複癌31例の検討．外科診療　**22**：697—701，1980
17) 西土井英昭，岡本恒之，木村　修ほか：重複癌60例の臨床的検討．癌の臨　**27**：693—697，1981
18) 橋本敬祐，林　活次：膵の形態と機能．p233—352，1981，八木書店
19) 片山憲恃，高浜龍彦，山村卓也ほか：胃癌と他臓器重複癌．癌の臨　**28**：425—432，1982
20) 日本剖検輯報：第22報～第23報．日本病理学会編，東京，1980—1982