日消外会誌　17（5）：953～956，1984年

所属リンパ節にサルコイド反応を呈した早期胃癌の1例

箕面市立病院外科
栗山　洋　梅下　浩司　野口真三郎
張　士文　明石　英男　水本　正剛
青木　行俊

A CASE OF EARLY GASTRIC CANCER WITH SARCOID REACTIONS IN THE REGIONAL LYMPHNODES

Hiroshi KURIYAMA, Koji UMESHITA, Shinzaburo NOGUCHI, Shih-Wen CHANG, Hideo AKASHI, Seigo MIZUMOTO and Yukitoshi AOKI
Dept. of Surgery, Minoo City Hospital

索引用語：サルコイド反応，早期胃癌

はじめに

胃癌をはじめとした悪性腫瘍の腫瘍それ自体または所属リンパ節には，まれに全身性のサルコイドーシス（以下サ症と略す）とほぼ同一の組織学的変化が認められることがある．私たちはこのようなサルコイド反応（以下サ反応と略す）を食道胃境界部早期胃癌で経験したので，若干の文献的考察を加えて報告する．

症　例

患者：吉○佳，51歳女，会社員．

主訴：食後心窩部重圧感．

既往歴：28歳時肺結核性肋膜炎にて3カ月入院治療．48歳時腎盂炎にて通院治療．

家族歴：母親が肺結核にて死亡．

現病歴：昭和57年5月胃集団検診にて胃入口部に隆起性病変を指摘されたが無自覚症状にて放置していた．昭和58年1月頃より肉・油物を摂取した後に心窩部に重圧感を覚えるようになった．5月11日再度の胃集検にて前年同様の隆起性病変を指摘され，内視鏡下生検をおこなったところ，早期癌と診断され手術目的にて入院となる．

入院時現症：身長152cm，体重47kg，栄養中等，脈拍72/分・整，血圧122/74mmHg．胸腹部の理学的所見に異常を認めない．表在リンパ節腫大なし．肺肝境界第6肋間．肝・腎・脾触れない．

入院時検査成績（表1）：貧血なく，血沈は正常で，肝機能そのほかの諸検査にも異常を認めない．

表1　入院時検査成績

RBC	415×10⁴/mm³	T. Cholesterol	208mg/dl
WBC	5100/mm³	Neutral fat	87 〃
（St 2%, Seg 48, E 2, B 1, Ly 41, Mo 6）		β-lipoprotein	512 〃
		Amylase	94U/l
Hb	13.1g/dl	O-GTT	normal
Ht	39.1%	PSP	44%（15′）
Platelet	20.5×10⁴/mm³	Bleeding time	3′ 30″
BSR	1° 5mm, 2° 13mm	Prothrombin time	107%
T.P.	7.1g/dl	PTT	27″
Alb	4.1 〃	Fibrinogen	198mg/dl
GOT	16U/l	Hepaplastin test	89%
GPT	14 〃	FDP	normal
γ-GTP	7 〃	Wa-R	(−)
ALP	149 〃	HB Ag	(−)
LDH	357 〃	HB Ab	(−)
T.Bil	0.65mg/dl	AFP	<5ng/ml
Na	137meq/l	CEA	1.8ng/ml
K	3.9 〃	Urinalysis	
Cl	108 〃	Protein	(−)
ChoE	1940U/l	Sugar	(−)
LAP	63	Acetone	(−)
Kunkel	4 U	Blood	(−)
BUN	12mg/dl	Urobilinogen	normal
Uric acid	2.7 〃	PH	7.5
Creatinine	0.7 〃	Blood type O.	Rh(−)
Blood sugar	100 〃	Lung function	normal

＜1984年2月15日受理＞別刷請求先：栗山　洋
〒562　箕面市芝159－2　箕面市立病院外科

図1　胸部X線写真

図2　胃X線写真

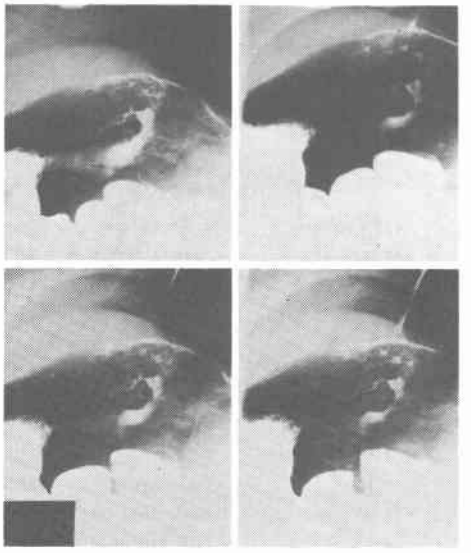

胸部X線(図1)：結核性病変なく，両側の肺門陰影増強などサ症の所見を認めない．

胃X線所見(図2)：胃入口部に円形の低い隆起とその表面に分葉状の浅い陥凹がありIIa様病変が疑われた．

胃内視鏡所見：胃粘膜は正常観で，食道胃入口部小弯側にファイバーに接して径7～8 mmの山田III型の隆起があり，可動性は良好で軟かい．表面よりの生検にて高分化腺癌と診断された．

手術所見（6月16日）：上腹部正中切開にて開腹する．大網のほぼ全般が腹壁腹膜と線維性に癒着し，これを切離した．胃は漿膜面に異常を認めない($P_0H_0N_0S_0$)．左卵巣が小鶏卵大に腫大し白色で固くこれを摘除する．胃上半部切除とR_1のリンパ節の郭清をおこなった．脾は左側腹膜に線維性に強く癒着しており，剝離せず残した．食道胃境界部粘膜に径7 mm大の軟かい隆起を認めた．

図3　胃病理組織像：深達度mの高分化腺癌である．

病理組織所見：胃（図3）は食道胃境界部に深達度mの高分化型腺癌を認める．郭清した胃所属リンパ節(No.1 0/8, 2 0/2, 3 0/4, 4 0/4, 5 0/2, 6 0/0, 7 0/4, 8 0/7, 9 0/5, 12 0/1)は米粒大から小豆大で軟らかく，No 1，2に炭粉沈着をみとめ，転移陰性で，そのすべてに図4にみるごときサ反応を認める．すなわち，肉芽腫は融合傾向に乏しく散在性であり，構成細胞成分が少なく，また乾略壊死が認められず，結核性肉芽腫とは異なっている．巨細胞内には星状小体を認める．

卵巣は線維性変化のみであった．

術後経過：術後11日目に食道胃造影にて吻合部に異常なく，食事摂取を開始し，術後30日目に元気に退院した．術後5カ月を経た現在元気に社会復帰している．

考　察

食道胃境界部の早期癌は内田ら[1]の集計によると1981年迄で本部報告15例と少ない．村上ら[2]によると胃上部の早期癌は接合線に近いほど隆起型が多く，内田によるとそのほとんど(14/15)が腺癌でしかも分化型腺癌である．本症例は食道胃接合部に発生した隆起型の高分化型腺癌であり，この部の癌の特徴とよく一致している．

胃癌をはじめとした悪性腫瘍の所属リンパ節にまれにサ症とほぼ同一の組織を認めることがある．これはサ反応と呼ばれている．山本ら[3]，立花ら[4]はサ症とサ

図4　胃所属リンパ節（No.4），リンパ球組織の中央に巨細胞集団があり，2個の星状細胞を認める．（左弱拡大，右強拡大）

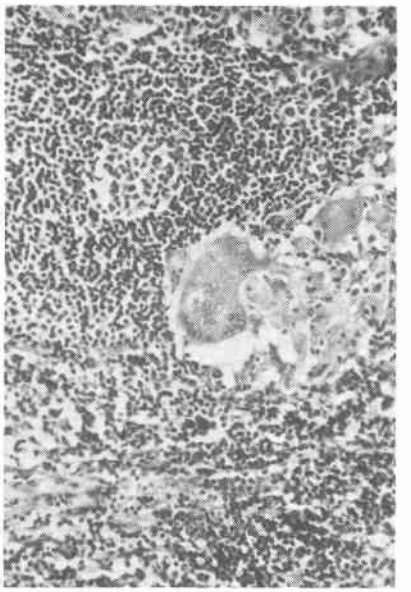

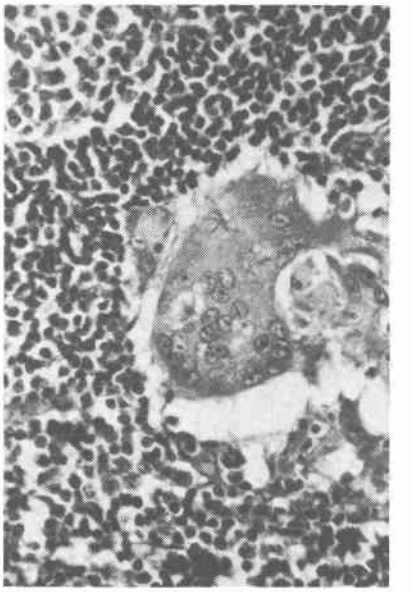

反応とを組織学的に区別することは困難であると述べている．しかし組織学的差違を指摘する説もある．すなわちGorton[5]はサ反応の肉芽腫の類上皮細胞の配列がサ症より粗であり，またSymmerら[6]は肉芽腫と周辺のリンパ組織との境界がサ反応でより不明瞭であると述べている．

臨床的には千葉[7]，Anderson[8]らによると，サ反応はサ症と次の諸点において異なっているとしている．すなわちサ反応は罹患臓器が単一臓器であり，胸部X線所見は正常，眼症状はみられず，各種免疫反応は正常，サ症の特徴であるKveim反応は陰性である．さらに年齢や地域分布も不定である．

サ反応は悪性腫瘍，とくに原発巣所属のリンパ節にみられるという特徴がある．Gregorieら[9]は子宮癌，乳癌，肺癌，胃癌に多いと述べ，Gortonら[5]によるとすべての悪性腫瘍を含めて7.9%（24例/305例）にサ反応を認めたという．胃癌においては山本ら[3]は胃切除標本およびリンパ節の見直しをおこなって，胃癌807例中7例，0.86%にサ反応を認めている．村田ら[10]は胃癌・肺癌それぞれ100例中2例2%に原発巣周辺あるいは所属リンパ節内にサ反応の発現を見ており，さらに動物実験において悪性腫瘍の存在が肉芽腫形成に密接な関係を有することを示唆するデータを示した．

サ反応の成因について，山本ら[3]はNadel[11]やGorton[5]らのいくつかの説を総合して，癌に特異的な反応というより，腫瘍からの代謝産物や分解産物に対する生体の組織反応であると一応結論づけている．

本症例は胃の早期癌に対して郭清したすべての所属リンパ節にサ反応を認めたけれども，胃癌病巣は径7mm大と小さく，粘膜内に限局し，脈管侵襲もみとめられず，サ反応が悪性腫瘍と関連して発生したとは考え難い．むしろ開腹時の腹部全般に存在した大網の線維性癒着や左卵巣の所見より，約3年前の既往疾患である腎盂腎炎が実は遷延した左付属器炎もともなっていたと推定され，これらの慢性炎症の存在がサ反応発生に関与していると考える方が妥当ではなかろうか．

これまでにサ反応をともなった早期胃癌報告例は磨伊ら[12]の1例と山本ら[13]の2例の計3例である．

山本ら[3]は症例数は少ないが，サ反応を伴なう胃癌の予後が非常に良好であると述べている．悪性腫瘍とサ反応については不明な点がまだ多く存し，今後の検討がまたれる．

まとめ

所属リンパ節にサ反応をみとめた，51歳女性，食道胃境界部早期胃癌の1例を報告し，悪性腫瘍ことに胃癌とサ反応とについて若干の考察を加えた．

要旨は第356回大阪外科集談会にて発表した．

文　献

1) 内田雄三, 一万田充俊, 柴田興彦ほか：食道胃境界部早期胃癌症例の検討—自験例ならびに本邦報告例の考察—. 日消外会誌　14：1230—1235, 1981
2) 村上　平, 鈴木　茂, 橋本忠美ほか：食道胃接合部微小胃癌の内視鏡診断と病理. Gastroenterol Endosc 20：623—629, 1978
3) 山本富一, 立石博之, 西村幸隆ほか：リンパ節にサルコイド反応を認めた胃癌症例の検討. 日消病会誌　77：1555—1561, 1980
4) 立花暉夫：サルコイド反応について. 昭和47年度厚生省特定疾患サルコイドーシス調査研究業績, 1973, p100
5) Gorton G, Linell F: Malignant tumor and sarcoid reactions in regional lymphnodes. Acta Radiologica 47：381—392, 1957
6) Symmer W: Localized tuberculoid granulomas associated with carcinoma. Their relationship to sarcoidosis. Am J Pathol 27：493—513, 1951
7) 千葉保之, 細田　裕：サルコイドーシスの概念と歴史. 最新医　27：1252—1264, 1972
8) Anderson R, Lond MB: Local sarcoid tissue reactions. Lancet I：1211—1213, 1962
9) Gregorie HB, Othersen HB, Moore McK P: The significance of sarcoid-like lesions in association with malignant neoplasms. Am J Surg 104：577—586, 1962
10) 村田吉郎, 立花暉夫：悪性腫瘍におけるサルコイド反応. 結核　54：147—148, 1979
11) Nadel EM, Ackerman LV: Lesions resembling Boeck's sarcoid. In lymphnodes draining an area containing a malignant neoplasm. Am J Clin Pathol 20：952—957, 1950
12) 磨伊正義, 門馬良吉, 大和一夫ほか：胃領域リンパ節に sarcoid 様病変を伴った早期胃癌の1例. 癌の臨　15：1007—1009, 1969
13) 山本富一, Reinaldo Takejima, 立石博之ほか：所属リンパ節にサルコイド反応を呈した早期胃癌の2例. 日消病会誌　76：2442—2446, 1979