日消外会誌　17（5）：961～964，1984年

閉塞性黄疸を呈した後腹膜悪性奇形腫の1例

長崎大学医学部第2外科
*同泌尿器科
**同附属病院中検病理部
永江　隆明　冨岡　勉　織部　孝史
山口　孝　野田　剛稔　角田　司
吉野　寮三　原田　昇　土屋　涼一
斉藤　泰*　津田　暢夫**

A CASE REPORT OF RETROPERITONEAL MALIGNANT TERATOMA ASSOCIATED WITH OBSTRUCTIVE JAUNDICE

Takaaki NAGAE, Tsutomu TOMIOKA, Takashi ORIBE
Takashi YAMAGUCHI, Takatoshi NODA, Tsukasa TSUNODA
Ryôzô YOSHINO, Noboru HARADA, Ryôichi TSUCHIYA
Yutaka SAITO and Nobuo TSUDA
Second Department of Surgery, Nagasaki University School of Medicine
Urology, Nagasaki University School of Medicine
Central Diagnostic Laboratory, Nagasaki University Hospital

索引用語：後腹膜腫瘍，悪性奇形腫

はじめに

成人の後腹膜奇形腫はまれな疾患である．著者らは最近，上腹部痛を主訴として来院し，精査中に黄疸を呈したため，PTCDを施行し，その後の摘出標本にて，悪性奇形腫と診断された症例を経験したので，若干の文献的考察を加えて報告する．

症　例

患者：44歳，女性

主訴：上腹部痛，黄疸

家族歴・既往歴：特記すべきことなし．

現病歴：1982年2月頃より上腹部痛が出現した．諸検査を受るも診断がつかず，放置していた．6月，某医にて蛋白尿，右腎の異常を指摘され，長崎大学泌尿器科を紹介され，同科に右腎腫瘍の疑いにて7月15日入院した．精査中，黄疸が出現したため，7月23日PTCDを施行された．その後の検査にて，右副腎腫瘍が疑われ，手術目的のため，8月11日当科に転科した．

入院時現症：体格中等度，栄養良．眼球・眼瞼結膜に軽度の黄疸，貧血を認めた．表在リンパ節はいずれも触知せず，胸部は打聴診ともに著変を見なかった．腹部は全体に平坦であったが，右季肋部に約2横指の腫瘤を触知した．PTCD tubeが右肋間より挿入されており，腹水や圧痛，筋性防御等は認めなかった．肝脾は触知しなかった．

入院時検査成績：**表1**のごとく，著明な貧血と肝機

表1

RBC	295×10⁴/mm³	T-Bil	4.3mg/dl
Ht	28.7%	D-Bil	3.2mg/dl
Hb	9.8g/dl	血清総蛋白	7.0g/dl
WBC	3200/mm³	ALB	3.9g/dl
〈検尿〉		GOT	433mu/ml
蛋白(＋)，糖(－)		GPT	706mu/ml
PH	5.0	ALP	1012mu/ml
〈沈渣〉		コリンエステラーゼ	0.77PH/hr
RBC(－)，WBC	3～4/F	LDH	526mu/ml
上皮(－)，細菌(＋)：桿菌		CPK	3mu/ml
CEA	31.1ng/ml	γ-GTP	218mu/ml
AFP	1.1ng/ml	LAP	321mu/ml

＜1984年3月14日受理＞別刷請求先：永江　隆明
〒852　長崎市坂本町7－1　長崎大学医学部第2外科

図1　逆行性腎盂造影にて右腎の下方への圧排および石灰化をともなった右腎上方の腫瘤がみられる.

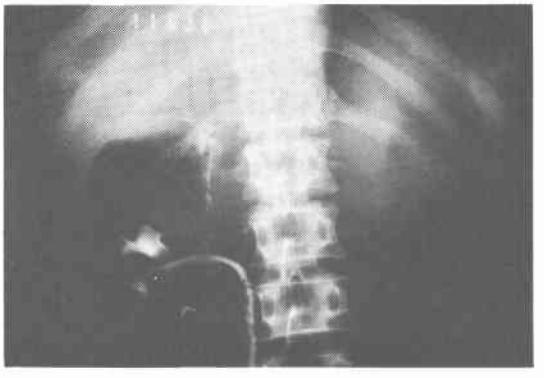

図2　PTC像にて石灰化をともなう腫瘤部にて総胆管の完全閉塞がみられる.

能異常を認め,胆道系の閉塞性パターンを呈していた.またCEAは高値を呈していた.

逆行性腎盂造影：右腎は下方に圧排され，右腎上極に弓状の石灰化をともなった腫瘤が認められ，右腎の腎盂は変形していた（図1）.

PTCD後の瘻孔造影：総胆管は膵内で完全閉塞しており,閉塞部の周囲には腫瘤の石灰化像が見られた.また肝内胆管は拡張していた（図2）.

腹部CT：右腎は下方に圧排され，その上方　肝との境界に，5×7 cm大の辺縁に石灰化をともなう腫瘤があり，内部は主にCTレベルで脂肪と思われる組織からなっていた．その前内側には，下大静脈や総胆管を埋め尽くすように，軟部組織腫瘤があり，これより上方では，胆管の拡張が認められた．膵は全体的に腫大しており，脾静脈や門脈は同定でき，膵原発の腫瘍は否定的であった（図3）.

図3　CT像にて辺縁に石灰化をともなう嚢胞状腫瘤と充実性腫瘤がみられる.

図4　腹腔動脈造影にて総肝動脈，脾動脈の起始部に著明なencasementがみられる.

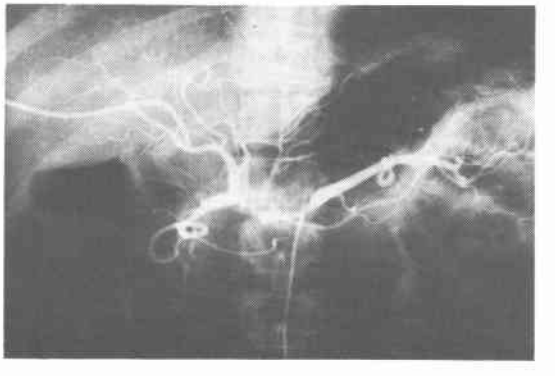

腹腔動脈造影：総肝動脈，脾動脈の起始部に著明なencasementが認められた（図4）.

上腸間膜動脈造影・静脈相：門脈の著明なencasementが見られ，門脈への圧排所見が認められた（図5）.

右腎動脈造影：右腎動脈より分岐している下副腎動脈が拡張し，右腎上方の腫瘤へ分布していた．この動脈の起始部にはencasementが見られ,末梢には,微細新生血管や腫瘍陰影が見られた．また右腎動脈及びその腎内分枝にも,encasementが見られ,腎へも浸潤しているものと思われた（図6）.

図5　門脈の腫瘍による圧排所見

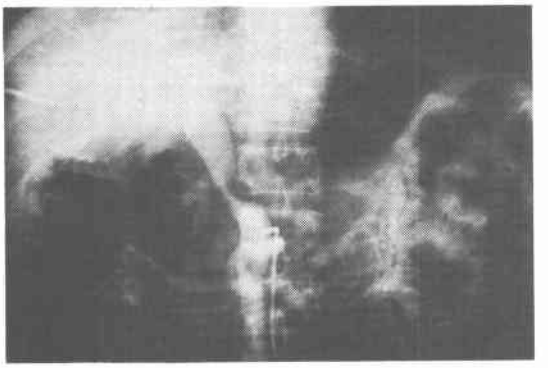

図6　右腎動脈造影にて腫瘤は右腎動脈より分岐している下副腎動脈より血流を受けている.

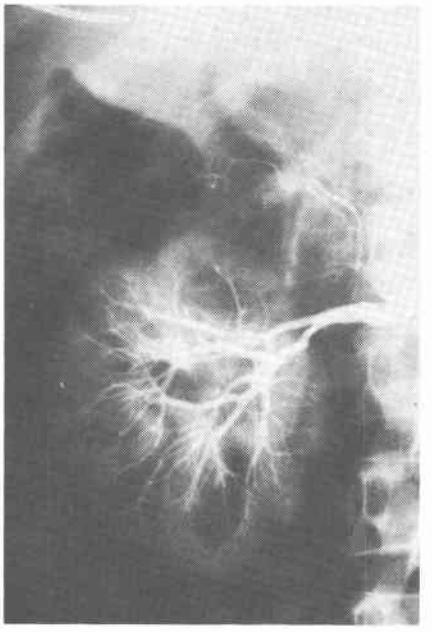

術前診断：右副腎の悪性腫瘍

手術所見：8月25日，上腹部正中切開にて開腹．腫瘍は右腎上極から十二指腸，膵頭体部の後面にかけて一塊となっており，原発巣は不明であった．また卵巣，子宮，結腸，小腸等，他臓器に腫瘍は認めなかった．腫瘍は肝尾状葉，十二指腸から膵頭体部の後面，下大静脈に強く浸潤しており，剝離不可能であったため，腫瘤の生検を行うことにし，嚢胞状腫瘤を切開した所，黄白色の〝おから〟様物質が充満しており，壁の石灰化，さらに，毛髪をも含んでいた．手術としては，肝十二指腸間膜および肝門部には浸潤が及んでいなかったため，胆摘並びに総肝管•空腸吻合術（Roux-Y）を施行した．

図7　嚢胞壁は扁平上皮よりなり，その壁内に汗腺と思われる腺管を認める．

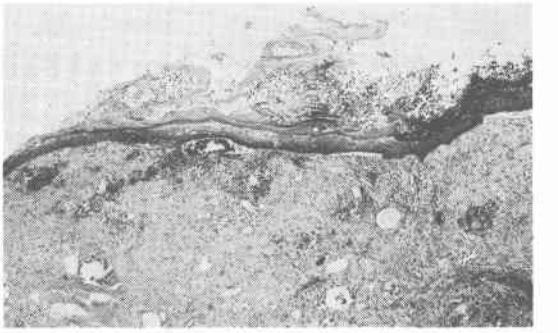

図8　結合織中に異型性の強い細胞が腺管を形成している．

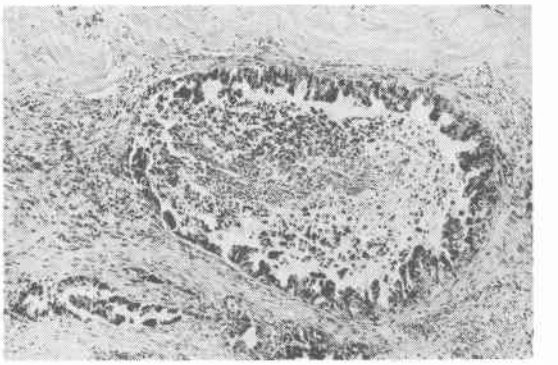

摘出標本：摘出した嚢胞内容は黄白色を呈しており，その中に白色の繊細な毛髪が多数認められたが，歯牙や骨等は認められなかった．

病理組織学的所見（82—SM—2170）：嚢胞壁は主に扁平上皮よりなり，その壁内に汗腺と思われる小さな腺管が散在性に認められた（図7）．一部で嚢胞壁には高円柱上皮が見られ，上皮の核には軽度の異型性が認められた．また壁内の結合織中には，大型で異型性の強い核を有する細胞が腺管を形成しているのが見られ，腺癌の像と考えた（図8）．

以上の所見より，後腹膜に発生した悪性嚢胞性奇形腫と診断した．

臨床経過：術後経過は良好でPTCD tubeからの瘻孔造影にても，造影剤の空腸への流出は良好であったため，PTCD tubeを抜去し，術後14日目に退院した．退院時，腫瘍によると思われる軽度の食物通過障害が見られていたが，他病院へ転院となり，術後6カ月で

死亡した．死後，病理解剖は行われなかった．

考　察

本例は術前，閉塞性黄疸を呈し，諸検査の結果，右副腎の悪性腫瘍と診断されたが，術後，病理組織学的に悪性奇形腫と診断した．奇形腫は発生学的に，後腹膜軟部組織より発生することが多く，副腎から発生したとは考えにくいため[1]，副腎周囲の後腹膜組織より発生した悪性奇形腫と診断した．一般に，原発生後腹膜奇形腫は55%が10歳までに，90%が30歳までに発見されるとされ[2]，成人における後腹膜奇形腫はきわめてまれであり，文献的には，1937年より1980年の間に31例が報告され[1]，本邦では，過去5年間に4例の報告を認める[2)~5)]．奇形腫は肉眼的に嚢胞性と充実性に大別される．嚢胞性腫瘍は通常良性が多く，黄色液や毛髪等を含んでおり，十分に分化した組織より構成されている．充実性腫瘍は悪性が多く，線維組織，脂肪組織，軟骨・骨組織等より構成されており，未分化な胚芽組織より成る[1)2)]．本例は，嚢胞性奇形腫で，皮脂物質 sebaceous material や毛髪を含んでいて，その一部に腺癌の成分を含む悪性奇形腫であった．Bruneton[1]の報告によると，悪性頻度は31例中8例（25.8%）であり，小児の悪性頻度6.8%[6]と比べると高率となっている．男女比は大差なく，発生部位は後腹膜においては，左上腹部が最多であった．症状は一般に，初期には無症状に経過し，腫瘤が増大するにつれて，腹部膨満，腹痛，嘔気，嘔吐，排尿障害等多彩な臨床症状を来たすことが多い[5)7)]．しかし，本例のように閉塞性黄疸が出現することは非常にまれである．診断にはX線検査は重要で，腹部単純X線により，腫瘍辺縁に弓状または円形の石灰化像を認めることが多い(61.5%)[1]．最近はCT検査が有用で，CT像により密度の微細構造の変化から良性か悪性かを知りうることができる[4)5)]．血管造影は良性例8例，悪性例1例に施行してあるが，良性例1例を除く全てが，無血管像を呈しており，本例もまた無血管像を呈していた．予後はBruneton[1]の報告によると，すべて18カ月以内に死亡しており，本例も術後6カ月で死亡しており，予後はきわめて悪かった．

おわりに

44歳の女性で，上腹部痛を主訴として来院し，入院中，閉塞性黄疸を呈した後腹膜悪性奇形腫の1例を経験したので文献的考察を加えて報告した．

文　献

1) Bruneton JN, Francois Diard, Drouillard JP et al: Primary retropertoneal teratoma in adults: Presentation of two cases and review of the literature. Radiology 134: 613—616—1980
2) 多田信平：嚢胞性後腹膜奇形腫．臨放線　25: 883—884, 1980
3) 土井隆一郎, 今井史郎, 谷口亨一ほか：成人の原発性後腹膜奇形腫の1治験例．臨外　38: 1377—1381, 1983
4) 平田賢一, 山本浩史, 佐藤四三ほか：成人の原発性後腹膜奇形腫の1例．日臨外医会誌　43: 451—455, 1982
5) 三崎三郎, 北　陸平, 宮本新太郎：成人にみられた後腹膜悪性奇形腫の1例．臨外　38: 1089—1093, 1983
6) Arnheim EE: Retroperitoneal teratoma in infancy and childhood. Pediatrics 8: 309—327, 1951
7) Engel RM, Elkins RC, Fletcher BD: Retroperitoneal teratoma, review of the literature and presentation of an unusual case. Cancer 22: 1068—1073, 1968