日消外会誌　17（7）：1474～1477，1984年

巨大空腸平滑筋肉腫の1治験例

国立津病院外科
冨田　隆　中浜　貴行　広田　有
矢野　隆嗣　日高　直昭

A CASE OF GIANT LEIOMYOSARCOMA OF THE JEJUNUM

Takashi TOMIDA, Takayuki NAKAHAMA, Tamotsu HIROTA
Takashi YANO and Naoaki HIDAKA
Department of Surgery, Tsu National Hospital

索引用語：空腸平滑筋肉腫

はじめに

原発性小腸悪性腫瘍のうち本邦における平滑筋肉腫の発生頻度は悪性リンパ腫，癌に次ぐもので[1]，近年その報告例も増加しつつある．

今回私どもは巨大な腫瘤にもかかわらず比較的無症状に経過した空腸平滑筋肉腫の1症例を経験したので報告する．

症　例

患者：59歳，女性．

主訴：下腹部腫瘤．

家族歴，既往歴：特記すべきことなし．

現病歴：入院5カ月前から左下腹部に腫瘤を触知するようになったが腹痛，食欲不振や腹部膨満などがないため放置していた．以後次第に腹部腫瘤が増大するため家人にすすめられて来院した．

入院時現症：体格中等度で栄養良好，血圧120/80 mmHg，脈拍72/分で整，眼瞼結膜はやや貧血状であるが，眼球結膜に黄染なく，頚部も異常なし．胸部は聴打診上異常なし．腹部は下腹部がわずかに膨隆し臍下部から恥骨にかけて小児頭大の腫瘤を触知，表面凹凸やや不整，弾性硬，軽度の圧痛がみられ可動性はほとんど認められなかった．直腸指診でも直腸前方に前記同様の腫瘤を触知し，また便潜血反応は陽性であった．

臨床検査成績：末梢血では白血球数9.100で血液像に異常なし．赤血球数335×10^4，血色素量6.2g/dl，ヘマトクリット22.5%と貧血が指摘された．検尿，血液生化学検査や凝血学的検査などでは異常なく，CEAも1.0ng/mlと正常範囲内であった．

腹部CT：不規則な辺縁からなる実質性腫瘤で一部腸管が巻き込まれており，enhancement CTではlow dencity areaが散在し出血または内部壊死巣の存在が考えられた（図1）．

小腸透視：図2は上部消化管透視後経時的に撮影し

図1　腹部CT像．辺縁不整な実質性腫瘍で上段矢印は腸管腔，下段はenhancement CT．

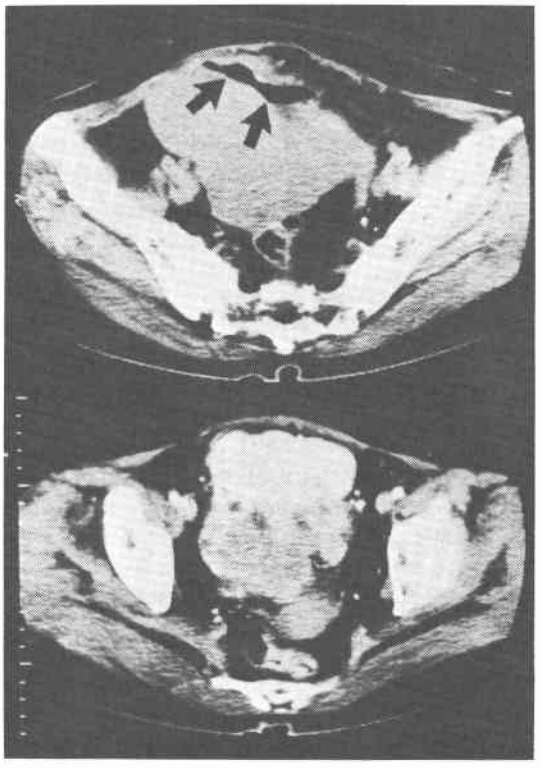

＜1984年3月14日受理＞別刷請求先：冨田　隆
〒514-11　久居市新町1022　国立津病院外科

図2　小腸透視．矢印は上部小腸で不整狭窄像を示す．

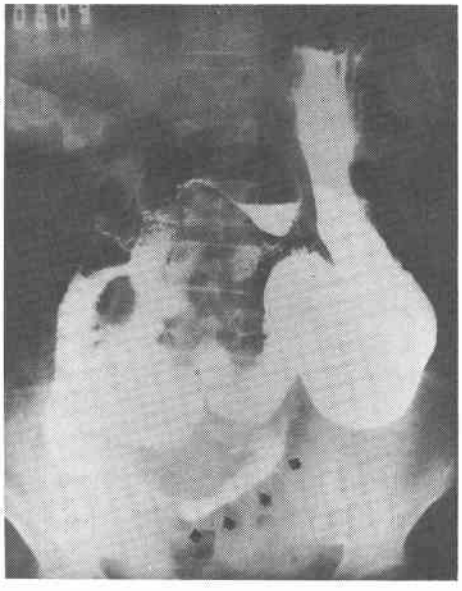

図3　上腸間膜動脈撮影．第1空腸動脈は太く，新生血管をともない濃染像を示す腫瘍陰影がみられる．

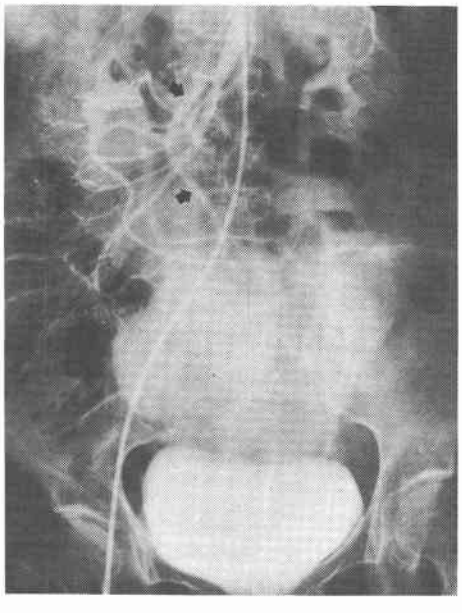

たものであるが，上部小腸の不整狭窄像がみられた．

腹部血管撮影：上腸間膜動脈は右側へ圧排され，第1空腸動脈は太く，これをfeeding arteryとして新生血管をともない濃染像を示す腫瘍陰影が認められ，腫瘍下端は小骨盤腔にまで達していた（図3）．

図4　摘出標本．23×16×15cm，表面凹凸不整の腫瘤．

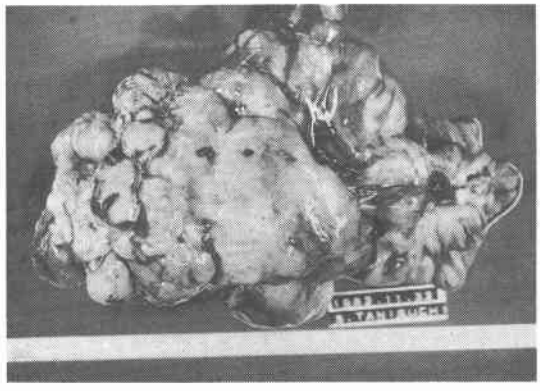

図5　摘出標本割面．空腸の内腔は一応保たれている．

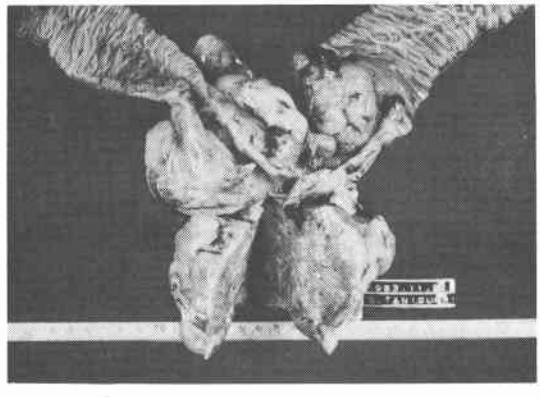

その他，胃十二指腸透視や注腸透視で異常所見はみられず，以上より上部小腸原発の巨大な腫瘍で平滑筋肉腫が疑われ，1983年11月22日手術が施行された．

手術所見：下腹部正中切開にて開腹すると腫瘍は臍下部から骨盤腔内へはまり込むように位置し，腫瘍の左縁では大網が癒着していたが，肉眼的に腹腔内播種，他臓器への浸潤や肝転移はみられなかった．癒着した大網を切離し骨盤腔内より腫瘍を持ち上げるとTreitz靱帯から約30cm肛門側の空腸を巻き込み，壁外性に発育した小児頭大の腫瘍であることが判明，腫瘍より口側，肛門側それぞれ20cmの小腸と腫瘍の支配血管周囲リンパ節を腫瘍とともに一塊として摘出し，空腸の端々吻合を施行した．

摘出標本：大きさ23×16×15cm（880g）で主に腸管外へ発育した灰白色，弾性硬，充実性の腫瘍で，腸管内腔は狭窄しているものの一応保たれていた．割面では小壊死巣や小出血巣が散在していた（図4，5）．

病理組織学的所見：紡錘型の細胞が束状に複雑に交

図6　組織像（×40，HE）．紡錘型の細胞が束状に交錯している．

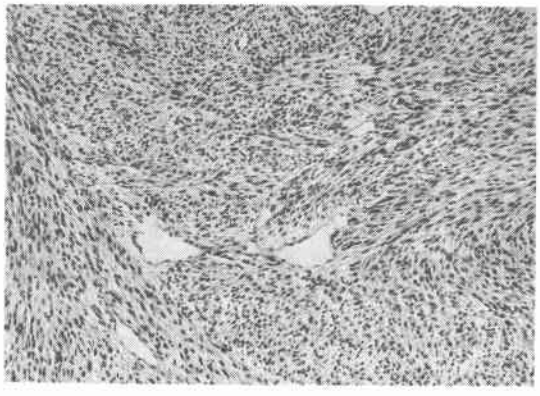

図7　組織像（×100，HE）．上方は空腸内腔で，粘膜は圧排され一層の上皮になっている．左方では上皮を欠いている．

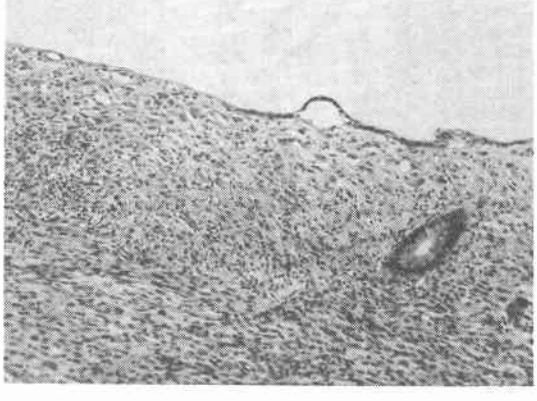

錯するように増殖し，細胞密度は高く，核分裂像は400倍の強拡大で平均10視野に19コ認められた．腸管内腔の空腸粘膜は腫瘍により強く圧排され，粘膜を欠く部もみられた．なお摘出リンパ節に転移はみられなかった（図6，7，8）．

以上の所見から空腸原発の平滑筋肉腫で，比較的悪性度が高いものと考えられた．

考　察

高木ら[1]によると胃腸管平滑筋肉腫50例の集計でその発育形式は胃で管外型44%，管内型41%とほぼ同数であるのに対し，小腸では管外型79%，管内型14%と管外発育型が多く，また腫瘍の大きさは胃で平均腫瘍径8.0cmに対し空・回腸では12.5cmと大きなものが多いと述べている．平滑筋肉腫を含め小腸腫瘍の主な初発症状として下血，腹痛，体重減少，消化管通過障

図8　組織像（×400，HE）．核分裂像が3コ認められる．

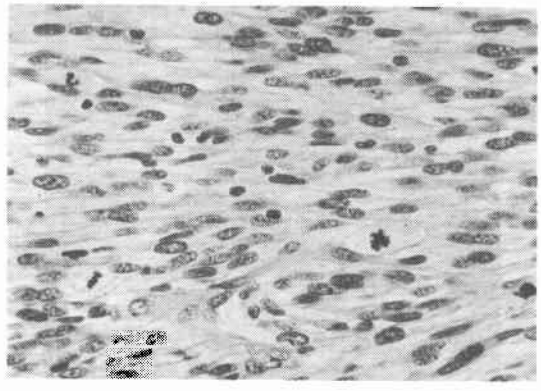

害，腹部腫瘤触知などがみられるが[1)~3)]，小腸平滑筋肉腫ではとくに腹部腫瘤触知を主訴とする症例が37～57%と高率にみられる[1)2)4)]．これは空・回腸の平滑筋肉腫では消化管通過障害が13～20%と少なく[4)~6)]，とくに管外発育型では腫瘍増大にもかかわらず腸管内腔が保たれ経口摂取が可能で患者が元気なことなどにより，長期間放置されているためと考えられる．八尾ら[7)]は空・回腸平滑筋肉腫本邦報告93例を集計し，腫瘍長径15cm以上のものは23例（26.7%）にみられるが，長径20cm以上になると7例（7.5%）のみであったと述べている．私どもの症例でも自覚的に腫瘤を触知していたものの，経口摂取に障害はなく，また消化管出血によると思われる貧血をきたしていたが，一時期大量に出血することなく徐々に進行したので自覚的には何ら症状はみられずに長期間放置され，手術時腫瘍長径が23cmと巨大になったものと考えられた．

平滑筋肉腫は比較的slow growingで予後も良いと考えられているが，Starrら[6)]は5年生存率50%，Awrichら[2)]37.5%，Milesら[3)]29%と報告している．梅山[8)]は小腸平滑筋肉腫本邦報告135例を集計し3年以上の生存は2例であったと報告している．またAkwariら[5)]は腸管平滑筋肉腫で治癒切除例の5年生存率は50%であったが，その後の再発により10年生存率は35%にすぎないと報告し，同様に高木ら[1)]も5年生存率は78%と良好であったが，5年以後の再発死亡のため最長生存7年4カ月で全例死亡し，長期経過後の再発頻度も高いことを報告している．

平滑筋肉腫の予後決定因子として病脳期間，発育形式，腫瘍径や核分裂数などが重要とされており[1)9)]，管外型の発育形式を示し，腫瘍径が12cm以上で組織学

的に核分裂像の頻度が10視野(400HPF)で10コ以上になると予後はきわめて悪いと報告されている[1]．私どもの症例は管外型に発育し腫瘍径は23cmと巨大で，細胞分裂数は10視野で平均19コと多い．したがって，手術時腹膜播種，肝転移やリンパ節転移などは認められなかったが，予後不良の症例であることを念頭に置かなければならない．

結　語

巨大空腸平滑筋肉腫の1例を報告し，本症例は予後不良と考えられることなどにつき若干の考察を加えた．

本論文の要旨は第208回東海外科学会例会において発表した．

文　献

1) 高木国夫，山本英昭：胃腸管平滑筋肉腫—50例の臨床的特徴について—．消外 5：1507—1513, 1982
2) Awrich AE, Irish CD, Vetto RM et al: A twenty-five experience with primary malignant tumors of small intestine. Surg Gynecol Obstet 151：9—14, 1941
3) Miles RM, Crawford D, Duras S: The small bowel tumor problem: An assesment based on a 20 year experience with 116 cases. Ann Surg 189：732—740, 1979
4) 比嘉利信，坂本惇夫，吉田隆亮ほか：頻回の下血を繰り返した空腸平滑筋肉腫の1例—本邦における空腸平滑筋腫73例の分析—．胃と腸 15：1097—1104, 1980
5) Akwari OE, Dozois RR, Weiland LH et al: Leiomyosarcoma of the small and large bowel. Cancer 42：1375—1384, 1978
6) Starr GF, Dockerty MB: Leiomyomus and leiomyosarcoma of the small intestine. Cancer 8：101—111, 1955
7) 八尾恒良，日吉雄一，田中啓二ほか：最近10年間(1970～1979)の本邦報告例の集計からみた空・回腸腫瘍．胃と腸 16：935—941, 1981
8) 梅山 馨：小腸平滑筋腫瘍の臨床—自験3例を中心として—．外科治療 25：241—249, 1971
9) Chiotasso PJP, Fazio VW: Prognostic factors of 28 leiomyosarcomas of the small intestine. Surg Gynecol Obstet 155：197—202, 1982