日消外会誌　17（8）：1615～1618，1984年

術後吻合部に発生を繰り返した腸壁嚢状気腫の1例
―および本邦報告例の統計的観察―

岡山大学第1外科
大西　和彦　　淵本　定儀　　米花　孝文　　飽浦　良和
紙谷　晋吾　　浜田　史洋　　折田　薫三

A CASE OF PNEUMATOSIS CYSTOIDES INTESTINALIS FOUND REPEATEDLY IN ANASTOMOSIS AFTER OPERATION AND REVIEW OF THE JAPANESE LITERATURE

Kazuhiko OHNISHI, Sadanori FUCHIMOTO, Takafumi BEIKA, Yoshikazu AKURA, Shingo KAMITANI, Fumihiro HAMADA and Kunzo ORITA
1st Department of Surgery, Okayama University School of Medicine

索引用語：腸壁嚢状気腫，小腸大腸吻合，高圧酸素療法

はじめに

腸壁嚢状気腫 pneumatosis cytoides intestinalis（以下 PCI と略す）は腸管壁内に多数の含気性嚢状を形成する比較的まれな疾患である．しかし術後吻合部に発生する PCI の報告はきわめてまれてあり，近年欧米において，肥満に対する腸管バイパス手術後の本症発生の報告が散見される程度である[1]．最近，われわれは術後吻合部に発生を繰り返し，高圧酸素療法が有効であった PCI の1例を経験したので，本邦報告例の統計学的観察を加えて報告する．

症　例

患者：47歳，男性，印刷業．

主訴：大腸ポリープ．

家族歴：特記すべきことなし．

既往歴：12年前ごろより，気管支喘息の発作があり，長期にわたりステロイドの投与をうけている．6年前，大腸癌（横行結腸癌，S状結腸癌）にて，大腸右半切除術ならびにS状結腸切除術を施行されている．3年前より，高血圧症を指摘されている．

現病歴：とくに自覚症状はなかったが，大腸癌根治術後5年目の注腸透視にて，多発性ポリープならびに Carcinoembryonic Antigen（以下 CEA と略す）の高値を指摘され，昭和56年1月当第1外科に入院した．

入院時所見：貧血，黄疸ともになく，腹部所見として，腫瘤もふれず，圧痛，筋性防禦もなかった．便潜血反応は陰性であったが CEA 9.1ng/ml とやや高値を示した．呼吸機能検査では％肺活量91％，1秒率50％と閉塞性障害のパターンを呈していた．血圧は176/110と高血圧を呈していたが，その他特記すべきことはなかった．

当科にて，昭和56年1月および6月の2度にわたり計14コの内視鏡的ポリペクトミーを施行するもポリープの大きさと数の増大をみたため（図1，2），昭和57年5月全身麻酔下にて，残存結腸全摘を施行した．

切除標本：回腸横行結腸吻合部から大腸側約10cm にわたって，直径約2.5cm 以下の半球状隆起性病変が多数みられ，いわゆる「いくら」ないしは「かえるの卵」様の外観を呈していた．病変は主として腸管長軸方向にならび，吻合部から離れるにつれ小さくなっていた．また，2～4mm 大の tubular adenoma 数コが横行結腸から下行結腸にかけて散在していた（図3）．なお，術中，小腸間膜ならびに結腸間膜には嚢状病変が存在していなかった．

割面では大腸側の粘膜下層に大小の気腫腔が見られ，粘膜筋板を押し上げ腸管内腔に突出していた．内

＜1984年5月9日受理＞別刷請求先：大西　和彦
〒700　岡山市鹿田町2－5－1　岡山大学医学部第1外科

図1　術前の注腸レントゲン像
回腸横行結腸吻合部から残存横行結腸に多数の隆起性病変がみられる．

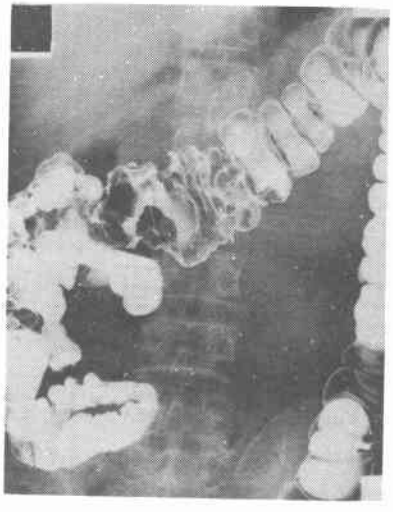

図2　術前大腸内視鏡像
一部に小腸粘膜がみられるが，回腸横行結腸吻合部より大腸側に大小多数の結節状隆起性病変がほぼ全周にわたって認められる．表面は平滑で正常もしくはやや赤味を帯びた色調を呈している．

容物はガスのみで液体成分はなかった（図4）．

病理組織学的所見：嚢状内面は多核巨細胞あるいは，一層の扁平ないしは立方上皮で被覆されており，さらに嚢状壁は線維組織で形成され，Koss ら[2]の報告しているPCIの組織所見と一致していた（図5）．

術後経過：術後経過良好にて，昭和57年6月当科を退院した．その後，4カ月目の内視鏡検査にて，回腸直腸吻合部にPCIの再発がみられた．自覚症状がないため，終過観察していたが，PCIの増大する傾向がみられたため，昭和58年6月高圧酸素療法を施行した．高圧酸素療法は最大ケージ圧2.1kg/cm² 50分間の純酸素投与を用いた．24回の施行にて，PCIは消失し，現在昭和58年11月に至るまで再発をみていない（図6）．

図3　切除標本

図4　切除標本の割面

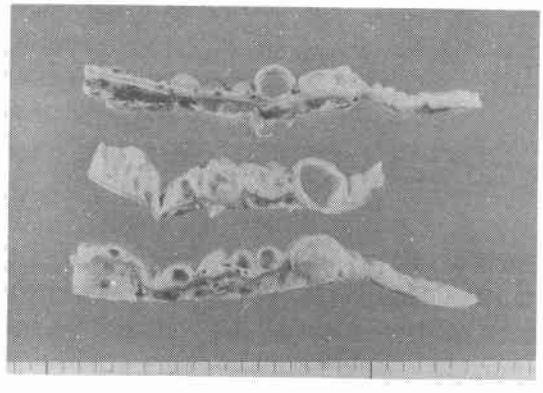

図5　病理組織像

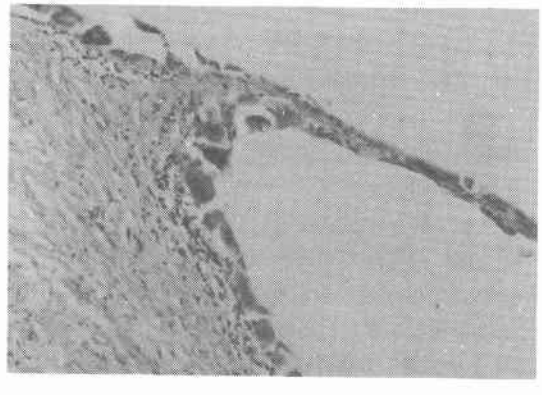

図6　高圧酸素療法終了後の大腸内視鏡像PCIは消失している

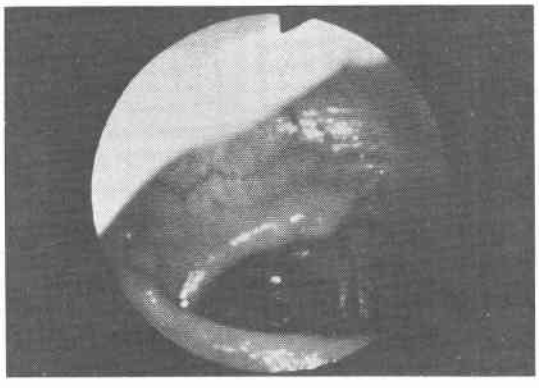

考　察

本邦では1901年に三輪[3]が第1例を報告して以来，われわれが検索しえたものは，自験1例を含め，353例に達する．これらのうち，医学中央雑誌376巻から414巻までの最近の81例について検討を加えた(**表1**)．性別は和崎ら[4]の集計によると，男性39例女性17例と男性に多く発生していたが，その後の集計[5)6)]では徐々に女性の比率が増え，われわれの集計では，男性21例女性39例と女性の報告例が増えてきている．年齢別では，60歳以上の高齢者の増加傾向がみられると同時に壊死性腸炎ならびにHirshprung's diseaseに高率に合併した新生児発生の報告例が増えてきている．発生部位別では，和崎ら[4]の集計では98%が小腸であったが，その後大腸に発生する報告例が多くなり，われわれの集計では，小腸発生頻度は31%と低下してきている．大腸発生頻度の増加は戦後の日本人の食生活の欧米化ならびに大腸診断技術の進歩などがその原因として考えられる．また，小腸発生18例中16例が女性であること，高齢者になるほど小腸発生頻度が高くなっているのは，興味深いものである．大腸の部位別では左半結腸ことにS状結腸に発生した報告例が多かった．症状は左半結腸例では粘血便，下痢が多く，小腸例では腹部膨満感，呕吐が多かった．合併症としては胃十二指腸潰瘍，気管支喘息などの肺疾患，さらには強皮症などの膠原病の報告例も増えてきている．

PCIの術前診断は50%以下と低く，われわれの症例も大腸ポリープの癌化を疑い開腹したものである．発生原因としては，機械説，腫瘍説，細菌説，栄養障害説，循環障害説，化学説，肺原説，薬物説などの諸説あるが，現在一般に認められているのは，機械説，細菌説，肺原説であろう．一般にはPCIは他に消化管の合併病変のないprimary typeと合併病変をともなうsecondary typeに分類される．Doddsら[7]は**表2**のような原因疾患をあげ，PCIは諸種の因子によってできる単一の症状であろうと述べている．機械説は原因疾患によって腸内圧の亢進をきたし，それに粘膜の亀裂が加わって腸内ガスが腸管壁内に浸潤したものであると説明している．細菌説はガス発生性の細菌が腸壁内へ浸入しPCIができるという説で，小児の壊死性腸炎に付随するPCIの発生原因として注目されている．また肺原説は閉塞性肺疾患により肺胞の破裂をきたし，ガスが縦隔から後腹膜，さらに腸間膜，腸壁漿膜下へと移動してPCIを形成する説である．われわれの症例では，気管支喘息の既往があり，最初の大腸癌根治術直後に喘息発作が2度あったが，その際にはPCIの発生をみていない．また，自験例は計3回の腸切ならびに吻合術を施行されているが，大腸大腸吻合部には，PCIの発生をみず，小腸大腸吻合部の大腸側にのみ

表1　年齢，性，部位別分布

年齢		0～	10～	20～	30～	40～	50～	60～	70～	不明	計
性別(男・女)			1 1	1	2 7	8 9	5 3	2 9	3 5	4	21・39
不明		15								6	21
部位	小腸				1	4	1	6	2 3	1	18
	右半結腸					2 1	1 1	2			7
	左半結腸		1	1	1 6	6 2	3 1	1 1	1	4	28
	結腸				1	1					2
	小腸と結腸						1	1	1		3
	不明	15	1			1			1	5	23
計		15	2	1	9	17	8	11	8	10	81

表2　原因疾患（Doddsら[6]による）

Causes of pneumatosis intestnalis

A. Vascular insufficiency
  1. Intrinsic
    a. Mesenteric vascular occlusion
    b. Hypoperfusion
  2. Mechanical strangulation
    a. Volvulus
    b. Internal hernia
    c. Intussusception
B. Inflammatory
  1. Neonatal necrotizing enterocolitis
  2. Septic enterocolitis
  3. Pseudomembraneous enterocolitis
  4. Toxic megacolon
  5. Crohn's disease
  6. Inflammatory diarrhea of childhood
C. Simple bowel obstruction (any cause)
D. Collagen diseases
  1. Especially scleroderma
E. Iatrogenic
  1. Endoscopy
  2. Umbilical vein catheter
  3. Hydrogen peroxide enemas
F. Miscellaneous
  1. Whipple's disease
  2. Leukemia
  3. Sprue
  4. Peptic ulcer
  5. Diverticulitis
  6. Caustics
  7. Trauma
  8. Intestinal parasites
  9. Idiopathic
G. Pulmonary
  1. Obstructive lung disease
  2. Pneumothorax
  3. Interstitial emphysema
  4. Pneumomediastinum

PCIの発生をみている．しかも筋層，漿膜下層には発生せず，粘膜下層にのみ発生をみている．自験例のPCI発生過程を考えるに吻合部という組織断裂の存在下にしかも長期間にわたるステロイド剤の投与による組織のき弱化が加わり，何らかの誘因で小腸蠕動運動が亢進し，口径のちがう小腸大腸吻合部にのみ腸管内圧が加わり，腸管内ガスが徐々に浸潤したものと思われる．

治療は，通過障害，大量出血などの合併症がないかぎりPCIのみでは外科的療法の対象とならず保存的療法をまず行うべきである．自験例も回腸直腸吻合部へのPCIの再発において，しばらく経過観察を行なったが増大する傾向があり，高圧酸素療法を施行した．本症に対する酸素療法は1973年Forgacsら[8]の報告以来本邦でも草間[9]，小池ら[10]が酸素吸入療法によるPCI消失の報告をしている．われわれは減圧症のベンズ型に高圧酸素療法を施行してきたが，その原理を応用し，PCIの治療に用い良好な結果をえた．気腫のガス成分は，Mujahed[11]が窒素89.8%炭酸ガス7.82%酸素2.42%と報告し，大徳ら[12]も窒素84.8%炭酸ガス9.5%酸素0.9%アルゴン0.5%と報告しており，いずれも窒素含有量が80%代である．高濃度酸素の高圧条件下における酸素吸入により血中の酸素濃度が高まり，そのため気腫内の窒素が酸素と入れかわり，しかも気腫内の酸素は高圧下のため体積が縮小し組織内へ吸収されやすくなり，さらに代謝によって酸素が消費されることにより気腫が消失するものと考えられる．

結　語

自験例は3回の腸切ならびに吻合術後2度にわたって気腫の発生をみ，1度目は腸切を施行したが，2度目は高圧酸素療法を用い気腫を消失せしめたので，最近の本邦報告例81例（医学中央雑誌376巻から414巻まで）を集計しあわせて報告した．

本論文の要旨は1983年7月第22回日本消化器外科学会総会で報告した．

文　献

1) Feinberg SB, Schwartz MZ, Clifford S et al: Significance of pneumatosis cystoides intestinalis after jejunoileal bypass. Am J Surg 133: 149—152, 1977
2) Koss LG: Abdominal gas cysts (pneumatosis cystoides intestinorum hominis) an analysis with a report of a case and a critical review of the literature. A M A Archives Pathol 53: 523—549, 1952
3) 三輪徳寛：Über einen Fall von Pneumatosis, cystoides intestinorum hominis. Zbl Chir 28: 427, 1901
4) 和崎昭雄，佐伯壮六，安田光則ほか：腸管嚢腫様気腫の1例．長崎医会誌 38：551—556，1963
5) 斎藤和好，奥野　豊，中村　朗ほか：腸管嚢腫様気腫の5例—本邦報告例の統計的観察—．外科診療 171491—1495，1975
6) 山本恒義，千葉昌和，西田　進ほか：胆嚢結石症急性膵炎に併発した腸管嚢腫様気腫の1例—最近報告例の統計的観察—．山形病医誌 14：164—170，1980
7) Dodds WJ, Stewart ET, Goldberg HI et al: Pneumatosis intestinalis associated with hepatic portal venous gas. Dig Dis Sci 21: 992—995, 1976
8) Forgacs P, Wright PH, Wyatt AP: Treatment of intestinal gas cysts by oxygen breathing. Lancet 1: 579—582, 1973
9) 草間次郎，飯田　太，宮下美生ほか：酸素吸入療法が奏効した大腸嚢腫様気腫の1例．日消病会誌 78：1102—1106，1981
10) 小池綏男，大橋昌彦，野原秀公ほか：酸素吸入により治療せしめた大腸嚢腫様気腫症の1例．外科診療 24：235—238，1982
11) Mujahed Z, Evans JA: Gas cyst of intestines (pneumatosis inestinalis). Surg Gynecol Obstet 107: 151—160, 1958
12) 大徳邦彦，光波康壮：大腸嚢腫様気腫のガス分析と高圧酸素療法．日消病会誌 77：672，1980