日消外会誌　17（9）：1712～1716，1984年

特集 7

肝門部胆管癌の臨床・病理学的検討
―特に術後2年以上生存例を中心として―

筑波大学臨床医学系外科
岡　村　隆　夫　　岩　崎　洋　治
千葉県がんセンター消化器
西　村　　明

CLINICOPATHOLOGIC ASPECTS OF CARCINOMA OF THE HEPATIC HILUS
—AN ANALYSIS OF SEVEN CASES SURVIVING OVER 2 YEARS AFTER SURGERY—

Takao OKAMURA, Yoji IWASAKI
Department of Surgery, Institute of Clinical Medicine, University of Tsukuba
Akira NISHIMURA
Division of Gastroenterology, Chiba Cancer Center Hospital

索引用語：肝門部胆管癌

はじめに

胆管癌は胆管壁内に沿っての浸潤が強いため，肝内胆管に近い肝門部胆管癌の治療は手術的には標準術式の確立が難しく，診断的には正確な浸潤範囲の決定が困難であり，かつまた術前処置としての減黄効果も悪く，長期生存例を得るのは困難な分野である．その最大の原因は肉眼的には治癒切除ができたと思われた症例でも組織学的には非治癒切除に終ることが多いことである．非治癒切除の予後はおよそ1年前後であり，非切除の症例の予後は約半年である．その死因のほとんどが肝内胆管レベルでの胆管閉塞による減黄効果不良による肝障害と肝膿瘍による敗血症によるものである．このように予後の観点から眺めた場合，手術にて最低2年以上の予後を得ることができれば治療としての目的を達したものと考えてよい．現在までにわれわれが経験した肝門部胆管癌は43症例で，切除した症例は28症例であり，うち2年以上生存しえた症例は7例である．これらの7症例に対して長期に生存しえた因子および再発死した症例ではどのような再発形式を示したかをretrospectiveに検討することにより，治癒切除の意味を再検討するとともに，この部の腫瘍の特性の一端を解明し，肝門部胆管癌の治療成績向上を図りたい．

表1　肝門部胆管癌の主占拠部位別症例数

（S 59.1.31）

主占居部位	症例数	切除例			非切除例	
		治癒切除	非治癒切除	非治癒切除＋術中照射	術中照射＋ドレナージ術	ドレナージ術
右主肝管（Br　）	12	2 (1)	1	4	1	4
左主肝管（Bl　）	9	2 (2)	1	4 (1)	1	1
肝門部胆管（Br-l-s）	2	2 (1)	0	0	0	0
総肝管（Bs　）	12	4 (1)	1	2	1	4
広範囲胆管	8	0	5	0	0	3
計	43	10 (5)	8	10 (1)	3	12

（　）内千葉県がんセンター症例

1．肝門部胆管癌の主占拠部位別症例数と治癒切除例（**表1**）

昭和59年1月までにわれわれが筑波大学および千葉県がんセンターにおいて経験した肝門部胆管癌症例は43症例であり，切除例は28例である．43症例の腫瘍の主占拠部位別は右主肝管12例，左主肝管9例，総肝管12例，左右肝管合流部2例，3区域以上に及ぶ広範囲胆管8例となる．これらの症例のうち治癒切除しえた

※第23回日消外会総会シンポⅠ：肝門部胆管癌の治療
別刷請求先：岡村隆夫　〒305　茨城県新治郡桜村天王台1－1－1　筑波大学臨床医学系外科

表2　治療別症例数

切除	胆管切除	7 (3)		
	胆管切除＋肝切除	8	右葉切除	4(3)
			左葉切除	3(3)
			肝門部肝部分切除	1
	胆管切除＋膵頭十二指腸切除	2 (1)		
	肝門部肝部分切除＋膵頭十二指腸切除	1	( )内治癒切除例	
	切除＋術中照射	10		
非切除	術中照射＋ドレナージ術	3		
	ドレナージ術	12		

症例は10例であり，これは全症例数のわずか23%を占めるにすぎない．部位別にみて治癒切除率にきわだった差はないが，広範囲胆管癌では切除例8例のうち治癒切除症例は1例もない．

2．治療別症例数（**表2**）

1）切除とその術式および治癒切除

胆管切除7例のうち3例に治癒切除が可能であった．胆管切除に肝切除を加えたものは8例で，その内分けは右葉切除4例，左葉切除3例，肝門部肝部分切除1例であり，治癒切除例は6例であった．胆管切除＋膵頭十二指腸切除を施行した2例のうち1例は広範囲胆管癌であり，肝側断端HW⊕となり，非治癒切除となったが，ほかの1例は腫瘍の主占拠部位は総肝管にあり，肝側胆管は右主肝管にて肝内第1次分岐部を越えて，左は左主肝管にて切除し，十二指腸側胆管は肝頭十二指腸切除を加えることにより，治癒切除となった．広範囲胆管癌にて肝門部部分肝切除＋膵頭十二指腸切除を施行した症例ではHW⊕となり非治癒切除に終った．

切除＋術中照射例は全て高度の進行癌で，うち8症例は高度の胆管浸潤および主要血管浸潤があり，切除不能例であった．主要血管浸潤のない2症例のうち1例は局所播種および十二指腸，横行結腸への直接癌浸潤があったため，この部を切除後，局所播種部を含めて術中照射した．他の1例は肝切除を加えれば治癒切除が可能と思われたが77歳と高齢の上，全身状態が悪く，胆管切除のみにとどめたため肝側断端に癌巣が遺残したのでこの部に術中照射を加えた．

2）非切除

全症例の約1/3にあたる15症例が切除できなかった．15例中3例に術中照射＋ドレナージ術を施行したが，他の12例はドレナージ術のみに終った．

3．治療別からみた遠隔成績（**表3**）

表3　治療別からみた遠隔成績

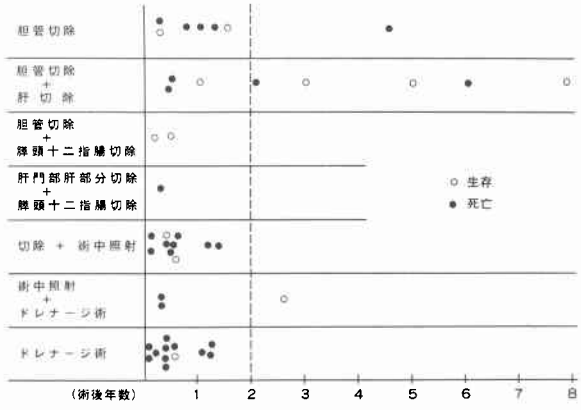

胆管切除7例では生存中2例，2年以上生存例1例であり，胆管切除＋肝切除8例では生存中4例，2年以上生存例5例であり，胆管切除＋膵頭十二指腸切除2例では2例とも生存中であり，胆管切除＋肝切除＋膵頭十二指腸切除1例は心筋梗塞にて術後3カ月他病死した．切除＋術中照射例は10例で，2例は生存中であるが，他の8例では最長1年4カ月および1年1カ月と1年以上生存例2例を得たが，他の6例は2年以内に死亡した．非切除例のうち2例が生存中であり，そのうち1例は術中照射＋ドレナージ術で2年7カ月生存中である．

以上各術式の遠隔成績について述べたが，そのうち2年以上生存または生存中の症例は計7症例であり，これらの症例について報告する．

4．2年以上生存症例の検討

（症例1）53歳，女性．腫瘍の主占拠部位は左主肝管にあり，左葉切除．施行する．切除標本にて最大3×3cmの乳頭状の隆起をともなった病巣が4カ所に認められた．切除標本検索にて肉眼的および組織学的にも右肝管断端と腫瘍との距離は3.5cmであり，組織型は高分化型乳頭腺癌で，粘膜下層への浸潤はなく，術後7年10カ月の現在世存中である（図1）．

（症例2）36歳，女性．腫瘍の主占拠部位は左右肝管合流部にあり，左葉切除および左尾状葉切除を施行する．切除標本にて大きさ2×1cmの結節浸潤型の腫瘍で，組織型は中分化型管状腺癌であった．HW 10 mm, hw 5mm, Stage (stage)〔hinf 2, s_2, n_0, perineural invasion ⊕〕はともに3であった．術後5年にて腹部腫瘤の形で再発が証明され，再発部に術中照射を施行したが，術後6年で再発死した．剖検所見

図1　症例1．53歳，♀．
上段左はPTC像，上段右は切除標本，下段左は手術術式シェーマ，下段右は組織学的深達度と浸潤範囲のシェーマ

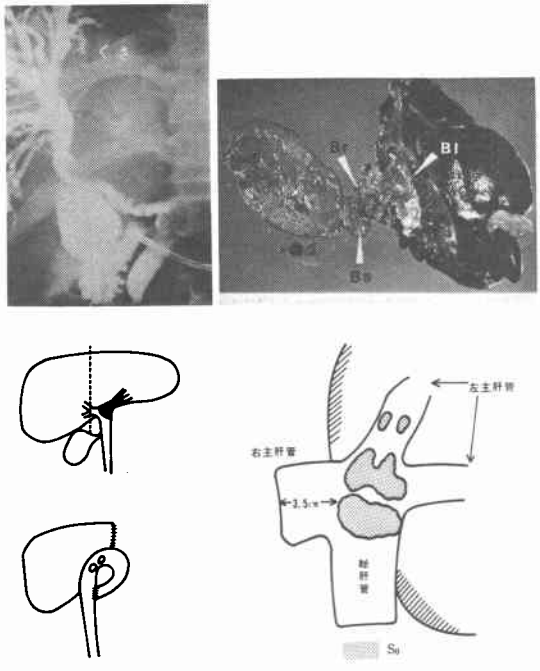

では断端再発および，膵上縁，下大静脈に沿った後腹膜リンパ節群と思われるリンパ節転移が証明された．

（症例3）71歳，女性．先天性胆管拡張症にともなう胆管癌で，腫瘍の主占拠部位は左主肝管にあり，左葉切除兼左尾状切除を施行する．標本の肉眼的所見では最大3.5×2.5cm大の多数の小結節が肝内胆管壁に向って多発している乳頭型の腫瘍があり，組織学的には高分化型乳頭腺癌であった．HW, hwとも25mmであったが，右主肝管切除端まで異型性の強い胆管上皮が拡がっていた．肉眼的にはStage IIIと判定したが，組織学的には深部浸潤はなくstage 1であり，治癒切除であったが，術後4年11ヵ月の現在肺野に再発と考えられる陰影があり，生検の結果腺癌が証明され加療中である．

（症例4）68歳，女性．腫瘍の主病巣は総肝管にあり，左右主肝管に浸潤を示していた．左右主肝管を含め肝外胆管を切除した．腫瘍の肉眼型は結節型であり，組織型は高分化型管状腺癌であった．HW 10mm, hw 6mmであり，深部浸潤およびperineural invasionは著明であり，s_2であった．術後4年6ヵ月で再発死したが，吻合部に再発の所見はなく，吻合部近くの肝内

図2　症例4の剖検所見

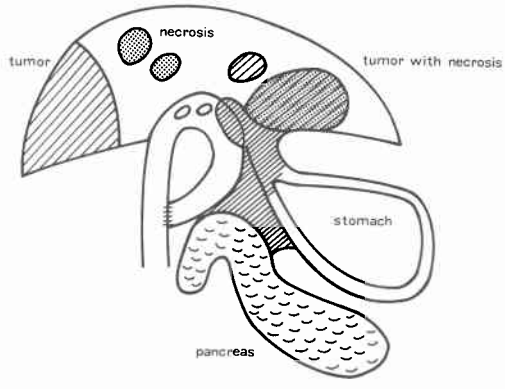

胆管とそれに連がる肝実質および遠隔肝実質への肝内転移があり，膵上縁のリンパ節群へのリンパ節転移が証明された（図2）．

（症例5）43歳，男性．腫瘍の主占拠部は右主肝管で，肝右葉切除兼右尾状葉切除を施行する．切除標本では腫瘍の大きさは1.6×1.0cmで肉眼型は結節浸潤型であり，組織型は中分化型管状腺癌であった．HW 2 cm, hw 1.7cmであったが，十二指腸側断端DWは15 mm, dw 6mmと十二指腸側胆管への浸潤が著明で，肉眼浸潤と組織浸潤との読みの差が大きかった．n_0であったがhinf 2, s_2, perineural invasionも著明であったが，術後3年の現在再発の徴なく社会復帰している（図3）．

（症例6）19歳，女性．腫瘍の主占拠部位は右主肝管にあり，左主肝管，肝内胆管，総肝管と高度の浸潤を示し，肝右葉兼右尾状葉切除を施行する．門脈本幹分岐部に癌浸潤があり，癌浸潤部門脈切除再建した．切除標本では3×2cmの結節浸潤型で，組織型は中分化型管状腺癌でありstage IV〔n_0, s_2, v_2, hw 5mm〕の症例であった．術後2年1ヵ月で腹腔内転移による腹部腫瘤の形成と腹壁への癌浸潤による癌性皮膚潰瘍などの再発形式にて死亡した．剖検は得られなかった．

（症例7）63歳，男性．右主肝管原発と考えられる胆管癌で，左主肝管，肝内胆管，総肝管にX線像で浸潤を示し，高度の主要血管浸潤があり，切除の適応はないと判断された．そのため胆嚢摘出後，肝門部を中心に直径8cmの照射筒にて27.5Gy, 18MeVにて術中照射を施行した．経皮経肝胆管ドレナージチューブを内瘻化し，現在外来通院中であるが，術後1年前後にて著明な右葉の萎縮と左葉の代償性肥大像が認めた．照射後2年7ヵ月の現在左葉も萎縮化の傾向がみられ，

図3　症例5．43歳，♂．
上段左はPTC像，上段右は手術標本，中段左は手術標本拡大像，下段左は手術術式シェーマ，下段右は組織学的深達度と浸潤範囲のシェーマ

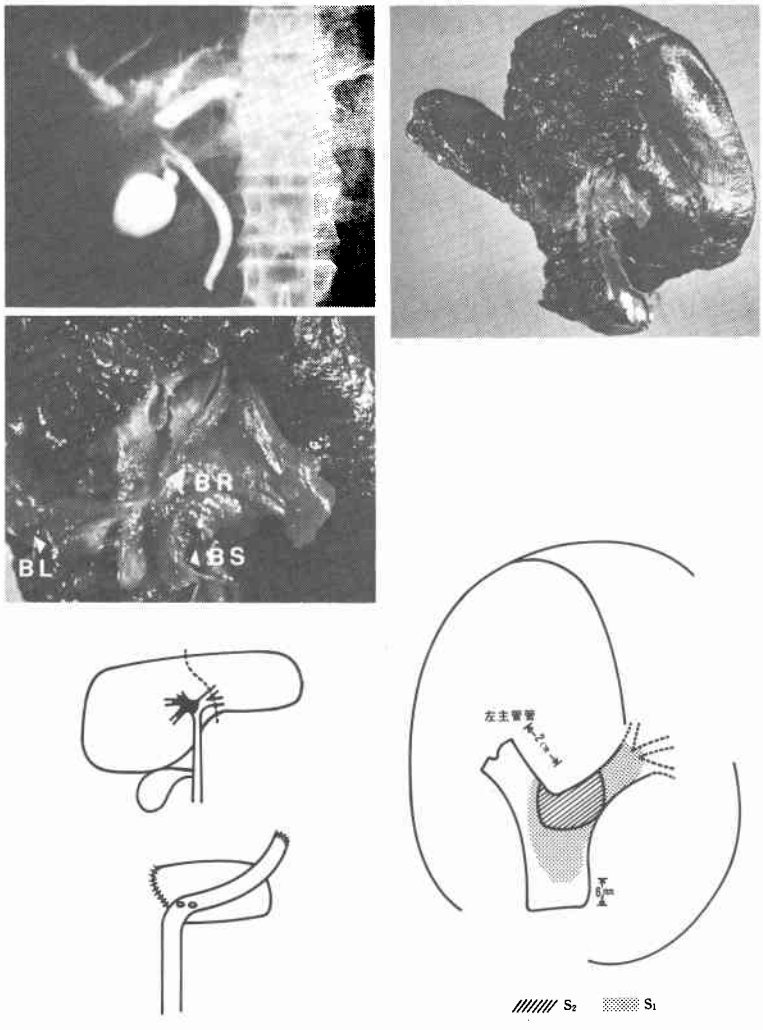

黄疸が徐々に増強しているが，家庭生活を営んでいる．

考　察

胆管癌のうちとくに肝門部胆管癌が別個に挙げられて検討される理由はこの部位が手術的に肝と胆管との接点にあり，肝癌および胆管癌としての治療を組合せる必要があること，また解剖学的には胆管，肝動脈，門脈系が入り込んでいるため画一的な術式の確立が困難である点にあると思われる．他方癌の進展形式について資料が不足しており，郭清範囲の問題，進行度の問題など検討すべき課題が多い．

今回手術後2年以上生存例7症例をretrospectiveに検索し，その進行度および進展形式について検討した．切除例6例は胆道疾患取扱い規約[1]よりすべて治癒切除であったが，4例が再発しており，少数例の検討ではあるが他臓器癌のそれに比べて再発率が高いと思われる．その原因の1つとして腫瘍と切除端との距離の問題がある．症例2ではhwは5mmであったが剖検時には明らかに断端再発が証明された．症例4ではhw 6mmであり，吻合部に再発はないが，吻合部よりやや離れた肝内胆管より再発したと思われる肝実質内の大きな再発巣は胆管壁内からの非連続的な転移形式を示唆する所見であり，その原因としてperineural

invasionなどリンパ管腔への転移形成の関与がありうる．われわれには早くからリンパ節転移が少ないにもかかわらずperineural invasionが多いことを指摘し，その臨床的意味についてのべた[2]．肉眼型との関係では切除例6例中乳頭型以外の4例はすべてperineural invasionがあり，そのうち3例が再発死している．治癒切除の問題に関してperineural invasionを無視して論じられないものと思われる．今後perineural invasionの数量化とその郭清をどのようにして規約に盛り込むかが問題となろう．

リンパ節転移について，今回検討した6症例中stage Iは2例，stage IIIは3例，stage IVは1例であったが，1群および2群にリンパ節転移は証明されなかった．症例2および症例4では切除標本で1群リンパ節転移が認めないにもかかわらず，剖検にて2群リンパ節転移があった．このことは非連続性のリンパ節転移があるのか，または他の因子によりリンパ行性に転移をきたしたのか，ここにもperineural invasionおよび非連続性のリンパ行性の問題が改めて浮きぼりにされたと考えられる．

腫瘍の肉眼型では乳頭型の予後が良好なことは良く知られていることであるが[3]，しかし今回の検討にて乳頭型2例中2例が多発病巣を有し，さらにそのうちの1例には異形成の強い上皮が切除断端にまで達していた．この例は術後4年11カ月の現在生存中であるが，肺に再発をきたした．このように予後が良好と思われる乳頭型であっても，多発する例が多いことや，強い異形上皮が併存していることがあるため，その切除範囲の決定には充分の注意を払うことが大切であり，かつまた今後の検討課題でもあると考える[4]．

結節および結節浸潤型では肉眼的所見の浸潤範囲と組織学的な浸潤範囲との間に不一致例が多く，組織学的浸潤範囲は胆管壁内の肝側および十二指腸側へより高度に浸潤がみられる．切除前に正確な切除範囲決定のための診断技術の確立が要請される．

術式に関しては肝合併切除は治癒率を高めるのに有効な術式と思われる．肝合併切除を行なう場合，主病巣および脈管浸潤との観点から，左右いづれかを選定する訳であるが，若し同等の浸潤を示す場合は肝容量の少ない左側の肝切除を行なうことを原則としている[5]．

切除不能のため術中照射と胆管ドレナージを施行し2年7カ月生存中の症例7はいわゆるslow growing tumorの範疇に属するものと思われた．

まとめ

肝門部胆管癌43症例のうち2年以上生存しえた7症例を検討した結果

1）治癒切除例が6例で，術中照射＋胆管ドレナージが1例であった．

2）切除術式よりみた場合，肝合併切除術は治癒切除および長期生存を得る上で有効な術式である．

3）乳頭型の症例は壁内浸潤が少なく，完全治癒が期待できるが，多発することが多く，また異形成上皮をともなう場合もあり，胆管の切除範囲に注意を拡うことが大切である．

4）結節型，結節型浸潤型では治癒切除例であっても断端再発，または非連続的な壁内転移によると考えられる再発形式が示唆され，充分な胆管型の切除およびリンパ節を含めた周囲組織の完全郭清と長期の補助療法が必要である．

5）術中照射のみで長期生存している症例7はいわゆる“slow growing tumor”の範ちゅうに属するものと考えられる．

文　献

1）日本胆道外科研究会編：外科．胆道癌取扱い規約，東京，金原出版，1981
2）岡村隆夫，岩崎洋治，西村　明：肝門部胆管癌に対する外科的治療成績向上のための諸問題．日消外会誌　14：1368—1374，1981
3）Todoroki T, Okamura T, Fukao K et al: Gross appearance of carcinoma of the main hepatic duct and its prognosis. Surg Gynecol Obstet 150：1—8，1980
4）岡村隆夫，岩崎洋治，名越和夫ほか：胆管癌の壁内浸潤—特に乳頭型，結節型の上皮病変について—．日消外会誌　17：143，1984
5）岩崎洋治，岡村隆夫，西村　明：肝門部胆管癌の治療について．日外会誌　83：852—855，1982