日消外会誌　17（9）：1717～1720，1984年

特集 8

肝門部胆管癌切除例の術後 ^{60}Co 照射について

大垣市民病院外科
蜂須賀喜多男　山口　晃弘　近藤　啓　堀　明洋
広瀬　省吾　深田　伸二　宮地　正彦　碓氷　章彦
渡辺　英世　石橋　宏之　加藤　純爾　神田　裕

IRRADIATION THERAPY WITH COBALT-60 BEAM AS AN ADJUVANT TO SURGERY FOR CARCINOMA OF THE BILE DUCT At THE LIVER HILUS

Kitao HACHISUKA, Akihiro YAMAGUCHI, Satoshi KONDO, Akihiro HORI, Shogo HIROSE, Shinji FUKATA, Masahiko MIYACHI, Akihiko USUI, Hideyo WATANABE, Hiroyuki ISHIBASHI, Junji KATO and Hiroshi KANDA
Department of Surgery, Ogaki Municipal Hospital

索引用語：肝門部胆管癌，術後 ^{60}Co 照射，補助療法

はじめに

近年，肝門部胆管癌に対して積極的に，肝門部胆管切除あるいは肝合併切除が行われるようになってきたが，現在のところ，長期生存例は小数である．その理由の一つとして，肝門部胆管癌は1側の肝管のみならず，他側の肝管，肝内胆管へも深く進展していることが多く，例へ一側の肝合併切除を行っても，胆管の肝側断端の癌遺残（HW（＋））となりやすいことがあげられる．したがって再発防止のためには，癌遺残に対して，切除術後の補助療法が必要と考えられる．われわれは補助療法として ^{60}Co 照射を行ってきたので，その成績について報告する．

I. 対象および方法

1970年より1983年末までに大垣市民病院外科で手術を行った広義の肝門部胆管癌（肝管合流部あるいは左右肝管に浸潤の及んだ胆管癌）は49例である．このうち35例が切除可能であり，切除率は71.4％であった（表1）．

今回は切除術後の ^{60}Co 照射による遠隔成績を検討するため，切除例のうち，直死例，入院中死亡例，術後5カ月非経過例，および広範囲胆管癌，肝内胆管細胞癌の肝門型の症例を除外し，主占居部位が肝門部胆管，上部胆管である18例を対象とした（表1）．

表1　肝門部胆管癌（広義）

（大垣市民病院外科，1970～1983.12）

	手術例	切除術	切除			対象例
			直死	入院中死亡	5カ月非経過	
肝門部胆管癌	30	20 (66.7)	2	5	0	13
上部 〃	9	7 (77.8)	0	0	2	5
広範囲 〃	4	3 (75.0)	0	0	0	
肝内胆管細胞癌（肝門型）	6	5 (83.3)	2	1	0	
計	49	35 (71.4)	4	6	2	

18例の概要は表2に示した．手術術式は，総胆管・肝門部胆管切除，左右肝管（あるいは肝内胆管）空腸 Roux-Y 吻合が16例に，肝葉合併切除が2例に行われた．

切除術後の ^{60}Co 照射は，患者の一般状態が落着いた時期（術後3～6週）から開始し，胆管空腸吻合部中心に，6×8 cm の照射野で180rad/day，総量4,000 rad を原則とした．^{60}Co による術後照射は12例に行われたが，そのうち3例は，癌再発時に施行されたものである．

II. 成績（図1）

肉眼的非治癒切除例での非照射例は，2例であり，術後6カ月，1年でそれぞれ死亡した．同じく非治癒切除例の照射例は6例で，術後10カ月，11カ月，2年，

※第23回日消外会総会シンポⅠ：肝門部肝管癌の治療
別刷請求先：蜂須賀喜多男　〒503大垣市南頬町4－86　大垣市民病院外科

表2　肝門部胆管癌切除症例

症例	年令	性	占居部位	肉眼型	進行度	手術	^{60}Co総線量	予　後
1	37	♀	Blr	浸　潤	II	非治	−	6ヵ月　死
2	74	♂	Bslr	〃	I	〃	−	1年　死
3	72	♂	Blr	結　節	I	非治	4,000×2	3年1ヵ月死
4	50	♀	Brl	浸　潤	II	〃	4,000	5年4ヵ月死**
5	52	♂	Blrs	〃	I	〃	3,000	2年　死
6	44	♂	Brl	〃	III	〃	4,000	10ヵ月　死
7	64	♂	BrsC	〃	IV	〃	4,000	11ヵ月　死
8	55	♂	Blr	〃	IV	非治*	4,000	1年1ヵ月生
9	60	♀	Brs	乳　頭	I	治	−	3年3ヵ月死
10	76	♂	Brl	浸　潤	III	〃	−	8ヵ月　死***
11	65	♂	Blrsh	乳　頭	I	治*	−	1年9ヵ月生
12	66	♂	BsC	浸　潤	II	治	−	1年1ヵ月死
13	65	♀	Blr	乳　頭	I	治	4,000×2	2年　死
14	71	♀	BlrsC	結節浸潤	II	〃	4,000	2年6ヵ月生
15	80	♂	Bl-rs	結　節	III	〃	4,000	5ヵ月　生
16	73	♂	Bsrl	結節浸潤	I	〃	2,340	2年8ヵ月死**
17	80	♂	Bslr	結　節	I	〃	4,000	4年　生
18	54	♂	Bsr	〃	I	〃	4,000	3年11ヵ月生

*　肝葉合併切除，**　再発時照射，***　他疾患死亡
*'　死因不明

図1　遠隔成績（1984．1）



3年1ヵ月，5年4ヵ月死亡，1年1ヵ月生存中である．このうち3年1ヵ月，5年4ヵ月死亡例は，再発時に照射したものである．

肉眼的治癒切除例では，^{60}Co 非照射は4例であり，8ヵ月（他疾患死亡），1年1ヵ月，3年3ヵ月死亡，1年9ヵ月生存中である．同じく治癒切除例の照射例は6例であり，術後2年，2年8ヵ月（死因不明）死亡，5ヵ月，2年6ヵ月，3年11ヵ月，4年生存中である．この照射群では5ヵ月生存中の1例を除き，全例が2年以上生存した．

表3　遠隔成績

(1984.1)

^{60}Co	生存期間 / 手術	～1年	1～2年	2～3年	3～4年	4～5年	5年～
非照射	非治癒	1	1				
	治　癒	1	2(1)		1		
	計	2	3(1)		1		
照射	非治癒	2	1(1)	1	1		1
	治　癒	1(1)		3(1)	1(1)	1(1)	
	計	3(1)	1(1)	4(1)	2(1)	1(1)	1

(　)内　生存中

以上のごとく，非治癒切除群，治癒切除群ともに照射例に良好な成績が得られた．

全症例における非照射群と照射群の生存期間は表3の如くである．術後3年以上経過例の生存率は，非照射群で5例中1例(20%)，照射群9例中4例(44.4%)であり，照射群が良好であった．

III．症　例

^{60}Co 照射がとくに有効であったと思われる症例を呈示する．

症例1：72歳，男性（No. 3）

1976年2月，黄疸を主訴として来院し，PTC では左肝管の閉塞と右肝管の狭窄が認められた．手術は総胆管・肝門部胆管切除，左右肝内胆管空腸 Roux-Y 吻合術が行われた．手術所見および切除標本所見は Blr, 結節型，3.0×2.0cm, So, Hinfo, Ho, Go, Panco, Do, Vo, Po, No, DWo, HW_1, EWo であり，肉眼的進行度は Stage I であった．

術後の経過は良好であったが，術後1年10ヵ月目に黄疸が出現し，血清ビリルビン値は11.3mg/dl であった．PTC では右肝内胆管空腸吻合部の閉塞が認められ，癌再発と考えられた．PTCD を行うことなく，^{60}Co 照射を開始し，総線量4,000rad を照射した．照射完了時には，血清総ビリルビン値は1.5mg/dl と低下し，退院した．^{99m}Tc PI による胆道シンチグラフィでは，照射前は全く胆道の造影が認められなかったが，照射後は肝内胆管および空腸の造影が明らかにみられるようになった(図2)．本症例は照射後10ヵ月目に再び黄疸が出現し，第2回目の ^{60}Co 照射を施行した．この時も黄疸が消失し，退院したが，術後3年1ヵ月で死亡した．図3は ^{60}Co 照射の前後の経過を示したもので，照射後には GOT, GPT, Al-P, T. Bil.値の低下，および症状の改善が認められる．

症例II：80歳，男性（No. 17）

1980年1月，肝機能異常を主訴として来院した．血

図2　^{99m}TcPIによる胆道シンチグラフィ（症例1）
a. ^{60}Co照射前．b. 照射後．

a.　　b.

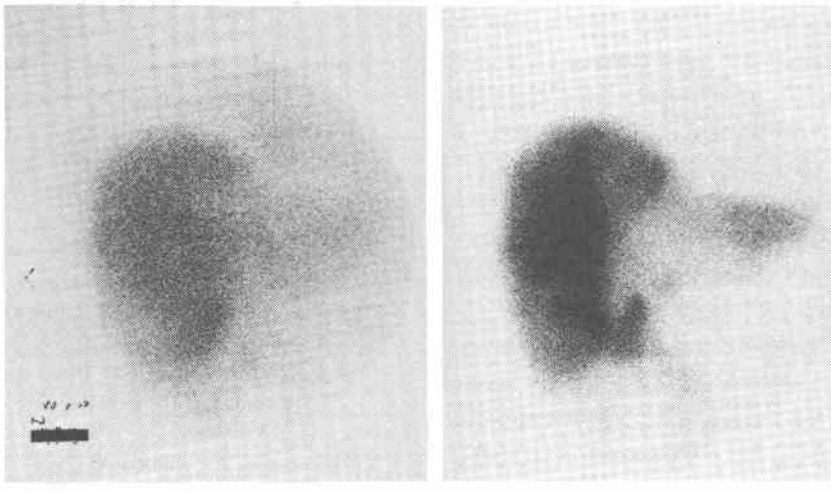

図3　症例1．72歳，男性．

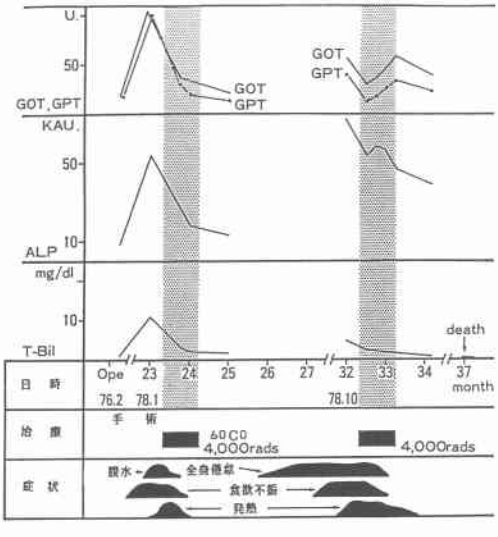

図4　^{60}Co照射野（症例7）

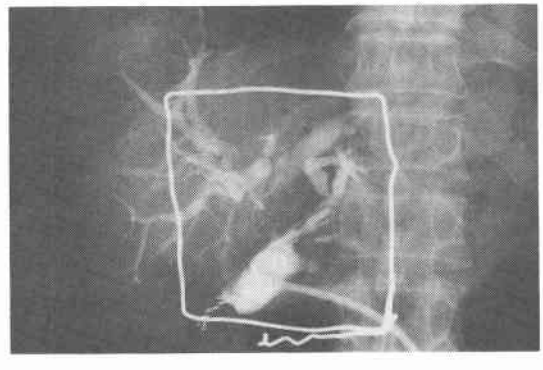

清総ビリルビン値は1.1mg/dlであったが，Al-p 101.9 K-A-u, LAP 1065G-R-uと高値を示した．PTCで左右肝管の閉塞が認められ，肝門部胆管癌の診断で手術を行った．術式は症例Iと同様の切除術を施行した．手術および切除標本の所見は，Bslr，結節型，3.0×1.5 cm, So, Hinfo, Ho, Go, Panco, Do, Vo, Po, No, DWo, HWo, EWoであり，肉眼的進行度はStage Iであった．組織所見は乳頭腺癌で一部漿膜下層に浸潤が認められ，hw_1であった．術後3週より^{60}Co照射を開始し（図4），総線量4000rad照射後に退院した．術後4年を経過した現在，再発の徴候なく健在である．

IV. 考　察

肝門部胆管癌の切除後の予後を規定する最も重要な因子の一つは，胆管の肝側断端の癌遺残といわれている[1]．われわれの早期胆管癌の検討においても，肝門部胆管癌は中部，下部の癌に比較して遠隔成績が不良であったが，その原因はHW(+)となりやすいことが考えられた[2]．また，肝門部胆管癌でhw(−)であったが，剖検時に肝内胆管壁内に癌浸潤巣が発見されたという報告[3]，あるいは胆管癌における癌の非連続性進展[4]を考えると，一層肝門部胆管癌切除術後の補助療法の必要性が痛感される．

補助療法には放射線治療と抗癌剤投与があるが，従

来，両療法ともに，一定の評価がえられていなかった．しかし，最近，胆管癌に対する放射線治療は有効であるという報告[5)~10)]がみられるようになってきた．胆管癌の放射線療法は非手術例，減黄術後，切除術後，あるいは再発例に行われるが，最近は術前照射，術中照射，胆管内照射も試みられている[11)]．これらのうち，胆管内照射は ^{192}Ir wire[12)~14)]，Cs 管[3)]などを使用し，カテーテルを介して胆管に選択的照射するものであり，好成績[3)13)14)]も報告されている．

われわれは呈示した症例Ⅰのごとく，癌再発時の ^{60}Co 照射の著明な効果を経験[15)]して以来，非治癒切除，治癒切除を問はず，肝門部胆管癌の術後にはほとんど全例に，^{60}Co 照射を施行してきた．対象は非照射例6例，照射例12例であり，今後症例数を増やして検討する必要があるが，現在のところ，遠隔成績は肉眼的非治癒切除，治癒切除ともに照射群は非照射群に比較して良好な成績が得られた．術後3年以上経過例での3年生存率は，非照射群20%（5例中1例生存），照射群44.4%（9例中4例生存）であり，また肉眼的治癒切除の照射群は，術後5ヵ月生存中の1例を除き，5例が全例2年以上生存中または生存した．胆管癌切除術後の ^{60}Co 照射については，小林ら[16)]の報告もある．それによると，胆管癌 Stage III，および Stage IV の非治癒切除8例において，放射線治療非施行例の4例では，現在生存例はなく，死亡例の平均生存が9.3ヵ月であるに対し，施行例では36ヵ月，16ヵ月の2例が生存し，死亡例の平均生存は20ヵ月で，術後放射線治療は有効と考えられている．

V. 結　語

肝門部胆管癌切除例に補助療法として，術後 ^{60}Co 照射を行い，非照射群，照射群について遠隔成績を検討したところ，肉眼的非治癒切除，治癒切除ともに照射群に良好な成績が得られた．

症例数が少なく，今後さらに検討を要するが，肝門部胆管癌の手術は HW(＋)の可能性が強く，切除術後の補助療法として，^{60}Co 照射は有用な方法と考えられる．

文　献

1) 小山研二，佐藤寿雄，松代　隆：肝門部胆管癌治療上の問題点．日消外会誌　14：1381—1385，1981
2) 蜂須賀喜多男，山口晃弘，近藤　哲ほか：早期胆管癌の検討．外科　45：1545—1550，1983
3) 伊藤　博，阿部要一，鈴木修一郎ほか：肝門部胆管癌に対する補助照射療法の意義—術後密封 ^{137}Cs 管による胆管腔内照射の効果—．日消外会誌　16：1783—1789，1983
4) 岡村隆夫，岩崎洋治，西村　明：肝門部胆管癌に対する外科的治療成績向上のための諸問題．日消外会誌　14：1368—1374，1981
5) Kopelson G, Harisiadis L, Tretter P et al: The role of radiation therapy in cancer of the extra-hepatic bibiary system: An analysis of thirteen patients and a review of the literature of the effectiveness of surgery, chemotherapy and radiotherapy. Int J Radiat Oncol Biol Phys 2：883—894，1977
6) Pilepich MV, Lambert PM: Radiotherapy of carcinomas of the extrahepatic biliary system. Radiology 127：767—770，1978
7) Lees CD, Zapolanski A, Cooperman AM et al: Carcinoma of the bile ducts. Surg Gynecol Obstet 151：193—198，1980
8) 高田忠敬，磯辺孝司：PTCD と放射線療法—肝門部胆道癌を中心に—．内科　45：437—443，1980
9) 水本龍二，浅野元和：切除不能胆嚢・胆管癌の治療．癌と化療　9：1534—1542，1982
10) Tsuzuki T, Ogata Y, Iida S et al: Carcinoma of the bifurcation of the hepatic duct. Arch Surg 118：1147—1151，1983
11) 蜂須賀喜多男：肝外胆管悪性腫瘍．蜂須賀喜多男，中野　哲編．膵・胆道疾患の診断と治療—症例を中心として—．東京，医学図書出版，1984，p918—970
12) 池田　恢，黒田知純，打田日出夫ほか：肝門部胆管癌に対する ^{192}Ir ワイアによる胆道腔内照射．日医放線会誌　39：1356—1358，1979
13) Chitwood WR Jr, Meyers WC, Heaston DK et al: Diagnosis and treatment of primary extrahepatic bile duct tumors. Am J Surg 143：99—106，1982
14) Fletcher MS, Brinkley D, Dowson JL et al: Treatment of hilar carcinoma by bile drainage combined with internal radiotherapy using ^{192} iridium wire. Br J Surg 70：733—735，1983
15) 綿引　元，中野　哲，北村公男ほか：肝門部癌の放射線治療．日癌治療会誌　15：125—134，1980
16) 小林輝久，橋口文智，原　芳信ほか：胆管癌外科的治療における補助療法について．日癌治療会誌　17：1075—1076，1982