日消外会誌　17（9）：1781～1784，1984年

症　例

急性胃軸捻転症の2例

岐阜大学第1外科
尾関　豊　林　力　日野　晃紹　渡辺　寛
田辺　博　鬼束　惇義　広瀬　光男

TWO CASES OF ACUTE GASTRIC VOLVULUS

Yutaka OZEKI, Chikara HAYASHI, Akitsugu HINO
Hiroshi WATANABE, Hiroshi TANABE, Atsuyoshi ONITSUKA
and Mitsuo HIROSE
First Department of Surgery, Gifu University School of Medicine

索引用語：急性胃軸捻転症，横隔膜弛緩症，外傷性横隔膜ヘルニア

I. はじめに

急性胃軸捻転症は上部消化管閉塞症状を呈する比較的まれな疾患である．最近われわれは，横隔膜異常に起因した急性胃軸捻転症の2例を経験したので，若干の文献的考察を加え報告する．

II. 症　例

症例1：6歳，男子．

主訴：腹痛，呕吐発作および腹部膨満．

家族歴・既往歴：特記すべきことなし．

現病歴：昭和56年2月10日頃より食後の上腹部痛があり，2月18日吐物のない呕吐発作をきたし某病院を受診した．入院後左上腹部の膨隆を認めるようになり，胃管挿入にて約500mlの胃液が流出し，その後2回の胃内容吸引にて軽快した．同年4月9日同様の症状をきたしたが保存的に軽快した．経過中，X線検査にて左横隔膜の挙上，胃の変形を指摘された．昭和57年9月2日腹痛，呕吐発作および腹部膨満をきたし，同院にて胃内容吸引後，当科を紹介された．

入院時所見：体重20kg，脈拍数100/分，整，貧血，黄疸は認めず，左胸部下部にて腸雑音を聴取する．腹部は平担で軟らかく圧痛は認めない．

入院時検査所見：血液・尿検査は異常なし．胸部単純X線像で左横隔膜背側2/3の挙上がみられ，胃泡はこの挙上した横隔膜下に位置していた．図1は昭和56年4月第2回急性発作時の胸部単純X線正面像で，左横隔膜は著明に挙上し，その下に2個の水平面を有する著明に拡張したガス像を認めた．同時に施行された胃透視にてこのガス像は胃であることが確認され，造影剤は底部から体部・前庭部へと逆αを描きながら幽門部へ向い，経時的観察にて十二指腸への造影剤の流出がみられた（図2）．以上の所見から左横隔膜部分弛緩症にともなう急性短軸性胃軸捻転症と診断し，手術を施行した．

図1　症例1の胸部X線正面像
左横隔膜は著明に挙上し，その下に2個の水平面を有する著明に拡張したガス像を認める．

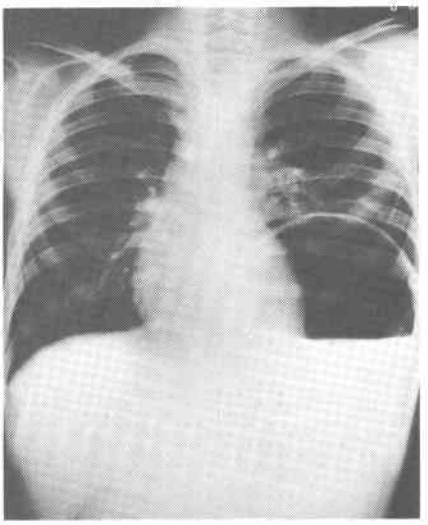

手術所見：上腹部正中切開にて開腹すると，左横隔

＜1984年6月13日受理＞別刷請求先：尾関　豊
〒500　岐阜市司町40　岐阜大学医学部第1外科

図2　症例1の胃X線像
胃は逆α型を呈している.

図3　症例1の術中写真
挙上した横隔膜下に脾が入り込んでいる.

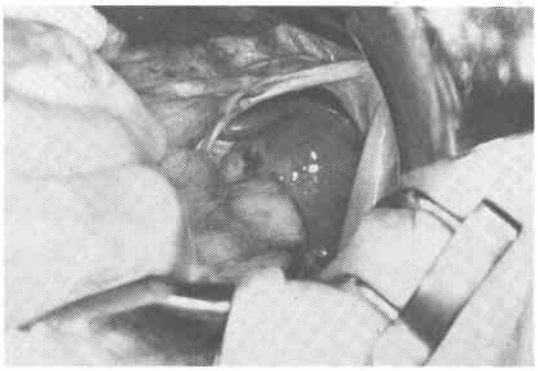

膜は背側にて挙上し，この部位に胃底部，結腸脾弯曲部および脾が入り込み(**図3**)，胃底部および十二指腸は移動性に富み，遊走脾を認めた．挙上した横隔膜を部分切除・縫縮し，胃底部を腹腔側横隔膜下面に，前庭部大弯側を前腹壁に固定した．

術後経過：良好で，術後9日目に退院した．なお，切除した横隔膜の組織学的検査にて筋線維を認めた．

症例2：51歳，男性．

主訴：腹痛，呕吐および腹部膨満．

家族歴：特記すべきことなし．

図4　症例2の胸部X線正面像
左横隔膜の挙上を認める.

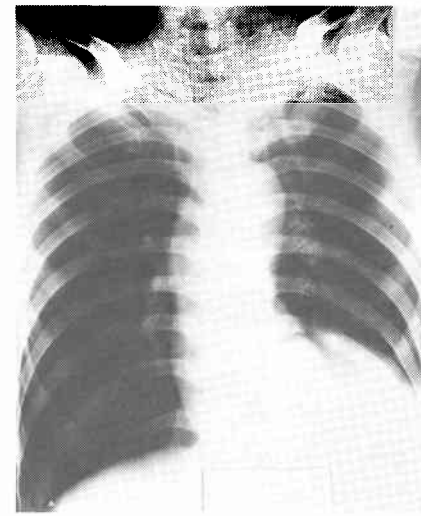

図5　症例2の胃X線像
胃は逆α型を呈している.

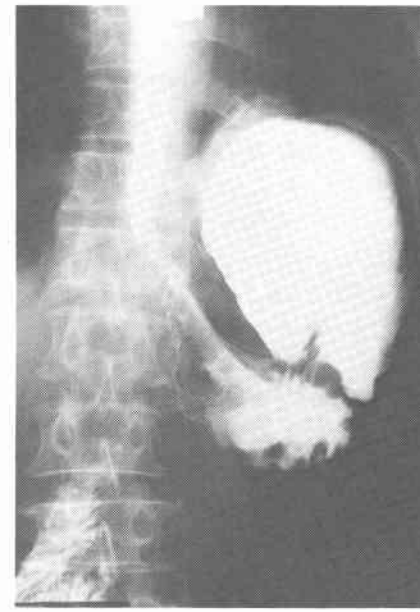

既往歴：約1年前に交通事故にて左肋骨々折．

現病歴：昭和57年11月7日頃より悪心・呕吐が出現し，徐々に増強，腹痛および腹部膨満も出現したため，11月14日当科を受診した．

入院時所見：顔面やや蒼白で，皮膚は乾燥しているが，貧血・黄疸は認めず，胸部にも異常を認めない．

腹部は心窩部より左季肋部にかけて著明に膨隆している．

入院時検査所見：血液・尿検査では血液濃縮を認めるほか，とくに異常所見を認めず．胸部単純X線像では，左横隔膜の挙上を認めた(図4)．胃管挿入にて大量の胃液が流出し，胃透視にて胃は逆α型を呈し，短軸性胃軸捻転の所見であった(図5)．胃内視鏡検査を施行したが，捻転の原因となる病変は認められなかった．以上より，左横隔膜異常にともなう急性短軸性胃軸捻転症と診断し，手術を施行した．

手術所見：開腹時胃は自然整復されており，大網は左横隔膜と癒着していた．癒着を剝離すると，横隔膜に7×6cmの欠損を認め，この欠損部より脾および大網の一部が胸腔内に陥入していた．以上より，左外傷性横隔膜ヘルニアに起因する胃軸捻転症と診断した．横隔膜の欠損孔を閉鎖し，手術を終了した．

術後経過：良好で，術後20日目に退院した．

III. 考　察

胃軸捻転症は1579年のAmbrose Paré[1]の記載に始まるとされ，文献的には1866年Berti[2]が剖検例ではじめて胃軸捻転症として報告し，1897年Berg[3]が最初の手術成功例を報告している．本邦では1912年山村[4]の報告以来，山形[5]，金井[6]らにより詳細な検討がなされている．本症の発生頻度は胃X線検査症例の0.1～0.2%前後といわれているが，小児については，小池[7]によれば小児胃X線検査794例中27例3.4%に本症を認め，そのうち26例までが1歳未満の乳児で，乳児における出現率は12.7%であったと述べている．このことは，一般に乳児の胃が未発達で，胃体部以下に比べ噴門部が大きく，円錐形をしていることが多いという解剖学的要因によると考えられている[8)9)]．

本症の分類に関してはSingleton[10]の分類が有名で，① 捻転軸よりorgano-axial(長軸性)とmesentero-axial(短軸性)，② 捻転範囲よりtotalとpartial，③ 捻転方向よりanteriorとposterior，④ 病因よりidiopathicとsecondary，⑤ 症状よりacuteとchronicに分類されている[11]．山村，金井の本邦集計例を合わせると，1969年までに胃軸捻転症は427例あり，そのうち急性型は101例と比較的まれである．しかし，小児に関しては大部分が急性型で，しかも短軸性前方捻転が多い[12]．

本症の病因については金井により次のように分類されている．

1）特発性(胃固定靱帯の弛緩，胃下垂，瀑状胃，胃運動亢進，胃・十二指腸の易動性，結腸ガスなどによると思われるもの)

2）二次性

a）胃自体の病変（潰瘍，腫瘍など）

b）横隔膜性（横隔膜ヘルニア，弛緩症など）

c）周囲臓器性(他臓器との癒着，他臓器の異常など)

この分類によるとわれわれの症例1は横隔膜弛緩症，症例2は外傷性横隔膜ヘルニアによるもので，いずれも横隔膜性に相当する．なお，症例1に関しては横隔膜弛緩症以外に胃固定靱帯の弛緩，十二指腸の易移動性および遊走脾も認められた．金井によれば，本邦集計202例中38例に横隔膜弛緩症，4例に横隔膜ヘルニアを認め，急性例28例中では弛緩症8例，ヘルニア1例を認めている．最近では，浅井[13]により急性例43例中13例に横隔膜異常が報告されている．

症状としてはBorchardt[14]が，1）吐物なき呕吐発作，2）上腹部膨隆，3）胃管挿入困難，を三主徴としてあげているが，長軸性捻転の場合は噴門が閉鎖し，この症状が典型的に現われるのに対し，短軸性捻転の場合には噴門が開いているため胃管の挿入可能なことが多い[1]．小児では悪心，呕吐がもっとも多く，とくに乳児においては吐乳が唯一の症状である場合もある[13]．

診断には上記症状のほかにX線検査が重要で，Goldberg[15]は腹部単純撮影にて左季肋部に2個の水平面をもつガス像があれば本症が推定されると述べている．確定診断には胃透視が必要で，完全閉塞を除き造影剤は胃底部から体部，前庭部へと逆αを描きながら幽門部へ向う．

治療としては保存的治療と手術的治療があり，短軸性捻転の多い小児では胃管挿入の可能性が高く[16]胃内減圧にて整復されることが多いが，胃穿孔などをきたすこともあり[17]，慎重な経過観察を要する．長軸性捻転では多くの場合胃管の挿入は不能で手術が必要となる．手術は特発性の場合，整復のみでは再発することがしばしばあり，また，大網の前腹壁への固定では再発のおそれもあり[18]，直接胃壁を固定する必要がある．坂口[19]は，遊走脾の認められる時にはその成因を考慮し，胃底部を横隔膜下面に固定する術式を提唱している．二次性の場合は原疾患に対する術式が必要である．

IV. おわりに

比較的まれな急性胃軸捻転症のうち，左横隔膜異常に起因した2例を経験したので若干の文献的考察を加え報告した．

稲田潔教授の御指導，御校閲に深謝する．

文　献

1) Carter R, Brewer LA, Hinshaw DB: Acute gastric volvulus. Am J Surg 140：99—106, 1980
2) Berti A: Sinogolare attortigliamento dele' esofago col duodeno seguita da rapida morte. Gazz Med Ital 9：139, 1866
3) Berg J: Zwei Falle von Axendrehung des Magens: Operation: Heilung. Nord Med Arkiv 30：1—18, 1897
4) 山村正雄：胃ノ捻転ニ就テ．日外会誌　12：207, 1912
5) 山形敞一：胃の形態異常．II．胃捻転．黒川利雄，田坂定孝，沖中重雄ほか監修，現代内科学大系，消化器疾患 IIb，中山書店，1962，p178—195
6) 金井武彦：胃軸捻転について．胃と腸　4：731—742, 1969
7) 小池宣之，新見良明：小児の胃捻転症について．日小外会誌　9：270—279, 1973
8) 石井浩司，小池荘介，岡山和猷ほか：急性胃軸捻転症の1例．外科　37：1087—1097, 1975
9) 竹内　勤，尾崎行男，小酒　浩ほか：小児急性胃軸捻転症の1例．外科診療　24：1163—1166, 1982
10) Singleton AC: Chronic gastric volvulus. Radiology 40：53—61, 1940
11) 鬼束惇哉，遠渡正夫：胃の軸捻転症．外科治療 14：105—112, 1966
12) 谷田　秀，遠藤昭穂，中尾　実ほか：小児胃軸捻転症の1例と本邦報告例の統計的観察．米子医誌 24：23—27, 1973
13) 浅井　毅，藤本泰久，西野裕二ほか：急性胃軸捻転症の2例．日臨外医会誌　44：265—269, 1983
14) Borchardt M: Pathologie und Therapie des Magen Volvulus. Arch Klin Chir 74：243—260, 1904
15) Goldberg HM, Smith VH: Acute volvulus of the stomach. Br J Surg 43：588—590, 1956
16) 板野　聡，大西信行，小渕欽哉ほか：胃軸捻転症の2治験例．消外　5：501—506, 1982
17) Brara BS, Rossiter M, Moore KA: Eventration of diaphragm with volvulus of stomach and extralobar sequestration of the lung. Proc Roy Soc Med 70：725—726, 1977
18) Stephenson RH, Hopkins WA: Volvulus of the stomach complicating eventration of the diaphragm. Am J Gastroenterol 41：225—234, 1964
19) 沢口重徳，秋山　洋，北村享俊ほか：小児のいわゆる特発性胃軸捻転症の発生病理と治療．日外会誌 76：771—772, 1975