日消外会誌　17（9）：1789～1792，1984年

二期的手術により治癒せしめた胆嚢十二指腸瘻胆石イレウスの1例

金沢大学第1外科
古川　幸夫　川浦　幸光　疋島　寛
平野　誠　山田　哲司　岩　喬

A CASE OF TWO STAGE REPAIR FOR GALL STONE ILEUS DUE TO CHOLECYSTODUODENAL FISTURA

Yukio FURUKAWA, Yukimitu KAWAURA, Hiroshi HIKISHIMA
Makoto HIRANO, Tetuji YAMADA and Takashi IWA
Department of Surgery (I) Kanazawa University School of Medicine

索引用語：胆石イレウス

内胆汁瘻を経由した胆石によるイレウスは比較的まれな疾患であり，診断・治療ともに困難である．最近，術前に胆嚢十二指腸瘻の診断を下し，胆石の結腸嵌頓によるイレウスと，内胆汁瘻に対し，二期的に手術を行い，根治せしめた症例を経験したので，文献的考察を加えて報告する．

I. 症　例

患者：67歳，女性．

主訴：呕吐．

家族歴：妹が糖尿病．

既往歴：糖尿病．腎盂腎炎．

現病歴：昭和53年，腹痛のため近医受診し，胆石症と診断された．昭和55年11月，心窩部痛を認め，超音波検査にて胆石症の診断を受けたが，放置していた．昭和56年4月初め，心窩部不快感を認め，近医受診．胃透視にて，前庭部から幽門にかけての異常を指摘された．1週間後，再び心窩部不快感，呕吐が出現し，某医に入院した．点滴静注胆道造影にて胆石症と診断．保存的療法にて呕吐は一時消失した．しかし，5月初旬2度にわたる胆汁様吐物を混じた呕吐あり，当科入院となった．

入院時現症：体格中等，意識は傾眠状態．脈は緊張良，眼瞼結膜に軽度貧血あり．血圧80/60mmHg，心肺機能に異常なし．腹部は軟であるが右季肋部に圧痛あり．

血液および生化学的検査所見（**表1**）：Na 134mEq/l, Cl 71mEq/l と低下．間接ビリルビン1.36mg/dl と軽度の上昇を認める．

表1　血液および生化学的検査所見

血　液		総蛋白	9.4 g/dl
Hb	13.8 g/dl	A/G 比	1.07
RBC	448×10⁴ /ml	BUN	47 mg/dl
WBC	7300 /ml	UA	21.1 mg/dl
Ht	41.2 %	GOT	54 IU/l
		GPT	9 IU/l
血液生化学		ALP	215 IU/l
Na	134 mEq/l	LDH	874 IU/l
K	3.7 mEq/l	T. Chol.	164 mg/dl
Cl	71 mEq/l	Bilirubin T.	1.59 mg/dl
		Bilirubin I.	1.36 mg/dl

画像診断：胸部単純写真では異常なし．立位腹部単純写真（**図1**）では右腎結石と右尿管結石像を認めたが，胆道内ガス像（pneumobilia）は認めなかった．S状結腸より近位の腸管が全体に拡張していた．超音波検査（**図2**）では胆嚢の拡張と音響陰影がみられた．CT断層（**図3**）では胆嚢内および肝管から総胆管にかけてpneumobiliaがみられ胆嚢と消化管との瘻孔が疑われた．肝胆道スキャン（**図4**）では胆嚢は造影されなかった．上部消化管透視では上部消化管に通過障害は認めず胆嚢と総胆管は造影されなかった．胃内視鏡（**図5**）にて胃内にビリルビン系結石3個と十二指腸に胆汁の貯留を認めた．以上より，胆石症による胆嚢十二指腸瘻およびイレウスと診断した．

入院後経過：中心静脈栄養にて全身状態の改善および電解質異常，脱水の改善をはかった．保存的療法にて胃内容の吸引量は1,000ml/日とやや減少したが，ガス像の改善が認められないためまずイレウス解除術を

＜1984年6月13日受理＞別刷請求先：古川　幸夫
〒920　金沢市宝町13―1　金沢大学医学部第1外科

図1　腹部単純写真
右腎および右尿管に結石を認める．Pneumobiliaは認めない．回盲部に巨大なガス像をみる．十二指腸球部は上方へひっぱられている．

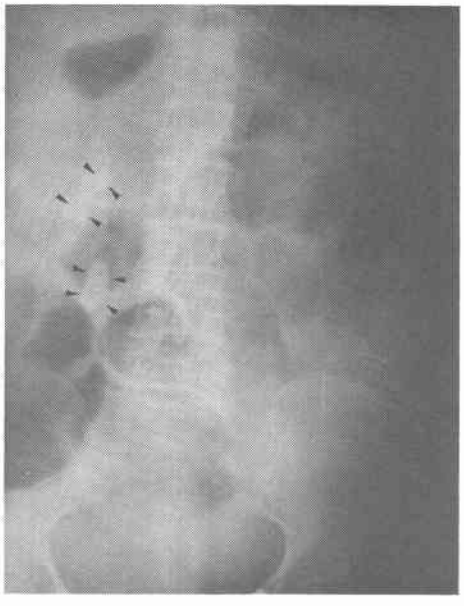

図2　超音波検査
胆嚢の拡張と音響陰影を認める．

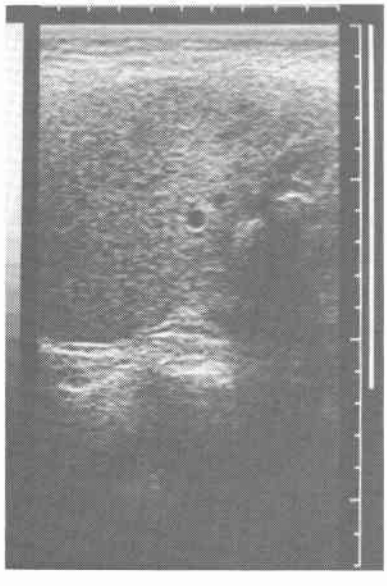

行うこととした．

手術所見：腹部正中切開にて開腹．小腸全域に腸間膜の出血がみられた．回腸からS状結腸にかけて全体に拡張し，とくに盲腸は小児頭大にまで拡張していた．十二指腸球部は肝床に高度に癒着し，胆嚢は十二指腸球部の後面に固くふれた．

全身状態が悪いため胆嚢，瘻管の切除は行わなかった．瘻孔部の炎症の軽減を計り，胆汁を小腸にもどすことが電解質異常を防止できると考え，胃空腸吻合術兼Braun吻合術を行った．なおS状結腸に嵌頓した鶏卵大の結石を触知したが，可能性があったため自然排出可能と考え，用手的に直腸側へ移動せしめたのみとし放置した．

自然排出が長びく場合はファイバースコープ（経肛門的に）にて摘出する予定であった．

術後経過：手術6時間後排便があり，同時に6×3 cm，重さ65gのビリルビン系石1個（図6）が排出され

図3　CT断層写真
肝管から総胆管にかけてpneumobiliaを認める．

図4　^{99m}Tc-HIDA静注後30分（左）と60分の経過
胆嚢は描出されない．

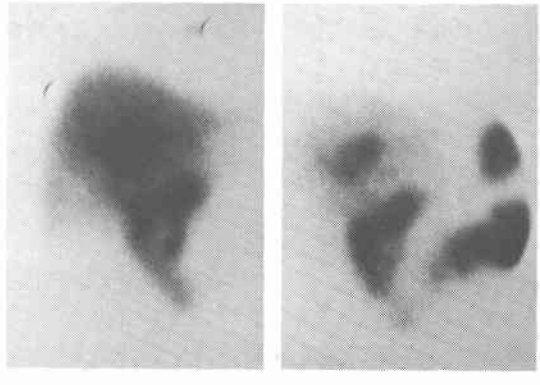

図5　胃内視鏡所見
胃内視鏡にて結石を認める．

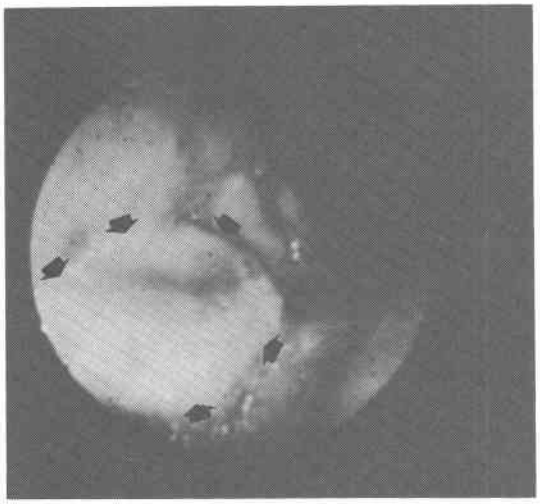

図6　術後排出された結石
大きさは6×3cmであった．

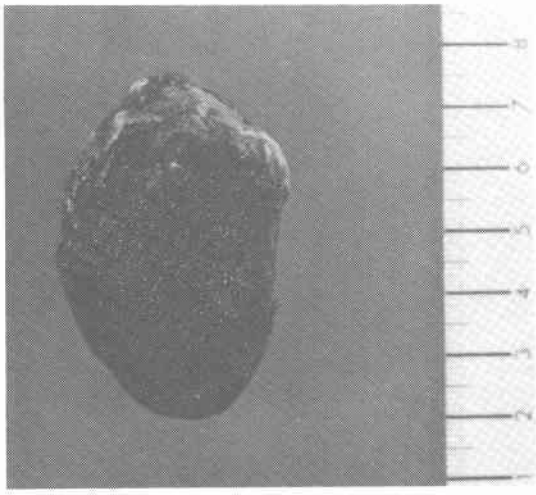

た．第8病日の胃透視にて吻合部の通過が良好であることを確認した．その後経過良好であったため術後2週間で一旦退院せしめた．

3カ月後，右腎結石のため当院泌尿器科にて右腎摘出術を受けた．

翌昭和57年1月上旬より反復する上腹部疝痛を訴え，1月8日当科へ再入院した．

再入院時検査所見：超音波検査およびCTでは前回と同様所見が認められた．2月1日瘻孔摘除術を目的として再開腹術を行った．

図7　十二指腸内に落下した結石を十二指腸前壁の切開部から摘出しているところ．



再手術時所見(図7)：右傍正中切開．腸間膜が高度に癒着していた．胆嚢十二指腸瘻は胆嚢下方に位置し，十二指腸球部小弯側と交通していた．瘻孔を十二指腸側で切離した後，十二指腸側断端を横方向に二層縫合した．次いで胆嚢を摘出した．胆嚢は萎縮し，胆汁はなく，もろいビリルビン石を数個認めた．

術後経過は良好で，術後27病日に退院した．

II. 考　察

石川ら[1]によれば，彼らの教室で10年間に胆嚢十二指腸瘻症例15例を経験し，その診断にERC, PTC, 消化管透視などを行ったが，総合診断率は40%と低かった．その原因として胆嚢管が炎症で閉塞している症例がERCで診断できないことをあげている．本例ではCT断層でpneumobiliaを認め，かつ内視鏡検査にて胃内に結石を認めたためその診断は容易であった．

胆石の排出経路として，Vater乳頭部を介する経路と，胆嚢胆管と腸管との間の内瘻とを通過する2つの経路が一般的である[2]．まれには気管および腎を介する経路がみられる．本症例にみられた腎結石は，胆石症と関係なかった．一般に乳頭部を介する経路を通過するものは，ほぼクルミ大とされている[3]．しかし，本例では内視鏡にて胃内に結石をみとめたこと，術後排出された胆石が6×3cmと大きいこと，術中所見で胆嚢管の狭窄があったことより，胆嚢十二指腸瘻を通過したものと考えられる．

高田ら[2]によれば，本邦胆石イレウス症例121例の閉塞部位は，小腸が110例と最も多く，結腸はわずかに2例のみである．Riedadら[4]は，内瘻を有する胆石イレウスのうち，S状結腸で閉塞した1例を報告している．本例は，S状結腸に嵌頓しており，まれな1例であっ

た．

内胆汁瘻の治療は，外科的切除が原則である．その根拠は胆汁瘻を放置した場合，胆道感染を介して肝膿瘍を併発するためである．また，胆管癌が合併しやすいことの報告もある[5]．Cooperman ら[6]によれば，胆石イレウスに対し，6例に腸切除のみ行い，8例に腸切除と胆嚢摘出を行ったが手術の危険性に有意差は認めなかったと述べている．したがって一期的に行っても良さそうであるが，本例のように患者の状態が悪い場合は，二期的に行うのが良いと考えられる．

文　献

1) 石川羊男，嵯峨山徹，楠　徳郎ほか：特発性内胆汁瘻の臨床的検討．日消外会誌　16：898—901，1983
2) 高田秀穂，高村宙二，坂口道倫ほか：胆石イレウス；本邦報告121例を中心に．消外　4：341—348，1981
3) 平野忠弘，柴　拓，上野竜夫ほか：胆石イレウスの1治験例．大原病年報　15：33—38，1973
4) Piedad OH, Wels PB: Spontaneous internal biliary fistula, obstructive and nonobstructive types: Twenty-year review of 55 cases. Ann Surg 175：75—80，1972
5) Fox PF: Planning the operation for cholecystoenteric fistula with gallstone ileus. Surg Clin North Am 50：93—102，1970
6) Cooperman AM, Dickson ER, ReMine WH: Changing concepts in the surgical treatment of gallstone ileus: A review of 15 cases with emphasis on diagnosis and treatment. Ann Surg 167：377—383，1968