日消外会誌　17（10）：1879～1882，1984年

胃多発病変（多発胃癌，異型上皮巣，腺腫性ポリープおよびキサントーム）の1例

防衛医科大学校第1外科
加辺　純雄　辻　康之　柿原　稔
河野　道弘　初瀬　一夫　門田　俊夫
黒川　胤臣　田巻　国義　平出　星夫
三村　一夫　玉熊　正悦

A CASE WITH MULTIPLE LESIONS OF THE STOMACH INCLUDING MULTIPLE CANCER, ATYPICAL EPITHELIAL LESION, ADENOMATOUS POLYPE, AND XANTHOMA

Sumio KANABE, Yasuyuki TSUJI, Minoru KAKIHARA, Michihiro KAWANO, Kazuo HATSUSE, Toshio KADOTA, Taneomi KUROKAWA, Kuniyoshi TAMAKI, Hoshio HIRAIDE, Kazuo MIMURA and Shoetsu TAMAKUMA
1st Dept. of Surgery, National Defense Medical College

索引用語：胃多発病変，多発胃癌，非癌性局在病変

はじめに

多発胃癌は，胃癌の発生，発育様式などにつき多くの知見が得られることから，重要であるが，今回われわれは組織型の異なる進行癌と早期癌，異型上皮巣，腺腫性ポリープ，キサントーム2個と多彩な病変を併存した1例を経験したので若干の考察を加えて報告する．

症　例

患者：42歳女性．

主訴：上腹部痛．

家族歴：母胃癌．

既往歴：21歳より間歇的に貧血の治療，34歳虫垂切除術

現病歴：入院約1カ月前より上腹部痛があり，3カ月に5kgの体重減少もあったことから，近医を受診し，胃透視胃内視鏡施行後，手術をすすめられ，当院に紹介された．

入院時所見：体格・栄養中等度，眼瞼結膜軽度蒼白なるも黄疸なし．上腹部圧痛あるも腫瘤は触知せず，腹水，Schnitzler転移ならびにVirchow転移は認められなかった．検査成績では便潜血（卅），小球性貧血（赤血球$4.04\times10^6/mm^2$，血色素7.5g/dl，ヘマトクリット25.1%，MCV 62）があるほか，肝機能，腎機能，呼吸機能，心電図等に異常所見を認めなかった．

胃X線所見：立位充満像で胃角小弯を中心に長径約7cmの陰影欠損を認め（図1），体位変換，二重造影によりBorrmann 3型胃癌と診断された．

胃内視鏡所見：胃体部小弯中心に巨大なBorrmann 3型胃癌，前庭部大弯側に有茎性ポリープ，前庭部後壁に粘膜の粗造が認められた．

手術所見：主腫瘍はMCAにまたがり漿膜浸潤陽性であった．胃近傍に腹膜播種，肝右葉に転移あり，リンパ節転移は大動脈周囲に及んでおり，P_1, H_1, N_4, S_2 Stage IVと判定し，故息的胃全摘術（R_0）ρ型R-Y吻合を施行した．

切除標本肉眼所見：主病巣は口側端より3.2cm離れMCAで小弯を中心とした7×8cmのBorrmann 3型胃癌であった．前庭部大弯側には1×1cmの有茎性ポリープがあり，茎部から0.5cm離れて0.5×0.5cm

＜1984年7月11日受理＞別刷請求先：加辺　純雄
〒359　所沢市並木3－2　防衛医科大学校第1外科

図1　胃X線写真

図2　胃切除標本
1．ポリープ，2．早期癌，3．異型上皮巣，4．進行癌，5．キサントーム2個

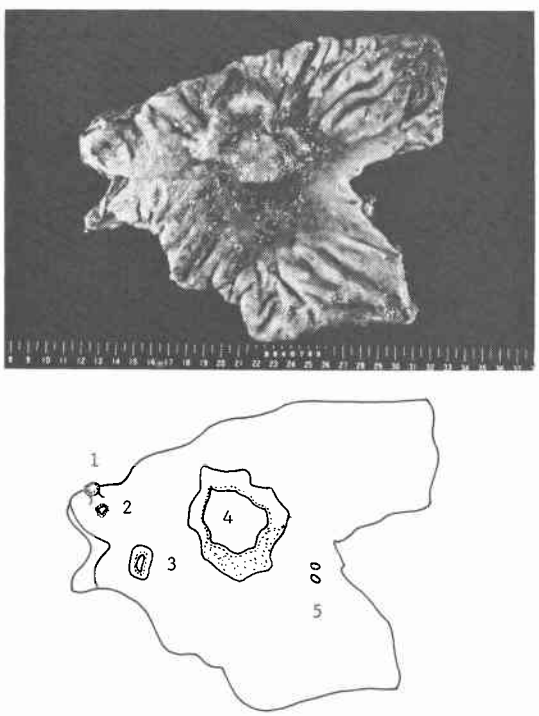

図3　進行癌の組織像―乳頭腺癌（pap）（HE染色　×70）

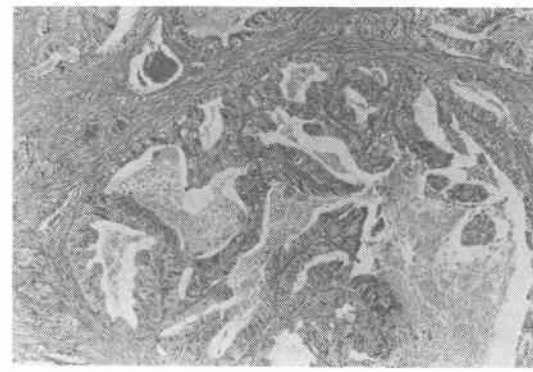

図4　早期癌の組織像―低分化腺癌（por）（HE染色　×140）

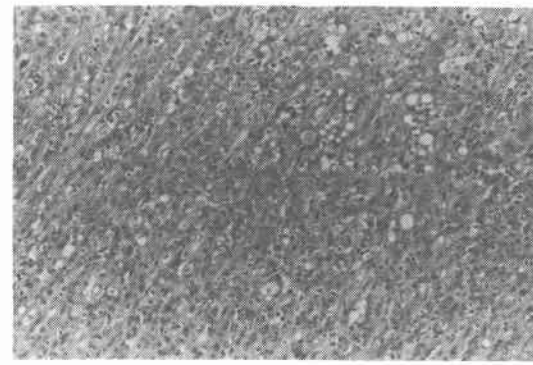

図5　ポリープの組織像―乳頭状腺腫（HE染色　×70）

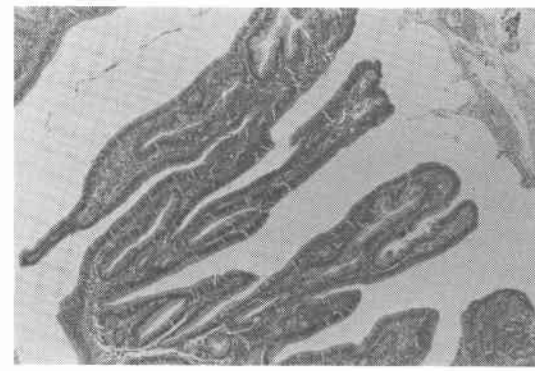

の微小IIc病変を認めた．前庭部後壁には，周囲が隆起し中心が陥凹した2×1.2cmの異型上皮巣があり，胃上部小弯側に2個のキサントームが存在した（図2）．

組織学的所見：1）Borrmann 3型胃癌は胃癌取扱い規約におけるPapillary intermediate, INFβ, ly_3,

図6　異型上皮巣の組織像（HE染色　×70）

図7　キサントームの組織像—典型的な組織球性泡沫細胞を粘膜固有層に認める．（HE染色　×70）

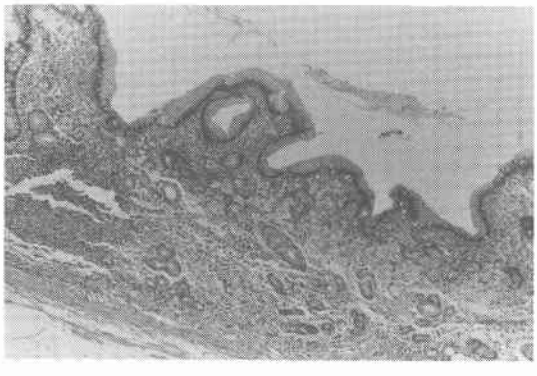

v_3, se, ow(−), aw(−)であった（図3）．R_0手術であったが，附属リンパ節23個中22個に転移がみられた．2）IIc病変は深達度mの低分化腺癌，INFβ, Iy_0, v_0であった（図4）．3）ポリープは，不正形，分葉状，樹枝状の発育を示す腺管から成りたっており，腺管形成上皮は背の高い円柱上皮でおおわれているが，極性の乱れ，核の濃染・重層化は少なく，悪性所見のみられない乳頭状腺腫であった（図5）．4）異型上皮巣は隆起部・陥凹部とも，主としてその表層はヘマトキシリンに濃染する異型腺管で占められているが，軸性は保持されており，広田の判定基準[7]でGrade IIにあたる所見を示した（図6）．5）キサントームでは典型的な組織球性泡沫細胞を粘膜固有層に認めた（図7）．

考　察

多発胃癌の頻度は早期癌に多く進行癌に少ないことが知られている[1)2)]が，両者を合わせた場合10%を超える報告は少なく，ほぼ数%である[1)~4)]．多発胃癌の中では2個のことが一番多く[1)~4)]，全国統計[4)]では全胃癌症例に対する頻度は2.5%となっている．

多発胃癌の組織型につき，佐野[1)]は28例中26例が同一組織型であり，異なったのはわずか2例だったと報告し，同じ環境に発生した癌が同じ組織像を示すことは当然としている．岩渕ら[2)]は分化型と未分化型を主病巣と副病巣の組合せで検討し，分化型＋分化型64.7%，未分化型＋分化型23.5%，未分化型＋未分化型9.8%，分化型＋未分化型2.0%と報告している．われわれの症例のごとき主病巣分化型（pap）＋副病巣未分化型（por）は最もまれな組合せである．

胃癌にポリープを併存する頻度は全国集計[4)]で2.8%であり，諸施設の報告も1.5%[5)]，0.7%[6)]と低い．われわれの施設でも318例の切除胃癌中5例（1.6%）とほぼ同様な頻度であった．

胃型上皮巣は，定義，名称とも不統一で，種々の名称で呼ばれており[7)]，良性・悪性の境界領域病変として興味を集めている．胃癌に併存する頻度は全国集計からはつかめないので，諸施設の報告をみると2.3%[3)]，3.7%[5)]，0.5%[6)]，2.9%[8)]といずれも低頻度である．広田ら[7)]による4,163例の切除胃における頻度（大部分は胃癌症例として記載）も2.9%であり，胃癌に併存する異型上皮巣の頻度はほぼこれくらいと思われる．

胃キサントームは老人の胃に多くみられ，印環細胞癌との鑑別以外には重要でないため記載されないことも多く，合併頻度は不明である．以上の理由でキサントームの頻度を除外して，本症例と同じ多彩な病変を有する胃癌症例の発現する可能性を単純計算すると，表1のごとく0.00004%となり，非常にまれにしか起こりえないことになる．

本症例は大変まれである以外にも，胃癌の発生という観点から示唆に富む症例である．胃前癌性病変の中で胃腺腫は，背景因子として広く認められている腸上皮化生と比較しても，約18倍の発癌危険率があるといわれている[9)]．中村（卓）[10)]は大腸腺腫と類似したポリープをIV型ポリープとし，高率に癌化をきたすとしている．本症例はこのIV型にあたるポリープを有しているが，部分的に異型を有するも癌化はしておらず乳

表1　胃癌から見た胃多発病変の頻度と本症例の位置づけ

2重複胃癌[4)]	2.5%
主病巣分化型，副病巣未分化型[2)]	2.0%
ポリープ併存[4)]	2.8%
異型上皮併存[8)]	2.9%
本症例発現の可能性	0.00004%

頭状腺腫にとどまっている．しかしながら，主病巣胃癌の組織型は，胃癌の一般型の中では比較的低頻度とされる乳頭腺癌であることを考えると，発癌背景因子とポリープ発生背景因子の同一性あるいは，主病巣の乳頭腺癌が何から発生したかを考えるうえで大変興味深い．中村(恭)[11]によれば，分化型癌は腸上皮化性の強い部から発生するとのことであるが，本症例でも噴門部付近を除き全般的に高度の腸上皮化生をともなっていた．

異型上皮巣は良性・悪性境界領域性病変とされるものの中心を占める病変であるが，その癌化率はなお不明である．類似疾患であるIIa-subtype 23症例を6カ月以上，最長5年有余にわたって内視鏡的に観察したが，肉眼的にも組織学的にも変化したものはなかったとの報告[12]もある一方，正常粘膜の発癌危険率を1とした場合の異型上皮巣の相対発癌危険率は152.3になるとの報告[9]もある．広田ら[7]の手術科の検討では3.5%から20.8%の間とされている．本症例は異型上皮巣と分化型腺癌が高度の腸上皮化性をともなう背景粘膜にあり，この面からも興味ある所見と思わる．

未分化型癌は胃固有粘膜から発生するとの考え[11]がある．本症例の副病巣胃癌は未分化型の範ちゅうに入るporであるが，病巣周囲に腸上皮化性が高度に存在していた．ただ一部には胃固有粘膜の残存もあり，この考えを否定するものではない．

以上，本症例は大変まれであるとともに，胃癌発生の観点からも示唆にとむ症例である．しかしながら，示唆にとむとはいえ，1症例から乳頭腺癌発生母地の検討をすることはできない．同様な症例を累積することにより，乳頭腺癌の発生母地につき検討を行なうことが，今後必要である．

むすび

42歳女性の同一胃内に，組織型の異なる進行癌と早期癌，異型上皮巣，腺腫性ポリープ，キサントーマと多彩な病変を併存した1例を経験したので報告した．

なお本論文の要旨は第713回外科集談会において発表した．

文　献

1) 佐野量造：胃疾患の臨床病理．東京，医学書院，1974，p71—77
2) 岩渕三哉，渡辺英伸：多発胃癌．城所　仂編，胃癌の臨床，東京，へるす出版，1983，p121—139
3) 鈴木邦夫：胃多発病変の臨床的ならびに臨床病理学的研究．東京医大誌　39：461—477，1981
4) 胃がん研究会，国立がんセンター：全国胃がん登録調査報告第13号，1981
5) 高見元敞，高橋　明，小林　久ほか：胃癌と異型上皮巣の併存症例に関する臨床病理学的検討．外科治療　38：259—265，1978
6) 岡本茂男，副島一彦，児玉好史ほか：胃癌と非癌性局在病変（潰瘍，ポリープ，ATP）の共存例に関する臨床病理学的検討．癌の臨　24：109—114，1978
7) 広田映吾，岡田俊夫，板橋正幸：所謂「異型上皮巣」．城所　仂編，胃癌の臨床，東京，へるす出版，1983，p140—157
8) 高橋俊雄，伊藤順造：早期胃癌の診断と治療上の問題点．消化器外科セミナー　14：74—89，1984
9) 菅野晴夫：ヒト癌の自然史．日病理会誌　69：27—57，1980
10) 中村卓次，中野眼一：胃ポリープの病理．城所　仂編，胃癌の臨床，東京，へるす出版，1983，p56—70
11) 中村恭一：胃癌の構造．東京，医学書院，1982，p7—8
12) 福地創太郎：胃ポリープの癌化；生検による経過観察から．臨科学　8：1362—1373，1972